ОПИСАНИЕ ИЗОБРЕТЕНИЯ К ПАТЕНТУ
(12)

РЕСПУБЛИКА БЕЛАРУСЬ

НАЦИОНАЛЬНЫЙ ЦЕНТР ИНТЕЛЛЕКТУАЛЬНОЙ СОБСТВЕННОСТИ

(19) **BY** (11) **11213**
(13) **C1**
(46) **2008.10.30**
(51) МПК (2006)
A 61B 17/56

(54) **СПОСОБ ОПЕРАТИВНОГО ЛЕЧЕНИЯ ЭКВИНУСНОЙ ДЕФОРМАЦИИ СТОПЫ У БОЛЬНОГО ДЕТСКИМ ЦЕРЕБРАЛЬНЫМ ПАРАЛИЧОМ**

(21) Номер заявки: a 20060386
(22) 2006.04.24
(43) 2007.12.30
(71) Заявитель: Учреждение образования "Гродненский государственный медицинский университет" (BY)
(72) Авторы: Сычевский Леонид Збигневич; Болтрукевич Станислав Иванович; Лашковский Владимир Владимирович (BY)
(73) Патентообладатель: Учреждение образования "Гродненский государственный медицинский университет" (BY)
(56) Atlas of Pediatric Orthopedic Surgery. Philadelphia, W.B. Saunders Company, 1994, v. II, p.1025.
SU 1680122 A1, 1991.
SU 1745224 A1, 1992.
RU 2254086 C1, 2005.
SU 1477391 A1, 1989.

(57)

Способ оперативного лечения эквинусной деформации стопы у больного детским церебральным параличом, заключающийся в том, что выполняют поперечный задний доступ по кожной складке длиной 2-3 см над пяточной костью, через него выделяют ахиллово сухожилие, отсекают его от пяточного бугра как можно дистальнее, перемещают кпереди на пяточную кость, прошивают нитями, оставляя концы, затем высекают скальпелем или долотом в пяточной кости сразу позади капсулы подтаранного сустава поперечный паз, проводят в паз концы нитей с помощью крутой режущей иглы, подтягивают ахиллово сухожилие и фиксируют, завязывая концы нитей на кортикальной пластине двумя узлами.

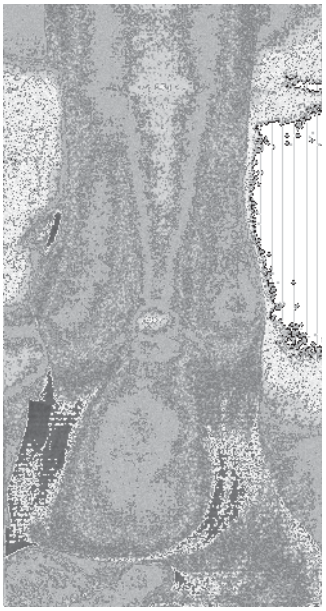

Фиг. 1

Репозиторий БГМУ

BY 11213 C1 2008.10.30

Изобретение относится к области медицины, а именно к ортопедии, и может быть использовано для лечения эквинусных деформаций стоп.

Эквинус - наиболее распространенный вид деформаций при детском церебральном параличе (ДЦП) [2].

Известен способ лечения эквинусной деформации стоп у больных ДЦП при спастическом укорочении обеих порций m. triceps surae (gastrocnemius et soleus) путем удлинения ахиллова сухожилия [1, 2, 7, 8, 9].

Недостатком известного способа является большое количество различного рода осложнений и функциональных отклонений, так как m. triceps surae состоит из двух совершенно разных по своему функциональному назначению и анатомическому строению мышц, вплетающихся в одно сухожилие: m. Gastrocnemius - двухсуставная пропульсивная мышца, перемещающая тело в пространстве, имеющая продольное (параллельно силовой лини) расположение мышечных волокон, m. Soleus - односуставная антигравитационная мышца, стабилизирующая суставы, участвующая в поддержании тела в выпрямленном положении, играющая ключевую роль в создании т.н. подошвенносгибательной-коленноразгибательной пары и имеющая косое расположение мышечных волокон. Delp в экспериментальной работе [3] убедительно показал, что удлинение ахиллова сухожилия всего на 1 см приводит к снижению силы m. soleus на 30 %, 1,2 см - на 50 %, а 2 см - на 85 % (из-за косого расположения и малой длины мышечных волокон). Таким образом, при удлинении ахиллова сухожилия происходит расслабление только m. Gastrocnemius, а m. Soleus, более важная в функциональном отношении мышца, практически выключается, что крайне неблагоприятно биомеханически и эргономически для ходьбы и стояния.

Наиболее близким к предлагаемому является способ лечения эквинусной деформации стоп у больных ДЦП путем не удлинения, а перемещения ахиллова сухожилия кпереди на пяточную кость [4,10]. Способ позволяет равномерно расслабить и удлинить обе порции m. triceps surae за счет уменьшения длины плеча пяточного рычага. На биомеханической модели Murphy показал, что сила подошвенного сгибания после перемещения ахиллова сухожилия кпереди уменьшается приблизительно на 48 %, а сила отталкивания изменяется только на 15 %, так как центр вращения рычага при этом перемещается с вершины внутренней лодыжки на основание головки плюсневой кости. Таким образом, перемещение ахиллова сухожилия кпереди на пяточную кость биомеханически и патофизиологически обоснованный метод хирургического лечения эквинусных деформаций, являющийся одновременно корригирующей и профилактической операцией.

Недостатком способа, несмотря на несомненное преимущество этой операции перед удлинением Ахилла, является сложность операции и ее травматичность, что не позволило широко внедрить ее в практику.

Задача изобретения - упрощение операции, уменьшение травматичности и времени оперативного вмешательства с сохранением высокой эффективности.

Поставленная задача решается путем выделения ахиллова сухожилия, отсечения его от пяточного бугра как можно дистальнее, перемещения сухожилия кпереди на пяточную кость и прошивания его нитями для фиксации сразу позади капсулы подтаранного сустава. При этом отличительным моментом является то, что ахиллово сухожилие выделяют из поперечного заднего доступа по кожной складке длиной 2-3 см над пяточной костью, а для фиксации сухожилия к пяточной кости высекают скальпелем или долотом поперечный паз сразу позади капсулы подтаранного сустава, проводят концы нитей с помощью крутой режущей иглы в паз, подтягивают ахиллово сухожилие и концы нитей завязывают на кортикальной пластине двумя узлами.

Способ осуществляют следующим образом. Из поперечного заднего доступа по кожной складке длиной 2-3 см над пяточной костью выделяют ахиллово сухожилие из окружающей жировой ткани, отсекают как можно дистальнее от пяточного бугра вместе с оболочками. Перемещают его к пяточной кости и прошивают 2-мя нитями швом типа

Репозиторий ГомГМУ

Кесслера с оставлением 4 концов. В пяточной кости скальпелем (у детей до 7-9 лет) или долотом (у старших детей) высекают поперечный паз сразу позади капсулы подтаранного сустава, куда с помощью крутой режущей иглы проводят концы нитей, подтягивают ахиллово сухожилие, концы нитей завязывают на кортикальной пластине 2-мя узлами.

Длина разреза 2-3 см обеспечивает хороший обзор операционного поля, уменьшение длины может затруднить обзор, а увеличение нецелесообразно.

На фиг.1 показан операционный доступ.

На фиг. 2 показан высеченный сразу позади капсулы подтаранного сустава поперечный паз и прошитое нитями ахиллово сухожилие.

На фиг. 3 показаны нити, проведенные через паз.

На фиг.4 изображено проведение нити через пяточную кость с помощью режущей иглы.

Приводим доказательства, подтверждающие возможность осуществления способа.

Предлагаемым способом прооперировано 36 пациентов (52 стопы). Средний возраст пациентов на момент операции составил 6,5 лет (от 3 лет 6 мес. до 14 лет). Большинство из них страдает спастической диплегией, гемиплегией, тетраплегией. Средний срок наблюдения составил 3 г. 5 мес. (от 3 мес. до 7 лет.). У 5 пациентов перемещение ахиллова сухожилия дополнено операцией Страйера или Вульпеуса в мышечно-сухожильной части, у 4 - его удлинением на 1-2 см. В 7 случаях варусный компонент деформации устранялся парциальной транспозицией сухожилия m. tibialis ant. на кубовидную кость, фракционным удлинением m. tibialis post. в мышечно-сухожильной части или парциальной транспозицией его сухожилия на сухожилие m. peroneus brevis. В 23 случаях операция выполнена как симультанная при многоуровневых вмешательствах.

Все пациенты повторно госпитализировались в отделение через 1-2 мес. после операции для реабилитационного лечения и в последующем ежегодно осматривались оперирующим хирургом амбулаторно. Таким образом, оценивались ближайшие и отдаленные результаты.

Данные о пациентах были разделены в соответствии с тяжестью церебрального паралича и способностью самостоятельно передвигаться, характером походки до и после операции, степенью удовлетворенности результатом операции со стороны родителей и самого пациента.

По степени тяжести и способности самостоятельно передвигаться пациенты разделены на 5 групп: 1 - неспособные передвигаться (ДЦП 3 степени тяжести), 2 - способные передвигаться с помощью родителей и ортопедических пособий (ДЦП 2 степени тяжести), 3 - способные передвигаться с помощью родителей, но без ортопедических пособий (ДЦП 2 степени тяжести), 4 - способные передвигаться без помощи родителей, но применяющие ортопедические пособия (ДЦП 1 степени тяжести), 5 - самостоятельно передвигающиеся без ортопедических пособий (ДЦП 1 степени тяжести).

Предоперационная походка характеризовалась как:

а) ходьба на носках (эквинус и эквиноварус),

б) ходьба с опорой на плоскую стопу с "переломом" в средней ее части (эквиновальгус),

в) ходьба с переразгибанием в коленном суставе.

Послеоперационная походка характеризовалась как:

а) ходьба на носках (эквинус и эквиноварус),

б) ходьба с опорой на всю стопу, но с ослаблением отталкивания и сгибанием в коленном суставе (пяточная походка),

в) близкая к норме пяточно-носковая походка с функционирующей подошвенносгибательной / коленноразгибательной парой.

Самостоятельно, с помощью и без ортопедических пособий до операции передвигались 30 % от всех пациентов (группы 4, 5). Оставшиеся 70 % распределились между пациентами с ограничением передвижения с применением ортопедических пособий и без, а также не могущих самостоятельно передвигаться. После операции количество самостоя-

Репозиторий ГрГМУ

тельно передвигающихся пациентов увеличилось до 80 %, 10 % пациентов требовали помощь посторонних и 10 % пациентов нуждались как в помощи посторонних, так и в различных ортопедических пособиях. Однако не было пациентов, не способных передвигаться, и не было пациентов, у которых отмечалось ухудшение функции.

Улучшение походки после операции значительно выражено. Перед операцией 87 % пациентов были с эквинусной и эквиноварусной деформацией.

После операции 75 % демонстрировали нормальный тип походки с перекатом с пятки на носок, 20 % - пяточный тип походки, в основном у пациентов с тяжелой многоуровневой формой спастического паралича и эквиновальгусными деформациями. У 2 пациентов сохранялся эквинус в связи с тяжелой формой заболевания, но в гораздо меньшей степени, чем до операции. Не отмечалось рецидива деформации и ухудшения походки ни у одного пациента.

Удовлетворенность результатом операции оценивалась на основании опроса пациентов и родителей на предмет комфортности ношения обуви, улучшения походки, времени ходьбы в школу, детсад, магазин, наличия болей, согласились бы они оперироваться, если бы заранее знали результат, рекомендовали бы операцию другим пациентам, и разделена на: отличная, хорошая, удовлетворительная и неудовлетворительная.

При опросе пациентов и родителей 42 % охарактеризовали результат операции как отличный, 56 % как хороший, 2 % как удовлетворительный. Не было пациентов и их родственников, не довольных результатом операции. Многие пациенты отказались от применения рекомендованных ортопедических пособий по социальным и бытовым причинам. Тем не менее, и у этих пациентов не наблюдалось ухудшения функции, походки или рецидива деформации.

Наиболее выраженное улучшение функции и походки отмечалось после операций, проведенных в раннем возрасте (у 3,5-8-летних пациентов) у больных с нетяжелыми формами спастического паралича.

Практически у всех больных достигнуты отличные и хорошие результаты. Эффективность лечения - высокая и сравнима с цифрами, указанными в прототипе [5, 6].

Преимущества предлагаемого способа по сравнению с прототипом:

1. Короткий поперечный доступ (2-3 см вместо продольного 7,5-10 см) в то же время обеспечивает хороший обзор операционного поля, проходит по кожной складке, вдоль линий Лангера в этой области, что обеспечивает лучший косметический эффект.

2. Если не выделять ахиллово сухожилие из оболочек, то нет необходимости заводить его за сухожилие длинного сгибателя большого пальца. Миграции на бугристость пяточной кости не происходит (проверено сонографически), что упрощает операцию, значительно сокращает ее длительность.

3. Предлагаемый способ реинсерции ахиллова сухожилия в поперечный паз более прост и малотравматичен. Пяточная кость - губчатая и легко прокалывается режущей иглой. Прошивание в 4-х местах обеспечивает прочную фиксацию и хорошую адаптацию конца Ахилла в пазу.

4. Не требуется дополнительного оборудования и инструментов (дрель, сверла, пуговица).

5. Не требуется дополнительного ухода за пуговицей в послеоперационном периоде.

Таким образом, предлагаемый способ действительно эффективен, позволяет уменьшить время операции, упростить ее, сделать минимально инвазивной, малотравматичной и косметически выгодной.

Репозиторий ГрГМУ

Источники информации:

1. Сычевский Л.З. Хирургическое лечение эквинусных деформаций стоп при детском церебральном параличе // Журнал Гродненского государственного медицинского университета. - 2005. - № 4 - С. 65-67.

2. Banks HH, Green WT. The correction of equines deformity in cerebral palsy. J. Bone Joint Surg [Am] 1958; 40: 1359-79.

3. Delp SL, Zajac FE. Force - and moment-generating capacity of lower-extremity muscles before and after tendon lengthening. Clin Orthop Relat Res. 1992; 284:247-59.

4. Pierrot AH, Murphy OB. Albert E. Klinkicht Award, 1972. Heel cord advancement. A new approach to the spastic equinus deformity. Orthop Clin North Am. 1974 Jan; 5(l):l17-26.

5. Strecker WB, Via MW, Oliver SK, Shoenecker PL. Heel cord advancement for treatment of equines deformity in cerebral palsy. Journal of Pediatric Orthopaedics [Am] 1990; 10: 105-108.

6. Throop FB, De Rossa GP, Reech C, Waterman S. Correction of equines in cerebral palsy by the Murphy procedure of tendocalcaneus advancement a preliminary communication. Dev Med Child Neurol 1975; 17:182-5.

7. White JW. Torsion of the Achilles tendon: its surgical significance, Arch Surg 46:784, 1943.

8. Hauser ED: Diseases of the foot, Philadelphia, 1939, WB Saunders.

9. Moreau MJ, Lake DM. Outpatient percutaneous heel cord lengthening in children, J. Pediatr Orthop 7:253, 1987.

10. Tachdjian MO: Atlas of Pediatrics Orthopedics Surgery, Volume 2, Philadelphia, 1994, WB Saunders: 1022-1025.

Репозиторий ГрГМУ

Фиг. 2

Фиг. 3

Фиг. 4

Репозиторий ГрГМУ

Национальный центр интеллектуальной собственности.
220034, г. Минск, ул. Козлова, 20.