

УДК:616.832.21-002.1-053.2:617.586]-073.753

ДИНАМИЧЕСКАЯ ФОТОПЛАНТОГРАФИЯ В ДИАГНОСТИКЕ ДЕФОРМАЦИЙ СТОПЫ ПРИ ДЕТСКОМ ЦЕРЕБРАЛЬНОМ ПАРАЛИЧЕ

Л.З. Сычевский¹, В.С. Аносов², к.м.н.; А.Г. Мармыш²

1 - УЗ «ГКБ СМП г.Гродно»

2 - Кафедра травматологии, ортопедии и ВПХ

УО «Гродненский государственный медицинский университет»

Для исследования функций стопы у детей с ДЦП мы применили динамическую компьютерную фотоплантографию, заключающуюся в регистрации плантограмм при возрастающей статической и динамической нагрузке и компьютерном анализе полученных данных. Предлагаемое исследование позволяет качественно и количественно (с помощью расчета предложенного ИОС) оценить опорную функцию стопы при возрастающей нагрузке и косвенно судить о выраженности, ригидности деформации, стабильности во время опоры и спастичности.

Ключевые слова: детский церебральный паралич, стопа, динамическая фотоплантография.

To estimate foot functions in patients with cerebral palsy we used dynamic computer photoplantography. We took 3 plantograms under increased weightbearing for each patient before and after surgery. The proposed study allows us to quantitatively and qualitatively estimate the support function of foot with the increasing load and indirectly judge manifestation, rigidity of deformation, stability during the support stage and spasticity.

Key words: cerebral palsy, foot, dynamic photoplantography.

Частота встречаемости ДЦП варьирует от 2,5 до 6 случаев на 1000 новорожденных [9, 15, 19, 20, 21]. Уровень инвалидности у пациентов с ДЦП составляет до 70% [5, 6, 10, 14]. У 93% пациентов с ДЦП имеются нарушения функций стопы [7]. Многоуровневые деформации опорно-двигательного аппарата при детском церебральном параличе с ростом больного прогрессируют, требуют постоянного динамического наблюдения и лечения. Отсутствие систематизированных комплексных подходов в исследовании и оценке результатов лечения приводят к неэффективному применению специалистами тех методов лечения, которыми они пользуются. В этих условиях разработка и внедрение в практику здравоохранения новых методов диагностики патологии стопы при ДЦП выступает одной из актуальных задач современной медицины.

Методика фотоплантографического исследования с использованием опорного стекла позволяет по интенсивности отраженного света от опорной поверхности стопы судить о наличии или отсутствии нарушений функций стопы [1, 2, 3, 4, 8, 11, 12, 13, 16, 17, 18]. Однако в литературе отсутствуют данные о возможном применении фотоплантографии у больных ДЦП.

Материалы и методы

Для исследования функции опоры стопы у 24 пациентов со спастическими деформациями на 30 стопах применили динамическую компьютерную фотоплантографию, заключающуюся в регистрации плантограмм при возрастающей статической и динамической нагрузке и компьютерном анализе полученных данных. Плантограммы выполняли в положении обследуемого сидя, стоя на двух и на одной ноге. В первом положении (сидя) коленный сустав располагался над стопой, голень – перпендикулярно опорной поверхности. Во втором положении (стоя на двух ногах) обследуемый равномерно распределяет вес на обе стопы, коленный сустав находится над средним отделом стопы в положении легкого сгибания, что позволяет равномерно распределить нагрузку между передним и задним отделом стопы. В третьем положении (стоя на одной ноге) коленный сустав также располагается над средним отделом стопы, подошвенные мышцы при этом расслаблены.

В первом положении фотоплантограмма отражает состояние площади опоры в покое при минимальной

нагрузке. Во втором – нагрузка на стопы равна половине максимальной. В третьем положении нагрузка максимальная, моделируется состояние сводов в среднюю фазу опоры цикла шага, когда центр тяжести тела находится над средним отделом стопы. Таким образом, значения площади опорной поверхности исследовали в динамике изменения нагрузки, сидя с минимальной нагрузкой и при переходе в положение стоя. Аналитическая обработка плантограмм, измерение площади опоры стопы производили с применением компьютерной техники.

Для оценки соотношения площадей опоры стопы и их гармоничности нами предложен индекс опорности стопы (ИОС), равный соотношению площади (S) отпечатка заднего отдела стопы к сумме площадей отпечатков заднего и переднего отделов стопы.

$$\text{ИОС} = (S \text{ отпечатка заднего отдела} / (S \text{ отпечатка заднего отдела} + S \text{ отпечатка переднего отдела})) \times 100\%$$

Для точного и объективного измерения площади переднего и заднего отпечатков требовалась его стандартизация. Для этого на плантограмме проводили касательную к наружному краю стопы – АВ, соединяющую наиболее латеральные точки переднего и заднего отделов отпечатка стопы. От линии АВ восстанавливались перпендикуляры, касающиеся вершин переднего и заднего отделов отпечатка. Полученный на касательной АВ отрезок CD делили на три равные части. К точкам деления этого отрезка восстанавливали перпендикулярные линии, делящие отображение стопы на 3 равных отдела: передний, средний и задний (рисунок 1).

Для определения нормальных показателей изучены плантограммы 60 здоровых детей, при сборе анамнеза и визуальном осмотре которых не выявлено никаких отклонений от нормы.

Результаты

При определении нормальных показателей здоровые дети были разделены на группы в соответствии с этапами развития стопы – три возрастные группы (таблица 1), с равным количеством. В каждой группе оценивали ИОС и динамику изменений при возрастающей нагрузке.

После измерения ИОС в группе здоровых детей среднее значение его составило в положении сидя $41,4 \pm 4,1\%$, в положении стоя $39,6 \pm 2,9\%$, в положении стоя на одной ноге $40,1 \pm 4,2\%$. Не было возрастных и гендерных различий между группами при оценке ИОС.

Таблица 1 – Распределение детей по возрастным группам

Возрастная группа	Мальчики	Девочки	Всего
3 – 5 лет (младшая)	7 (14 стоп)	13 (26 стоп)	20 (40 стоп)
6 – 9 лет (средняя)	12 (24 стопы)	8 (16 стоп)	20 (40 стоп)
10 лет и старше (старшая)	9 (18 стоп)	11 (22 стопы)	20 (40 стоп)
Всего	28 (56 стоп)	32 (64 стопы)	60 (120 стоп)

Для оценки повторяемости исследования проводили стандартное исследование дважды в течение суток. Оценивали динамику ИОС по фотоплантограммам в положении сидя, стоя и стоя на одной ноге. Результаты двукратного обследования 10 пациентов (20 стоп) представлены в таблице 2.

Таблица 2 – Результат повторных измерений ИОС

Пациент	Стопа	Первое обследование			Второе обследование			Разница измеренных ИОС		
		Сидя	Стоя	Стоя с нагрузкой	Сидя	Стоя	Стоя с нагрузкой	Сидя	Стоя	Стоя с нагрузкой
1	1	42	42	40	41	40	40	1	2	0
	2	41	38	42	41	38	42	0	0	0
2	3	41	40	40	41	42	41	0	2	1
	4	38	40	40	39	39	39	1	1	1
3	5	41	39	40	41	39	40	0	0	0
	6	43	42	42	42	40	41	1	2	1
4	7	40	38	40	40	39	41	0	1	1
	8	41	39	40	41	38	40	1	2	2
5	9	40	40	42	40	40	41	0	0	1
	10	40	38	39	41	37	39	1	1	0
6	11	40	40	40	41	40	40	1	0	0
	12	40	36	37	39	37	37	1	1	0
7	13	42	41	41	41	42	41	1	1	0
	14	41	40	40	41	41	41	0	1	1
8	15	42	39	42	41	39	41	1	0	1
	16	40	39	40	40	40	40	0	1	0
9	17	38	40	40	40	41	41	2	1	1
	18	40	42	42	40	39	40	0	3	2
10	19	39	38	38	38	37	38	2	1	0
	20	41	40	40	41	39	40	0	1	0

Примечание – Разница измеренных ИОС при повторном исследовании в среднем составила $0,8 \pm 0,68\%$. Фотоплантография, проведенная повторно в группе пациентов из 10 человек, подтверждает репрезентативность и точность получаемых результатов.

Отклонение показателей от среднестатистических у пациентов со спастическими деформациями стоп свидетельствовало об уменьшении опорности стопы в целом. А в частности: о формировании пяточной стопы в

случаях увеличения значений ИОС более 47%, и о развитии рецидива эквинусной деформации при значениях менее 35%. Отсутствие различий между плантограммами при возрастающей нагрузке свидетельствовало о ригидности деформации, большое различие о нестабильности и(или) высокой спастичности трёхглавой мышцы голени.

Измерение индекса опоры стопы в положении сидя и стоя может быть использовано для количественной оценки теста Silverskjold, то есть для оценки степени укорочения компонентов икроножно-камбаловидного комплекса (трёхглавой мышцы голени) (рисунок 1).

Приближённый к нормальному значению ИОС на фотоплантографии в положении сидя и уменьшение его значения до 24% в положении стоя в клиническом примере, изображённом на рисунке 1, свидетельствует об укорочении только икроножной мышцы. Отсутствие отпечатка заднего отдела стопы при переходе в положение стоя на одной ноге указывает на выраженную спастичность трёхглавой мышцы голени.

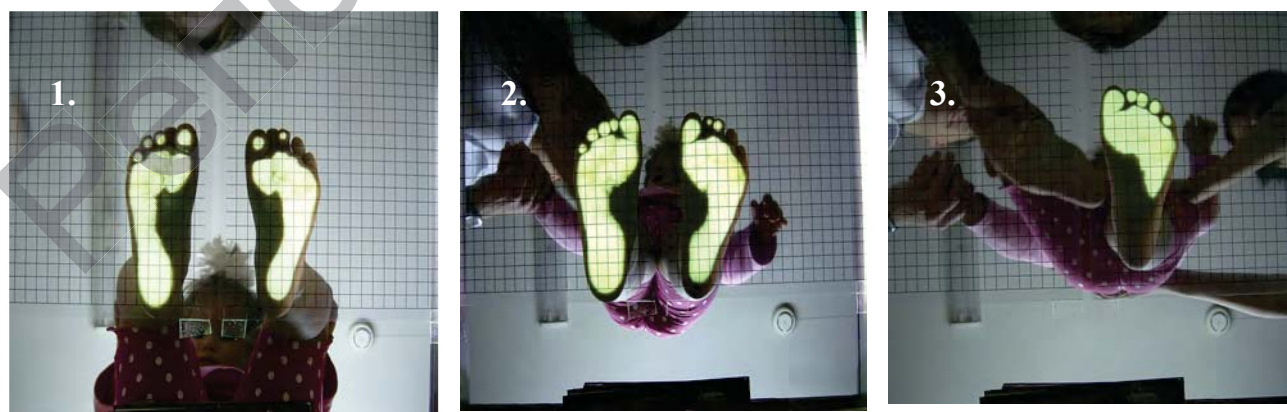
Динамическую компьютерную фотоплантографию также применили для оценки эффективности хирургической коррекции эквинусных деформаций стоп у пациентов с ДЦП. По данным проведённой динамической компьютерной фотоплантографии, опорность стопы после операции значительно увеличилась. Среднее значение ИОС в положении сидя, стоя и стоя с нагрузкой возросло на 66% и равнялось нормальным показателям в пределах значений стандартных девиаций (таблица 3).

Таблица 3 – Изменение индекса опорности стопы до и после В.А.С.

Стандартные положения	Норма	До операции	После операции
Сидя	$41,4 \pm 4,1\%$	$9,1 \pm 5,1(0-48)\%$	$42,1 \pm 7,1(24-60)\%$
Стоя	$39,6 \pm 3,9\%$	$9,2 \pm 5,7(0-46)\%$	$41,1 \pm 6,2(26-54)\%$
Стоя с нагрузкой	$40,1 \pm 4,0\%$	$7,3 \pm 13,7(0-38)\%$	$42,6 \pm 5,7(36-54)\%$

Выводы

Динамическая компьютерная фотоплантография, заключающаяся в регистрации плантограмм и компьютерном анализе полученных данных позволяет качественно и количественно (с помощью расчета предложенного ИОС) оценить опорность стопы при возрастающей статической и динамической нагрузке и косвенно судить о выраженности, ригидности деформации, стабильности во время опоры и спастичности.



Пациент В-ва. Возраст 4 года. Д-з: ДЦП. Левосторонний гемипарез. Эквинусная деформация левой стопы. GMFCS I уровень

1 – Фотоплантограмма в положении сидя. ИОС=32%.

2 – Фотоплантограмма в положении стоя. ИОС=24%.

3 – Фотоплантограмма в положении стоя с нагрузкой. ИОС 0%.

Рисунок 1 – Фотоплантограммы пациента с укорочением икроножной мышцы и выраженной спастичностью

Литература

1. Аносов, В.С. Динамическая фотоплантография с компьютерным анализом в диагностике и лечении продольного плоскостопия у детей / В.С. Аносов, С.И. Болтрукевич, М.С. Михович, В.В. Кочергин // Журнал Гродненского государственного медицинского университета. – 2005. – №3. – С. 151-155.
2. Аносов, В.С. Динамическая фотоплантография. Развитие продольного свода стопы / В.С. Аносов, М.С. Михович // Рецепт. – 2005. – № 40 (прил.). – С. 27-29.
3. Аносов, В.С. Компьютерно – фотоплантографическая методика диагностики патологии стоп / В.С. Аносов // Рецепт. – Минск, 2006. – №6. – С.153-158.
4. Аносов, В.С. Способ прямого измерения торсии костей голени / В.С. Аносов, С.И. Болтрукевич, М.С. Михович // Науч. практ. конф. травматологов – ортопедов Республики Беларусь: материалы. – Минск, 2006. – С. 201-207.
5. Босых В.Г. Сравнительный анализ методов оперативного лечения эквино-плоско-вальгусной деформации стопы при церебральном параличе у детей дошкольного возраста: автореф. ... дис. канд. мед наук: 14.00.22 / В.Г. Босых; Моск. обл. науч.-исслед. клинич. ин-т им. М.Ф. Владимирского. – Москва, 1997. – 21 с.
6. Босых, В.Г. Хирургическое лечение деформаций нижних конечностей при церебральном параличе в дошкольном возрасте : автореф. ... дис. док. мед. наук : 14.00.22 / В. Г. Босых; Моск. обл. науч.-исслед. клинич. ин-т им. М.Ф. Владимирского. – М., 2003. – 50 с.
7. Детские церебральные параличи. Медико-психологические проблемы / В.И.Козьякин, Л.Ф. Шестопалова, В.С. Подкорытов. – Львів. – Українські технології – 1999. – с. 7-8.
8. Жоха, К.К. Плоскостопие / К.К. Жоха, В. Л. Александрович // Новости лучевой диагностики. – 1998. – №2. – С. 12-13.
9. Затекин, А.И. Состояние ортопедической помощи детям с церебральными параличами и система её организации / А.И. Затекин, В.А. Клименко, И.И. Мирзоева // Тезисы докладов всесоюзной научно-практической конференции детских ортопедов-травматологов, Псков, Пушкинские горы, 19-21 июня 1991г. / Ленинградский ордена Трудового Красного Знамени НИИ имени Г.И. Турнера; под ред. В.Л. Андрианова. – Псков, Пушкинские горы, 1991. – С.10-11.
10. Затекин, А.И. Состояние ортопедической помощи детям с церебральными параличами и система её организации / А.И. Затекин, В.А. Клименко, И.И. Мирзоева // Тезисы докладов всесоюзной научно-практической конференции детских ортопедов-травматологов, Псков, Пушкинские горы, 19-21 июня 1991г. / Ленинградский ордена Трудового Красного Знамени НИИ имени Г.И. Турнера; под ред. В.Л. Андрианова. – Псков, Пушкинские горы, 1991. – С.10-11.
11. Кашуба, В.А. Биомеханический контроль двигательной функции стопы / В.А. Кашуба // Физическое воспитание студентов творческих специальностей. – Харьков, 2001. – № 5. – С. 14-19.
12. Михович, М.С. Фотоплантографическое исследование стоп у детей. Динамическая подометрия / М.С. Михович, В.С. Аносов // Медицинские новости. – 2004. – № 6. – С. 108-111.
13. Михович, М.С. Фотоплантография, как скрининг метод в диагностике патологии стоп / М.С. Михович, В.С. Аносов // Травматология, ортопедия современность и будущее: материалы конференции, Москва, 7-9 апр. 2003 г. / РУДН. – М., 2003. – С. 371-372.
14. Тутаява, Е.Ю. Социально-гигиенические аспекты инвалидности, медико-социальной реабилитации детей-инвалидов вследствие детского церебрального паралича: автореф. ... дис. канд. мед. наук : 14.00.33, 14.00.13 / Е.Ю. Тутаява; Федер. науч.-практ. Центр медико-соц. экспертизы и реабилитации инвалидов М-ва труда и соц. развития РФ. – М., 2004. – 23 с.
15. Шабалов, Н. П. Терминология. Статистические показатели / Н.П. Шабалов, Л.В. Эрман // Справочник неонатолога / Шабалов Н. П [и др.] под ред.В.А. Таболина, Н. П. Шабалова. – Л.: Медицина, 1984. – С. 4-14.
16. Angle of gait: a comparative reliability study using footprints and the EMED-SF / J. Taranto [et al.] // The Foot. – 2005. – №15. – P. 7-13.
17. Cavanagh, P.R. Clinical plantar pressure measurement in diabetes: rationale and methodology / P.R. Cavanagh, J.S. Ulbrecht // The Foot. – 1994. – №4. – P. 123-135.
18. Cavanagh, P.R. In-shoe plantar pressure measurement: a review/ P.R. Cavanagh, F.G. Hewitt, J.E. Perry // The Foot. – 1992. – №2. – P. 185-194.
19. Cerebral palsy epidemiology: where are we now and where are we going? / L. Mutch [et al.] // Dev Med Child Neurol. – 1992. – №34. – P. 547-555.
20. Prevalence of cerebral palsy among ten-year-old children in metropolitan Atlanta, 1985 through 1987 / C.C. Murphy [et al.] // Journal of pediatrics. – 1993. – № 123. – P. 13.
21. Rosen, S.A. The incidence of cerebral palsy / S.A. Rosen, J.C. Dickinson // American Journal of Obstetrics Gynecology. – 1992. – № 167. – P. 417.

Поступила 19.03.10