

## ПРИМЕНЕНИЕ ЦИТОПРОТЕКТОРОВ ПРИ ХИРУРГИЧЕСКОЙ КОРРЕКЦИИ КРИТИЧЕСКОЙ ИШЕМИИ НИЖНИХ КОНЕЧНОСТЕЙ

В.П. Василевский<sup>1</sup>, П.А. Горячев<sup>2</sup>, А.И. Кардис<sup>2</sup>, Р.Э. Якубцевич<sup>1</sup>,  
А.Т. Цилиндзь<sup>2</sup>, А.В. Труханов<sup>2</sup>, А.И. Дюрдь<sup>2</sup>, В.А. Будько<sup>1</sup><sup>1</sup> УО «Гродненский государственный медицинский университет»<sup>2</sup> УЗ «Гродненская областная клиническая больница»

*В статье отражены сравнительные результаты применения цитопротекторов при хирургической коррекции кровотока у 113 больных критической ишемией нижних конечностей. Позитивная динамика местных деструктивных и постшемических проявлений, исходы реваскуляризации конечности, изучение показателей кислотно-щелочного баланса и газового состава крови продемонстрировали обоснованность применения данной группы препаратов в комплексном лечении больных атеросклерозом магистральных артерий.*

**Ключевые слова:** критическая ишемия, хирургическая реваскуляризация, цитопротекторы.

**Введение**

Больные с наличием болей в покое, трофических изменений нижних конечностей составляют большое количество среди пациентов, страдающих недостаточностью кровообращения вследствие поражения магистральных сосудов. Названные клинические нарушения свидетельствуют о появлении критической ишемии, значительных гемодинамических расстройств, требующих проведения специализированного ангиохирургического лечения.

В последние годы для улучшения магистрального и тканевого кровотока у больных с тяжелой сопутствующей патологией успешно используются малотравматичные инвазивные методики (вмешательства): рентгенэндоваскулярная баллонная дилатация артерий, лазерная ангиопластика, роторная дезоблитерация магистральных артерий [1].

Несмотря на успехи хирургии в лечении пациентов с облитерирующим атеросклерозом артерий нижних конечностей, связанные с применением современных высокотехнологичных материалов и использованием новых миниинвазивных методик, результаты лечения остаются недостаточно успешными, поскольку ни один из предложенных на данный момент способов лечения не позволяет достичь оптимальных отдаленных результатов. Данные об эффективности современных методов лечения носят противоречивый характер. В ряде случаев ограниченные возможности как хирургических реконструкций, так и рентгенэндоваскулярных восстановительных интервенций периферического сосудистого русла, биохимические нарушения, изменения состояния функционально активных клеточных структур в условиях ишемии и после ее ликвидации [8, 11] обуславливают необходимость дальнейшего совершенствования уже имеющихся и разработку новых эффективных лечебных методик [3, 4].

Лечение критической ишемии нижних конечностей требует обязательной адекватной коррекции метаболического дисбаланса, нарушения процессов гемокоагуляции. Это может быть достигнуто лишь при совершенствовании комплексной патогенетической терапии больного, которая начинается в предоперационном периоде и продолжается после хирургического вмешательства, а в случае отказа пациента от операции или при наличии противопоказаний к ней становится основным лечением [2].

В лечении больных критической ишемией нижних конечностей успех хирургического вмешательства во

многом зависит от объема предоперационной подготовки и терапии в послеоперационном периоде. Попытки решения этого комплекса проблем путем стандартизации схем этиотропной терапии, оптимизации путей введения препаратов, комбинированного их применения, использование сочетания с патогенетическими средствами, введение с учетом биоусвояемости и режима дозирования, не привели к существенному повышению эффективности терапии [10]. Одним из направлений повышения эффективности в ангиологии является воздействие на специфические циркуляторные и метаболические нарушения макроорганизма. Для достижения этой цели применяют инфузии реодекстранов и дезагрегантов, спазмолитиков, анальгетиков, депротеинизированных гемодериватов и простагландинов [7], экстра- и интракорпоральное, магнитное или ультрафиолетовое облучение аутокрови, гипербарическую оксигенацию и плазмаферез, а также терапию постшемических проявлений [2]. Перспективным в решении проблемы критической ишемии при тромболитерирующих заболеваниях является регулирование тончайших механизмов функционирования сосудистого эндотелия [9], повышение антиоксидантной активности и оптимизация газового состава крови, подавление гиперпродукции компонентов воспаления, иммунокоррекция, нормализация липидного обмена, стимуляция развития коллатералей [4, 6, 12, 13].

С целью получения оптимального клинического эффекта (заживление ишемических язв, повышение активности пациента, улучшение качества его жизни и отдаленный прогноз с положительным первичным исходом – выживаемость без ампутаций) осуществлена реваскуляризация и попытка фармакологической регуляции различных звеньев обмена веществ с созданием условий более адекватно переносить проявления ишемии клеточными структурами. Для этого в схеме послеоперационной терапии использован препарат производный группы цитопротекторов – милдронат. Являясь структурным аналогом предшественника карнитина гамма-бутиробетаина и обратимо конкурируя за рецепторы ответственной за биосинтез карнитина гамма-бутиробетаина-гидроксилазы, он повышает содержание гамма-бутиробетаина и снижает концентрацию карнитина в клетке, что приводит к индукции синтеза оксида азота и ограничению транспорта длинноцепочечных жирных кислот в митохондрии. Повышает содержание жирных кислот в цитоплазме, препятствует накоплению активированных форм неокисленных жирных кислот (ацилкарнитина и ацилкоэнзима А). В условиях ишемии восстанавливает

баланс между доставкой кислорода и его потреблением в клетке, предупреждает нарушение транспорта аденозинтрифосфорной кислоты, активизирует гликолиз без дополнительного потребления кислорода, увеличивает содержание креатинфосфата. Повышает активность наиболее важных ферментов в цикле аэробного окисления глюкозо-гексокиназы и пируватдегидрогеназы, предотвращает ацидоз за счёт уменьшения образования лактата. В результате оптимизируется метаболический обмен, снижается интенсивность свободнорадикальных реакций, что приводит к уменьшению повреждения мембран митохондрий, большей сопряженности окисления с фосфорилированием и увеличению синтеза аденозинтрифосфорной кислоты. Милдронат нормализует тонус сосудов, улучшает реологию крови, способствует перераспределению кровотока в ишемизированные зоны [2].

### Материалы и методы

В отделении хирургии сосудов клиники хирургических болезней № 1 ГрГМУ за 2011 год оперировано 113 больных с окклюзионно-стенотическими поражениями аорто-подвздошного (34 (29%)) и бедренно-дистального артериальных сегментов (89 (71%)), сопровождавшихся критической ишемией. Все пациенты были мужчины в возрасте от 58 до 77 лет. С III стадией хронической артериальной недостаточности кровообращения нижних конечностей, обусловленной атеросклерозом, было 62 человека, с IV стадией – 51 пациент. 84 из них получали стандартную консервативную терапию и 29 человек на фоне традиционно применяемого при длительной хронической критической ишемии лечения получали комплексную терапию с добавлением милдроната в суточной дозе 0,5 г (по 1 таб. 500 мг вечером) в течение 7 дней. Следует отметить, равнозначный характер локализации патологического процесса, выполненных реваскуляризации у пациентов, получавших традиционное лечение и больных, у которых на фоне вышеназванной терапии использован препарат из группы цитопротекторов. Милдронат применен у 16 (55%) оперированных с III, и 13 (45%) с IV стадиями хронической артериальной недостаточности, соответственно, 46 (54,8%) и 38 (45,2%) больных получали лишь дезагрегантную терапию. Оперативное шунтирование выполнено у 32 (38%) больных, в лечении которых не использован цитопротектор, и 11 (37,9%) пациентов с применением милдроната. Очевидно, что количество эндолюминальных баллонных ангиопластик и стентирований составило, соответственно, 52 (72%) и 18 (72,1%).

Лечебный эффект от проведенного оперативного вмешательства и комплексной терапии отмечали по выраженности постишемического отека, местным изменениям зон некроза. Для определения динамики кислотно-щелочного состояния крови использована сравнительная модель показателей на 3, 5 и 7 сутки приема цитопротектора.

### Результаты и обсуждение

В раннем послеоперационном периоде у 9 оперированных больных (7,9%) развились осложнения, потребовавшие выполнения повторных хирургических вмешательств (1 – формирование пульсирующей гематомы из места пункции бедренной артерии при эндолюминальной интервенции, 7 – тромбоз, 1 – дистальная эмболия). Кровотечение остановлено путем наложения швов на артериальный дефект, в случае раннего тромбоза зоны реконструкции выполнялись повторные тромбэктомии с попыткой улучшить пути оттока при необходимости. У 4 пациентов (3 больных, получавших традиционное ле-

чение и 1 – оперированный с комплексной терапией с добавлением милдроната) адекватная реваскуляризация конечности не достигнута и произведена ампутация (3,5%). Конечность в функциональном состоянии удалось сохранить у 109 больных (96,5%). Летальность составила 1,8% (2 клинических случая). Причиной смерти одного пациента явилась полиорганная недостаточность и еще у одного острая почечная недостаточность, обусловленная тромбозом ренальных артерий.

Достаточно позитивным, и в ряде показателей статистически достоверным является действие цитопротектора милдроната на динамику кислотно-основного статуса и газового состава крови у обследованных больных (таблица 1).

**Таблица 1** – Динамика показателей кислотно-щелочного баланса и газового состава крови больных при комплексном лечении критической ишемии нижних конечностей с применением цитопротекторов. (3,5 и 7 сутки приема препарата милдронат 500 мг/сут)

Показатели	3 сутки	5 сутки	7 сутки	Норма
pH	7,18±0,06	7,33±0,01*	7,36±0,04	7,35-7,45
pCO <sub>2</sub> , mmHg	57,2±6,56 <sup>+</sup>	34,73±10,65*	38,93±7,50*	35,0-45,0
pO <sub>2</sub> , mmHg	23,50±4,32	32,43±12,02	41,82±15,38*	69-116
SO <sub>2</sub> %	35,42±10,96	54,20±25,17*	63,15±17,70	95,0-99,0
C Lac, mmol/L	2,44±0,39	1,27±0,13*	1,53±0,33*	0,5-1,6
p 50, mmHg	32,69±0,99 <sup>+</sup>	28,72±0,70*	28,75±2,63	24,70-28,60
ABE <sub>c</sub> , mmol/L	-1,76±0,93	-4,83±1,07 <sup>++</sup>	-2,48±1,6 <sup>++</sup>	-2,0-3,0
cHCO <sub>3</sub> , mmol/L	25,92±0,76 <sup>+</sup>	19,71±1,55 <sup>++</sup> *	21,7±2,17 <sup>++</sup> *	21,0-28,0

*Примечание:* pH – отрицательный логарифм активности иона водорода (pH=-logaH<sup>+</sup>), необходимая мера ацидемии или алкалемии, pCO<sub>2</sub> – парциальное давление углекислого газа, pO<sub>2</sub> – парциальное давление кислорода, SO<sub>2</sub> – насыщение венозной крови кислородом, C Lac – концентрация лактата, p 50 – сродство (аффинитет) кислорода к гемоглобину, ABE<sub>c</sub> – актуальный избыток оснований, cHCO<sub>3</sub> – концентрация бикарбоната плазмы; + – P<0,05 по отношению к показателям традиционного лечения; \* – P<0,05 по отношению к показателям 3 дня; ++ – P<0,05 по отношению к показателям 5 дня.

При исходном имеющемся метаболическом ацидозе, на что указывали низкие значения pH крови, а также низкие значения ABE и HCO<sub>3</sub>, существует достоверное отличие в проведенных исследованиях его ликвидации. Данная направленность динамики метаболического ацидоза имеет место в группе, где проводилась терапия в комбинации с милдронатом. Ее отражают показатели pH, HCO<sub>3</sub> и ABE, которые практически приблизились к референтным значениям.

В крови пациентов обеих групп исходно имел место повышенный уровень лактата крови, что указывало на увеличенное количество недоокисленных продуктов в организме. Увеличенная концентрация лактата сама по себе является неблагоприятным фактором, инициированным, чаще всего, имеющейся гипоксией. Гипоксия останавливает или замедляет нормальный метаболизм в тканях, в результате чего накапливается большое количество нормальных и патологических продуктов метаболизма, которые не могут утилизироваться. Одним из маркеров этого состояния и является концентрация лактата. В процессе лечения более выраженная позитивная динамика в сторону снижения этого показателя имела место в группе, в которой проводилось лечение с милдронатом (рис.1). В этой группе концентрация лактата стойко нормализовалась уже на 2 этапе (5 день) исследования.

Инициальная гиперкапния, на которую указывали повышенные значения pCO<sub>2</sub> в крови у всех исследован-

ных больных, была ликвидирована в процессе лечения в обеих группах. Однако к 7 дню лечения к референтным значениям возвратился показатель  $pCO_2$  в группе традиционной терапии с цитопротекторным препаратом ( $38,93 \pm 7,50$ ). В группе, в которой применялась стандартная схема, к 7 суткам все же сохранялась гипокарбия (рис.2).

Анализируя кислородтранспортную функцию крови по показателям  $pO_2$ ,  $sO_2$ ,  $p50$ , следует отметить наличие гипоксии (по всей вероятности, тканевой) на начальном этапе исследований, на что указывали сниженные показатели парциального напряжения кислорода в крови ( $pO_2$ ) и насыщение гемоглобина венозной крови кислородом ( $sO_2$ ). В процессе лечения достоверных различий между группами на этапах отмечено не было, однако достоверное повышение к 5, а затем и к 7 дню лечения имело место в обеих группах. Это указывало на ликвидацию тканевой гипоксии и нормализацию доставки кислорода к тканям. При этом значимых изменений в кривой диссоциации оксигемоглобина ( $p50$ ) замечено не было. Возникший при ишемии сдвиг кривой диссоциации оксигемоглобина (рост  $p50$ ) вправо сохранялся и после восстановления артериального кровообращения в организме, что способствовало усилению потока кислорода в ткани.

Лечебный эффект от проведенного оперативного вмешательства и комплексной терапии отмечали по выраженности постишемического отека, местным изменениям зон некроза. Местные изменения в язвах появились уже на 2-3 сутки после успешной реконструкции, причем процессы репарации были более интенсивны и заметнее у больных с пероральным приемом милдроната по сравнению с лицами без его применения. Наблюдалось более быстрое очищение язвенных дефектов от некротических тканей и гноя, появлялись розовые грануляции. Вокруг язв исчезали гиперемия и мокнутие, уменьшался отек. Эпителлизация язв наступала в более ранние сроки. Скорость уменьшения площади язвы определяли модифицированным общепринятым способом с вычислением процента сокращения площади некроза за сутки [5]. Процент суточного уменьшения площади трофической язвы у больных, получавших цитопротекторный препарат, составил 4,7%, в то время как при традиционном стандартном лечении данный показатель был равен 2,4%. Постишемический отек, являющийся результатом метаболических и структурно-клеточных нарушений тканей в результате ранее существовавшей критической ишемии конечности, появился в течение первых суток послеоперационного периода у 52% обследованных с традиционным лечением и всего у 23% больных с экзогенным введением милдроната. Изменения дистальных отделов конечности фиксировали путем определения окружности стопы в средней ее трети перед операцией и на 3 сутки после нее. Количественную характеристику представляли в виде разности до- и послеоперационных значений и выражали в см. Увеличение окружности стопы было также более выражено у лиц на фоне стандартного традиционного лечения и составило от 0,5 до 3,0 см. У больных с дополнительной цитопротекторной коррекцией постишемический отек сопровождался

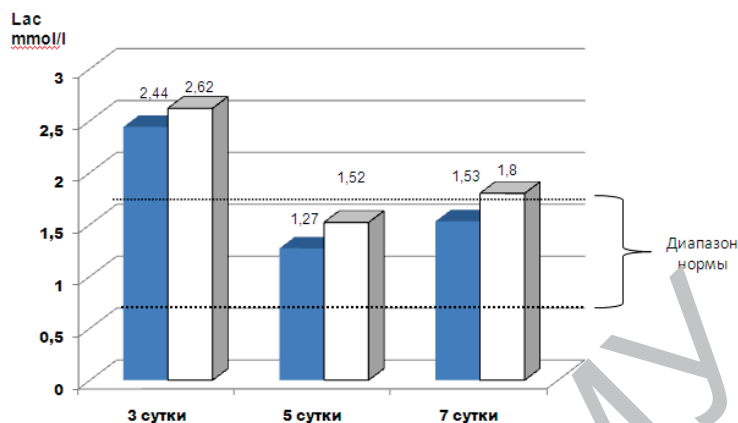
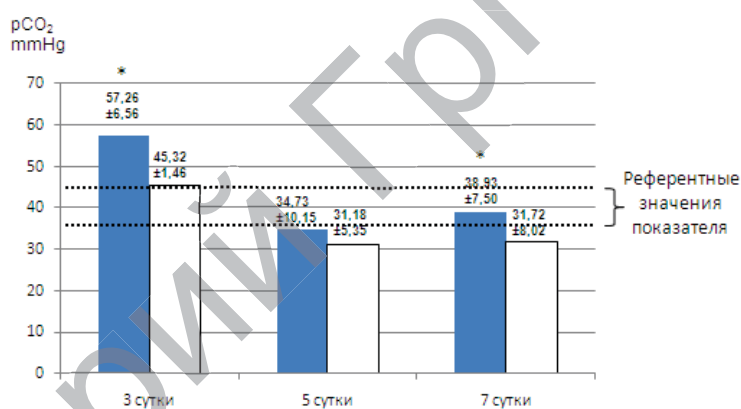


Рисунок 1 – Сравнительные изменения концентрации лактата крови у больных с традиционным лечением □ и с применением цитопротектора (милдронат) ■



\*  $P < 0,05$  по отношению к показателям традиционного лечения

Рисунок 2 – Динамика инициальной гиперкапнии в группах больных с традиционным лечением □ и лечением с применением милдроната ■

увеличением дистального отдела конечности на 0,5-1,0 см по сравнению с дооперационным уровнем.

### Выводы

1. Клинические данные, результаты и исходы реваскуляризации конечности, изучение показателей кислотно-щелочного баланса и газового состава крови, стимуляция репаративного процесса продемонстрировали преимущество и обоснованность применения цитопротекторов в комплексном лечении больных критической ишемией нижних конечностей, обусловленной атеросклерозом магистральных артерий.
2. Включение в схему лечения милдроната способствует более быстрой нормализации имеющегося повышенного количества недоокисленных продуктов в организме больных критической ишемией нижних конечностей, ликвидации тканевой гипоксии и сбалансированной доставке кислорода к тканям, предпочтительной позитивной динамике местных деструктивных и постишемических проявлений.

### Заключение

Таким образом, улучшение состояния нижних конечностей у больных критической ишемией нижних конечностей атеросклеротического генеза, подвергнутых хирургической реваскуляризации, объективно возможно в подавляющем большинстве клинических наблюдений.

Необходимым условием при этом являются аргументированные обоснованные показания к операции или эндоваскулярной интервенции, дифференцированный подход к выполнению реваскуляризирующих вмешательств, а также адекватная направленная цитопротективная коррекция маркерных клинико-метаболических нарушений.

#### Список использованной литературы

1. Актуальные проблемы хирургического лечения больных с критической ишемией нижних конечностей – пути решения (состояние проблемы) / Л.А. Бокерия [и др.] // *Анналы хирургии*. – № 1. – 2011. – С. 5-10.
2. Величко, А.В. Применение милдроната в комплексном лечении пациентов с облитерирующим атеросклерозом со сосудов нижних конечностей / А.В. Величко: Сб. респуб. науч.-практич. конф., посвящ. 20-летию Гомельского ГМУ «Актуальные проблемы медицины». – Гомель 2011. – Т1. – С. 89-92.
3. Дзерве, Вилнис. Новые возможности в лечении пациентов с заболеваниями периферических артерий. Результаты исследования MIGCI / Вилнис Дзерве // *Лики Украины*. – 2010. – №8. – С. 99-101.
4. Кротовский, Г.С. Тактика лечения пациентов с критической ишемией нижних конечностей / Г.С. Кротовский, А.М. Зудин. – Москва. – 2005. – 160 с.
5. Определение скорости заживления язвенных дефектов после реконструкции магистральных артерий / В.П. Василевский [и др.]: Свидетельство на рац. предл. № 3382 от 02.11.2011. – Гродно. – УОЗ «Гродненская областная клиническая больница», 2011.
6. Функция эндотелия, клеточная морфология и функциональность ишемизированной конечности во время терапии облитерирующего атеросклероза / Д.А. Кательницкий [и др.] // *Ангиология и сосудистая хирургия*. – 2006. – №12. – С. 11-15.
7. Brass, E.P. Parenteral therapy with a PGE1 analog in patients with critical leg ischemia / E.P. Brass // *J. Vasc. Surg.* – 2006. – № 5. – P. 473-8.
8. Cleanthis, M. Platelet monocyte aggregates are not inhibited by aspirin in critical limb ischemia / M. Cleanthis // *Eur. J. Vasc Endovasc. Surg.* – 2007. – V 33. – №6. – P. 725-30.
9. Ho, T.K. Increased endogenous angiogenic response and hypoxia-inducible factor-1 in human critical limb ischemia / T.K. Ho, N. Rajkumar // *J Vasc. Surg.* -2006. – V 43. – № 1. – P. 125-33.
10. Mannava, K. Current management of peripheral arterial occlusive disease: a review of pharmacological agents / K. Mannava // *Am Cardivasc. Drugs.* – 2007. – V 7. – №1. – P. 59-66.
11. Mohan, I.V. Platelet activation in bypass surgery for critical limb ischemia / I.V. Mohan // *Vasc. Endovascular Surg.* – 2007. – V.41. – №4. – P. 322-329.
12. Ozawa, T. Marked decrease of plasma VEGF after implantation of autologous bone marrow mononuclear cells in patient with critical limb ischemia / T. Ozawa // *Angiology.* – 2006. – V58. – №2 – P. 235-239.
13. Sultan, S. Salvage of critical limb ischemia with recombinant tissue type plasminogen activator (rt PA) / S. Sultan // *Vasc. Endovascular Surg.* – 2005. – V 39. – №6. – P. 531-535.

## Cytoprotectors in surgical correction of critical ischemia of lower limbs

V.P. Vasilevskiy<sup>1</sup>, P.A. Goryachev<sup>2</sup>, A.I. Kardis<sup>2</sup>, R.E. Yakubtsevich<sup>1</sup>,  
A.T. Tsilindz<sup>2</sup>, A.V. Truhanov<sup>2</sup>, A.I. Dzurdz<sup>2</sup>, V.A. Budzko<sup>1</sup>

<sup>1</sup> EE «Grodno State Medical University»

<sup>2</sup> HI «Grodno Regional Clinical Hospital»

*The article presents comparative results of cytoprotectors application in surgical correction of bloodflow in 113 patients with critical ischemia of the lower limbs. Positive dynamics of local destructive and postischemic disorders, outcomes of limb revascularization, studying of indicators of acid-alkaline balance and gas composition in blood have demonstrated the validity of application of the given group of drugs in complex treatment of main arteries atherosclerosis.*

**Key words:** critical ischemia, surgical revascularization, cytoprotectors.

Поступила 15.02.2012