

УДК 616.36-002.951.21.121-094-036

ХАРАКТЕРИСТИКА АЛЬВЕОКОККОЗА ПЕЧЕНИ И ДРУГИХ ОРГАНОВ¹Н. И. Прокопчик (prokopni@mail.ru), ²А. С. Гривачевский (grial3@yandex.ru),
¹К. М. Бутолина (butkar.74@mail.ru), ³А. А. Гаврилик (alexandergavrilik@yandex.ru)¹УО «Гродненский государственный медицинский университет»²УЗ «Гродненская областная клиническая больница»³УЗ «Гродненская клиническая больница скорой медицинской помощи», Гродно, Беларусь

Введение. Альвеококкоз вызывается гельминтом *Echinococcus multilocularis* и характеризуется инфильтративным ростом паразитарной ткани, метастазированием, поздней диагностикой и высокой летальностью.

Цель исследования – представить патоморфологические изменения в печени, легких, головном мозге, а также результаты диагностики и лечения при альвеококкозе.

Материал и методы. Проанализированы клинические проявления, морфологические изменения, тактика и результаты хирургического лечения 5 пациентов, страдавших альвеококкозом печени с синхронным поражением легких и головного мозга.

Результаты. Во всех случаях альвеококкоз протекал асимптомно или малосимптомно. Окончательный диагноз был установлен только во время оперативных вмешательств. Несмотря на большие размеры очагов поражения в печени, всем пациентам выполнены радикальные или условно-радикальные хирургические вмешательства, а также резекции выявленных очагов в легких. Послеоперационный период протекал без особенностей и спустя 1,5-3 недели после вмешательства пациенты были выписаны в удовлетворительном состоянии. Рецидива болезни в печени не отмечено. Однако у одной пациентки, страдавшей сочетанным альвеококкозом печени и головного мозга, перенесшей расширенную резекцию печени, воспалительный процесс в головном мозге, несмотря на длительное этиотропное лечение, прогрессировал, осложнился гидроцефалией, вторичным гнойным менингитом и летальным исходом спустя 4 года.

Заключение. Наблюдение за пациентами, успешно перенесшими оперативное вмешательство по поводу альвеококкоза, необходимо осуществлять пожизненно в связи с возможностью возникновения рецидива или метастатического поражения других органов.

Ключевые слова: альвеококкоз, печень, легкие, головной мозг, лечение, результаты.

CHARACTERISTICS OF ALVEOCOCOSIS OF LIVER AND OTHER ORGANS¹ N. I. Prokopchik (prokopni@mail.ru), ²A. S. Grivachevsky (grial3@yandex.ru),
¹ K. M. Butolina (butkar.74@mail.ru), ³ A. A. Gavrilik (alexandergavrilik@yandex.ru)¹Educational Institution «Grodno State Medical University», Grodno, Belarus²Healthcare Institution «Grodno Regional Clinical Hospital», Grodno, Belarus³ Healthcare Institution «Grodno Clinical Hospital of Emergency Care», Grodno, Belarus

Background. Alveococcosis is caused by helminth *Echinococcus multilocularis* and is characterized by infiltrative growth of parasitic tissue, metastasis, late diagnosis and high mortality.

Objective. To present pathomorphological changes in the liver, lungs, brain and the results of diagnostics and treatment for alveococcosis.

Material and methods. Clinical manifestations, morphological changes, tactics and results of surgical treatment of 5 patients suffering from liver alveococcosis with simultaneous lesions of the lungs and brain were analyzed.

Results. In all cases, alveococcosis was asymptomatic or oligosymptomatic. The final diagnosis was established only during surgical interventions. Despite the large size of lesions in the liver, all patients underwent radical or conditionally radical surgical interventions, as well as resection of identified foci in the lungs. The postoperative period was without any peculiarities and 1.5-3 weeks after the intervention the patients were discharged in satisfactory condition. Relapse of the disease in the liver was not noted. However, in one patient suffering from concomitant alveococcosis of the liver and brain after advanced liver resection, the inflammatory process in the brain, despite prolonged etiotropic treatment, progressed, was complicated by hydrocephalus, secondary purulent meningitis, and death after 4 years.

Conclusion. Monitoring patients who successfully underwent operative intervention for alveococcosis should be performed for life because of possible recurrence or metastatic injury of other organs.

Keywords: alveococcosis, liver, lungs, brain, treatment, results.

Введение

Альвеококкоз – паразитарная болезнь человека, вызываемая *Echinococcus multilocularis*, характеризующаяся тяжелым хроническим течением, первичным опухолевидным поражением печени, нередко с метастазами в головной мозг, лёгкие и в другие органы, трудностью своевременной диагностики и лечения, высокой летальностью [1-3].

Возбудитель болезни – личиночная форма (онкосфера) альвеококка. В ленточной стадии альвеококк паразитирует и дорастает до половозрелых особей главным образом у лисиц и песцов, значительно реже у волков, собак и очень редко – у кошек. Промежуточными хозяевами чаще всего являются мышевидные грызуны, ондатры, бобры, нутрии, а также человек. Человек является для гельминта биологическим тупиком. Механизм заражения – фекально-оральный или контактно-бытовой, но возможен и аэрогенный путь. Онкосферы альвеококка, попавшие через рот в пищеварительный канал, проникают в печень. Поражение других органов (легких, головного мозга, почек, селезенки, мышц, брюшины, брыжейки) является следствием метастазирования. Патологические кисты (ларвоцисты), формируемые альвеококком, многокамерные, с очагами некроза в центре, содержат множество пузырьков, внутри которых находятся сколексы. Диаметр альвеококковых кист нередко составляет 10-15 см и более [4, 6, 7].

Альвеококкоз широко распространен на планете. Его частота в эндемичных районах достигает до 8-10 случаев на 100 тыс. населения [1-5]. Чаще всего альвеококкозом болеют люди в возрасте 20-35 лет. Течение альвеококкоза в первые месяцы, а иногда и годы почти бессимптомное. Первый признак заболевания – обнаруживаемое случайно увеличение печени, однако самочувствие пациента может не изменяться. Через несколько лет печень еще больше увеличивается, становится бугристой и болезненной, у пациентов появляется слабость, они худеют, снижается аппетит. К наиболее частым осложнениям болезни относятся: некроз в центре узла; внезапно возникшее кровоизлияние в полость распада, вызванное аррозией сосуда; сдавление желчных протоков или воротной вены, что приводит к развитию желтухи либо (очень редко) асцита; инвазия соседних органов и отдаленные метастазы [2].

Прогноз при альвеококкозе неблагоприятный. На момент диагностики у 61,3-70% пациентов невозможно полностью удалить из печени патологический очаг. Без какого-либо лечения 10-летняя выживаемость составляет всего 10-20%, смерть наступает вследствие нарушения функции печени, механической желтухи, реже –

от метастазов альвеококка в мозг и другие органы [2, 8].

Цель исследования – представить патоморфологические изменения в печени, легких, головном мозге, а также результаты диагностики и лечения при альвеококкозе.

Материал и методы

Проанализированы клинические проявления, морфологические изменения, тактика и результаты хирургического лечения пяти пациентов, страдавших альвеококкозом печени с синхронным поражением легких и головного мозга, находившихся на лечении в разных медицинских учреждениях г. Гродно и г. Минска в 2008-2017 гг.

Результаты и обсуждение

Пациентка П., 38 лет, животновод, госпитализирована в онкологическое отделение УЗ «Гродненская областная клиническая больница» с диагнозом «новообразование печени (?)». Патологические изменения в печени были выявлены при УЗИ около трех лет назад, однако пациентка отказывалась от обследования и лечения. При поступлении предъявляла жалобы на периодически возникающие боли в правом подреберье. При УЗИ в правой доле печени определялось узловатое образование диаметром 10 см. Под контролем УЗИ проведена пункция печени. Цитологическое заключение: бесструктурные массы, материал не информативен. При РКТ в 6 и 7 сегментах печени обнаружен опухолевидный узел 10×8 см с очаговыми кальцинатами (рис. 1). Анализ крови: эритроциты – $4,6 \times 10^{12}$ /л, гемоглобин – 147 г/л, СОЭ – 34 мм/час, лейкоциты – $9,2 \times 10^9$ /л, эозинофилы – 1%. Показатели гемостазиограммы, биохимического исследования крови, а также мочи в пределах нормы. УЗИ других внутренних органов и рентгенография легких – без особенностей. Выставлен диагноз: опухоль печени.

Спустя 5 суток проведено оперативное вмешательство: торакофренолапаротомия, при которой установлено, что в 5-6-7 сегментах печени имеет место альвеококкоз (рис. 1). Выполнена правосторонняя гемигепатэктомия.

Патогистологическое заключение: многокамерный эхинококк с обширными некрозами, перифокальным хроническим неспецифическим воспалением и склерозом.

Послеоперационный период протекал без особенностей, спустя 9 суток после вмешательства пациентка выписана в удовлетворительном состоянии на амбулаторное лечение. Осмотрена инфекционистом, рекомендованы 3 курса лечения альбендазолом (по 400 мг 2 раза в день в течение 28 суток).

Пациент Л., 54 лет, не работающий, житель сельской местности. В ноябре 2015 г. при флюо-

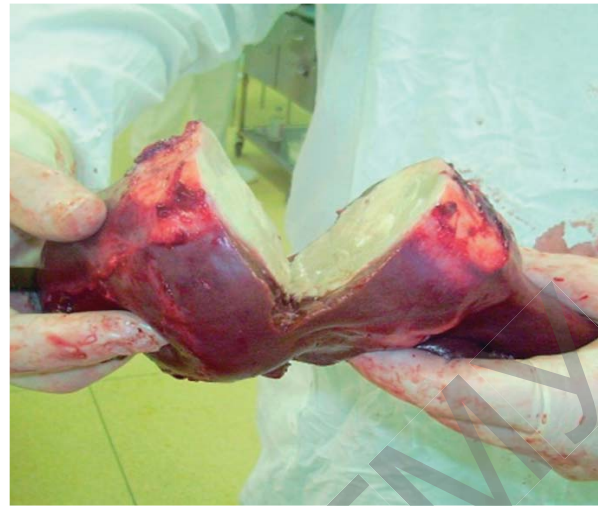
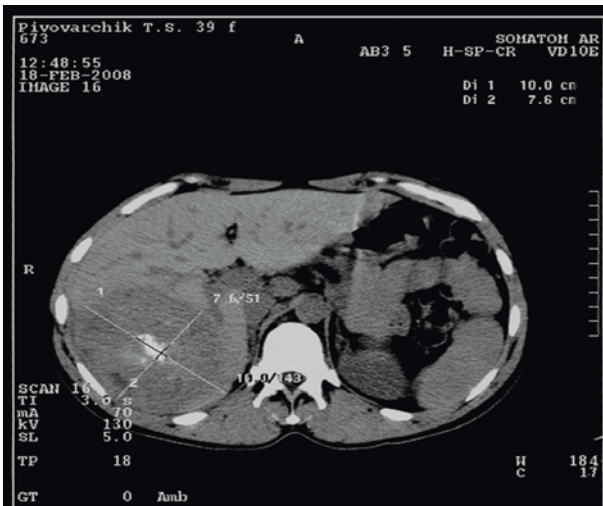

Рисунок 1. – Пациентка П.: РКТ печени (слева). Резецированный узел печени на разрезе (справа)

рографии легких выявлены очаговые изменения в легких, однако пациент длительное время отказывался от обследования и лечения. Только 15.12.2016 г. осуществлена рентгенография легких и в нижней доле правого легкого обнаружено объемное образование. С диагнозом «туберкулема правого легкого с распадом?» был направлен в ГОКЦ «Фтизиатрия». Эритроциты – $4,31 \times 10^{12}$ /л, Hb – 127 г/л, СОЭ – 28 мм/час; лейкоциты – $7,7 \times 10^9$ /л, эозинофилы – 0%. Общий билирубин – 96 мкмоль/л, креатинин – 131,2 мкмоль/л. Изменения в легких были расценены как посттуберкулезные. При УЗИ в правой доле печени выявлено объемное образование, пациент направлен в онкодиспансер с диагнозом «опухоль печени?». При поступлении жалоб не предъявлял. Эритроциты – $4,93 \times 10^{12}$ /л, Hb – 156 г/л, СОЭ – 30 мм/час, лейкоциты – $9,6 \times 10^9$ /л, эозинофилы – 2%. Отмечалось также незначительное увеличение содержания фибриногена (5,29 г/л) и щелочной фосфатазы (149 ЕД/л).

МРТ: признаки объемного образования правой доли печени.

КТ легких: в S1 правого легкого под плеврой определяется очаг до 3 мм; в S6 правого легкого зона консолидации легочной ткани с мелкобуристыми контурами размером 24×29 мм, с наличием эксцентрично расположенной воздушной полости 6,3×11,1 мм; аналогичный очаг в S10 правого легкого размером 18×22 мм и в S4 – диаметром 6 мм. В S5 левого легкого имеются линейной формы тяжистые уплотнения легочной ткани по типу пневмофиброза.

Спустя 9 суток после госпитализации выполнена комбинированная правосторонняя гемигепатэктомия с резекцией диафрагмы и атипичной резекцией S6 и S10 правого легкого.

При патогистологическом исследовании печени и легких диагностирован альвеококкоз с резко выраженной перифокальной альтеративно-продуктивной реакцией (рис. 2).

Таким образом, у пациента имело место синхронное поражение альвеококкозом печени и легких.

Послеоперационный период протекал гладко, раны зажили первичным натяжением и спустя 19 суток пациент был выписан в удовлетворительном состоянии на амбулаторное лечение. Рекомендовано лечение альбендазолом и наблюдение инфекционистом и хирургом по месту жительства.

Пациент С., 31 год, житель сельской местности, оператор СПК, госпитализирован в онкологическое отделение УЗ «Гродненская областная клиническая больница» 7.08.2015 г. с диагнозом «гемангиома печени (?)». При поступлении жалоб не предъявлял. Опухолевидное образование в печени было выявлено при УЗИ около трех месяцев тому назад, однако от обследования и лечения он отказывался.

МРТ: по нижней поверхности правой доли печени, широко окружая желчный пузырь и сосуды ворот печени, имеется конгломерат неправильной формы, состоящий из переходящих друг в друга жидкостных и тканевых компонентов, общим размером 39×94×41 мм. В S7 и S8 имеется аналогичное образование 34×38×34 мм. Диаметр воротной вены – 7 мм. Эритроциты – $4,95 \times 10^{12}$ /л, Hb – 159 г/л, СОЭ – 30 мм/час, лейкоциты – $9,7 \times 10^9$ /л, эозинофилы – 2%. Показатели гемостазиограммы, биохимического исследования крови, анализ мочи, а также УЗИ других внутренних органов и рентгенография легких – без особенностей. При ФГДС выявлен рефлюкс-гастрит.

Пациенту произведена резекция 4-5 сегментов печени с желчным пузырем и атипичная резекция 7-го и 3-го сегментов печени, а также выполнена лимфодиссекция из печеночно-12-перстной связки.

При патогистологическом исследовании определяется множество кист с наличием в просвете

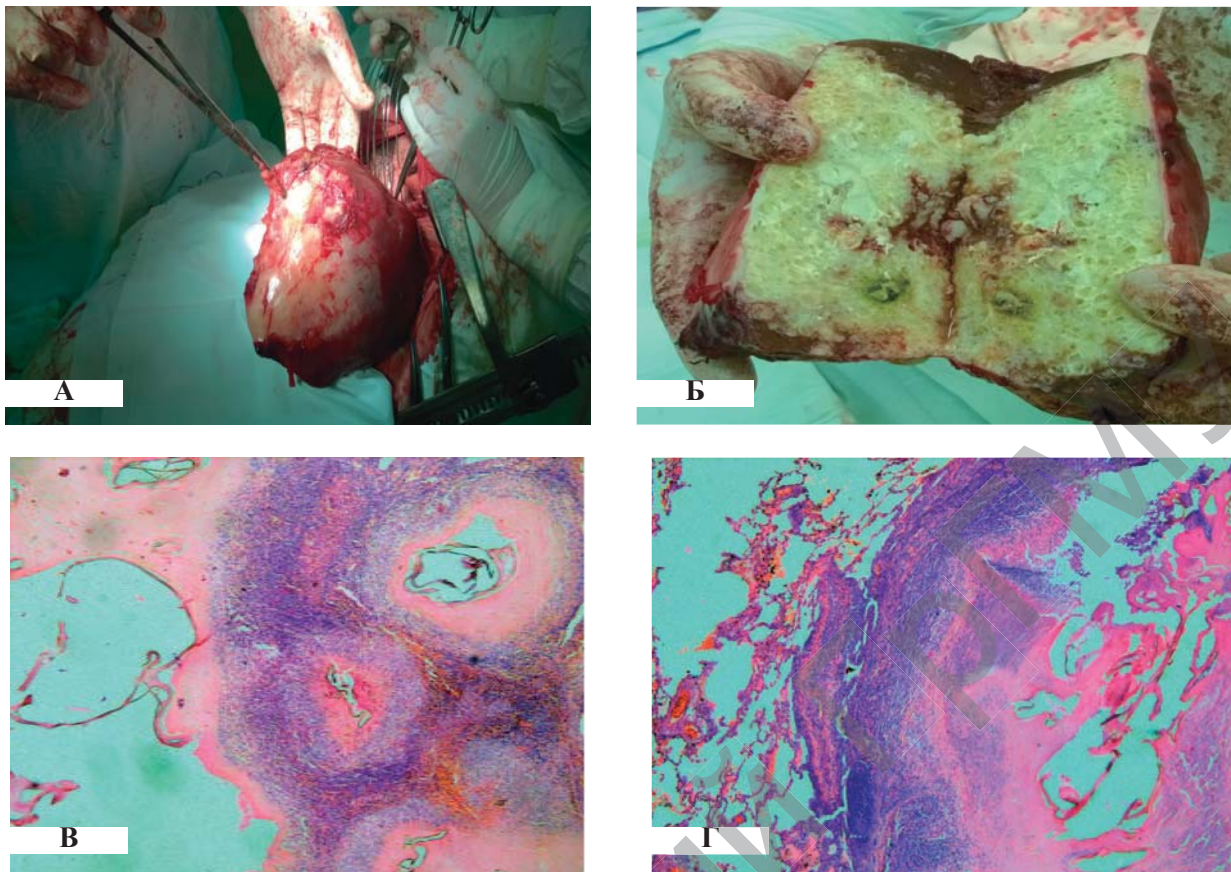


Рисунок 2. – Пациент Л.: Резецированный узел печени: вид с поверхности (а) и на разрезе (б). Патогистологическое исследование: в – альвеококкоз с резко выраженным перифокальным продуктивным воспалением в печени (в) и легком (г). Окр.: гематоксилином и эозином. $\times 50$

бесструктурных масс. Стенки кист представлены фиброзной тканью с гиалиномом, в ткани печени хроническое продуктивное воспаление. Обнаруженные изменения вначале были расценены как гадатидозный эхинококк, однако после повторного исследования биоптата установлен диагноз многокамерного эхинококкоза.

На 5-е сутки послеоперационного периода у пациента появились признаки желудочно-кишечного кровотечения. Произведена ФГДС и выявлена острая дисциркуляторная язва 12-перстной кишки, осложненная кровотечением. Осуществлен эндоскопический гемостаз. В дальнейшем послеоперационный период протекал гладко, раны зажили первичным натяжением и 8.09.2015 г. пациент в удовлетворительном состоянии выписан на амбулаторное лечение. Рекомендовано наблюдение у хирурга и инфекциониста по месту жительства и лечение альбендазолом.

Пациентка Б., 63 лет, пенсионерка, городская жительница, госпитализирована в онкологическое отделение УЗ «Гродненская областная клиническая больница» 4.01.2017 г. с диагнозом «рак печени?». При поступлении предъявляла жалобы на боли в животе и правом подреберье, которые беспокоили длительное время, однако пациентка за медицинской помощью не

обращалась. При УЗИ в печени было выявлено опухолевидное гиперэхогенное образование, занимающее всю правую долю, размером 185×123 мм. МРТ: в правой доле, преимущественно в S8 и S5, определяется дополнительный тканевой компонент неправильной бугристой формы без перифокального отека, имеющий неоднородно пониженный сигнал на T2-ВИ, с признаками деструкции и MASS-эффектом, размером 148×112,5×121 мм и с наличием в структуре множественных точечных костных компонентов. В S3 и S2 определяются подобные образования.

Анализ крови: эритроциты – $4,36 \times 10^{12}/л$, Hb – 130г/л, СОЭ – 44 мм/час, лейкоциты – $7 \times 10^9/л$? эозинофилы – 8%. Общий билирубин – 11,3 мкмоль/л, фибриноген – 6,1г/л. Другие показатели исследования крови, а также анализ мочи – в пределах нормы. УЗИ других внутренних органов и рентгенография легких – без особенностей. Выставлен диагноз: «опухоль печени».

Спустя неделю пациентке произведена лапаротомия, выявлены изменения, характерные для альвеококкоза (рис. 3) и выполнена расширенная правосторонняя гемигепатэктомия с атипичной резекцией 2-3 сегментов печени.

Патогистологическое исследование: многокамерный эхинококк с обширными некроза-

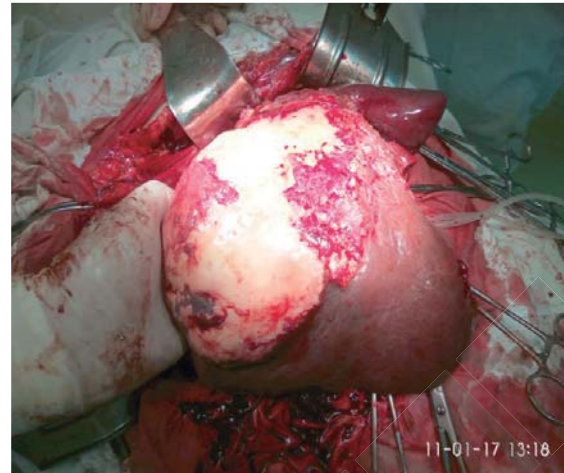
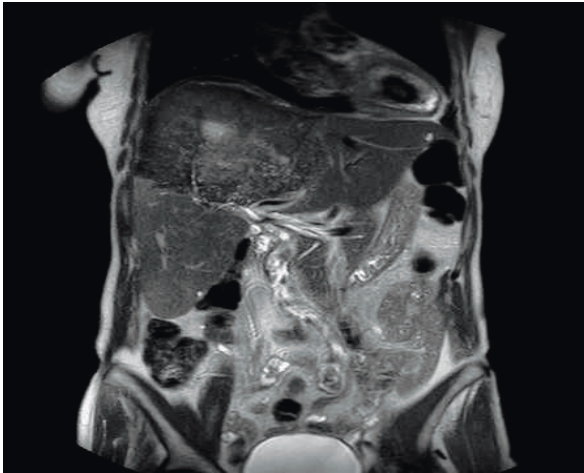


Рисунок 3. – Пациент Б.: МРТ печени (слева) и вид печени во время операции (справа)

ми. Послеоперационный период протекал без особенностей, осмотрена инфекционистом и рекомендовано лечение альбендазолом по стандартной методике. Спустя 10 суток после оперативного вмешательства пациентка выписана в удовлетворительном состоянии на амбулаторное лечение.

Пациентка Ж., 40 лет, жительница сельской местности, считала себя больной с 2011 г., когда появились приступы потери сознания с генерализованными судорогами. В 2012 г. был выявлен альвеококкоз печени и головного мозга и проведена правосторонняя расширенная гемигепатэктомия с каудатэктомией, резекцией правого купола диафрагмы, пластикой левой печеночной вены (в г. Минск). С 2012 г. по март 2016 г. принимала немозол и депакин. Так как состояние стало удовлетворительным, пациентка самостоятельно прекратила прием препаратов. Постепенно состояние ухудшилось и в ноябре 2016 г. появилась головная боль, тошнота и рвота. Она была госпитализирована в неврологическое отделение УЗ «Гродненская областная клиническая больница».

При МРТ головного мозга (14.12.2016 г.) установлено, что боковые желудочки на уровне тел расширены до 26 мм слева и 22 мм – справа, с зоной перивентрикулярного отека, 3-й желудочек шириной до 19,4 мм, 4-й – до 26 мм правильной формы, не деформирован. Субарахноидальное пространство не расширено. В базальных отделах левой лобной доли паравентрикулярно визуализировалась зона неоднородно повышенного на T2-ВИ и T1-ВИ сигнала с нечеткими контурами размером 12,5×7,5 мм. В правой и левой височных долях и в латеральной части левой теменной доли определялись участки сниженного на T2-ВИ и T1-ВИ сигнала с неровными контурами размерами до 10×8,5 мм, 8,7×8,4 мм и 19×15 мм, соответственно. На SWI-сканах они давали сигнал, характерный для наличия кальция (рис. 4 а, б).

Заключение: признаки внутренней гидроцефалии, кальцинированных образований в головном мозге.

Общий анализ крови: эритроциты – $4,71 \times 10^{12}/л$; Hb – 149 г/л; СОЭ – 7 мм/час; лейкоциты – $16,7 \times 10^9/л$, эозинофилы – 1%, базофилы – 1%, нейтрофилы палочкоядерные – 13%, нейтрофилы сегментоядерные – 69%, лимфоциты – 11%, моноциты – 5%. Общий белок – 55 г/л, билирубин – 13,6 мкмоль/л. Другие показатели биохимического исследования крови и гемостазиограммы – в пределах нормы. Цереброспинальная жидкость: светло-желтая, белок – 1,7 г/л, глюкоза – 2,7 ммоль/л, цитоз – $54 \times 10^6/л$.

УЗИ печени: контуры нечеткие, структура неоднородная, экзогенность повышена; сосудистый рисунок сохранен; внутripеченочные желчные протоки не расширены. Рентгенография легких – без особенностей.

Выставлен диагноз: альвеококкоз головного мозга с сообщающейся гиперсекреторной прогрессирующей гидроцефалией, менингит. Пациентка направлена на лечение в нейрохирургическое отделение РНПЦ «Неврология и нейрохирургия», где 5.01.2017 г. проведена эндоскопическая перфорация межжелудочковой перегородки и установлен наружный дренаж в правый боковой желудочек. Во время операции обнаружено, что стенки желудочков покрыты поликистозной белесоватой рыхлой тканью, которая была взята на патогистологическое исследование. При микроскопическом исследовании биоптата определялись фрагменты некротических масс, скопления лейкоцитов и клеток астроцитарной глии. Спустя 4 и 12 суток на контрольных МРТ исследованиях головного мозга определялось уменьшение размеров боковых желудочков мозга и их деформация. При контрастном усилении отмечалось накопление контрастного вещества по эпэндиму желудочков и в проекции кальцинатов (в левой лобной и височной, а также в правой височной обла-

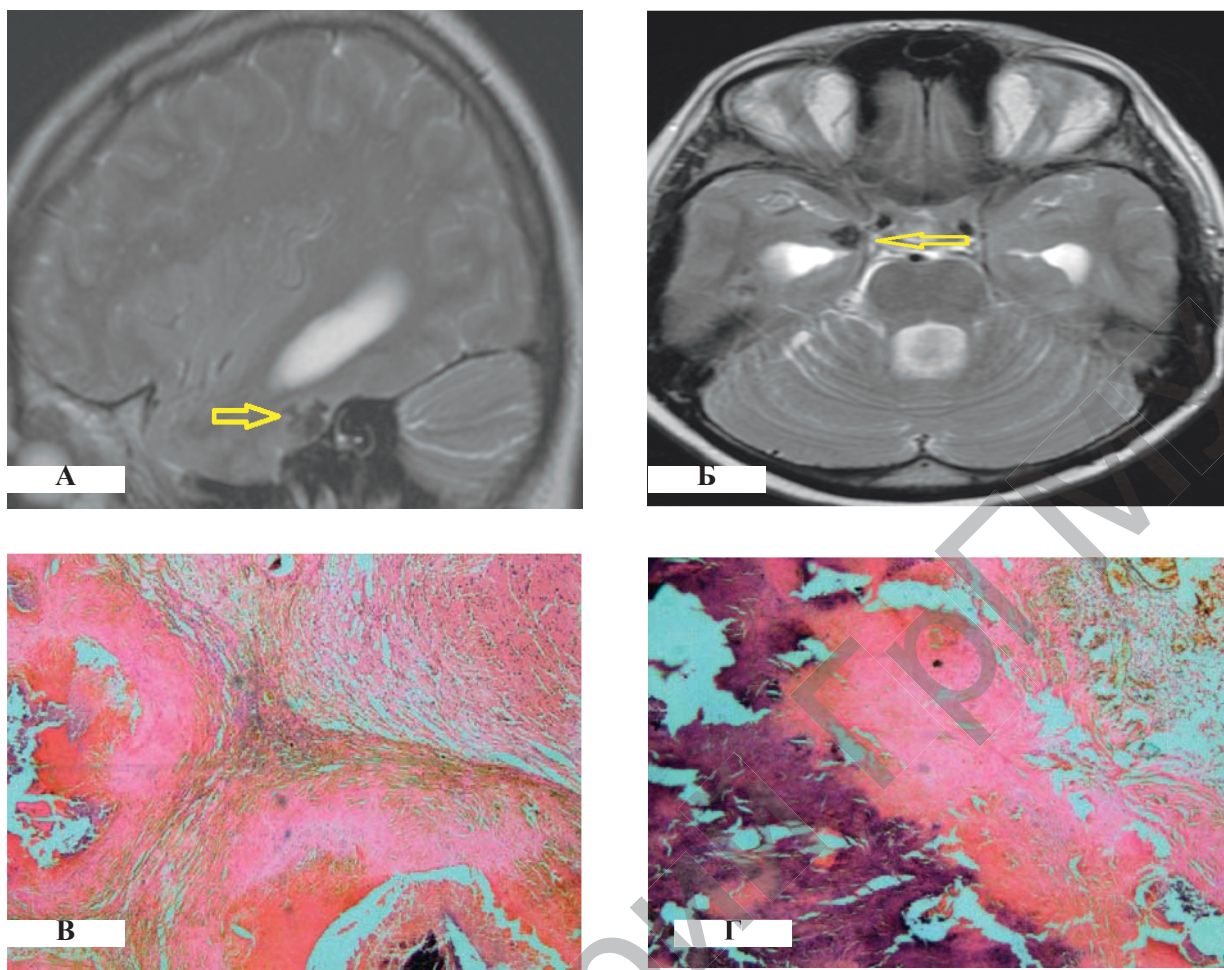


Рисунок 4. – Пациентка Ж.: МРТ головного мозга (а, б): определяются неоднородные гипоинтенсивные очаги размером 10×9 мм (слева) и 11×8,5 мм (справа) без перифокального отека. Патогистологическое исследование: продуктивное воспаление (в) вокруг альвеококков в головном мозге с очаговой петрификацией (г). Окр.: гематоксилином и эозином. ×50

стях). 18.01.2017 г. проведена эндоскопическая ревизия желудочковой системы и в правый боковой желудочек установлен «новый» наружный дренаж.

Общий анализ крови (19.01.2017 г.): эритроциты – $3,22 \times 10^{12}/л$; Hb – 95г/л; СОЭ – 60 мм/час; лейкоциты – $11,84 \times 10^9/л$, эозинофилы – 0%, нейтрофилы палочкоядерные – 16%, нейтрофилы сегментоядерные – 41%, лимфоциты – 17%, моноциты – 13%. Показатели биохимического исследования крови и гемостазиограммы в пределах нормы.

Цереброспинальная жидкость: мутная, белок – 1,8 г/л, глюкоза – 2,4 ммоль/л, цитоз – 600/3 (лимфоциты – 17%, нейтрофилы – 81%, моноциты – 2%), бактериологический анализ роста не дал.

Для дальнейшего лечения пациентка 20.01.2017 г. переведена в нейрохирургическое отделение УЗ «Гродненская клиническая больница скорой медицинской помощи» с диагнозом: Вентрикулит, менингит неуточненного генеза, вторичная окклюзионная внутренняя гидроцефалия. Распространенный рубцово-спаечный процесс желудочковой системы, субарахноидаль-

ного пространства, спинномозгового канала. Состояние после установки наружного вентрикулярного дренажа в правый боковой желудочек и эндоскопической перфорации прозрачной перегородки (5.01.2017 г.), установки наружного вентрикулярного дренажа (18.01.2017 г.). Состоявшееся желудочно-кишечное кровотечение (31.12.2016 г.). Анемия легкой степени тяжести. Флеботромбоз глубоких вен обеих ног. Состояние после перенесенного альвеококкоза печени.

Несмотря на проводимое лечение (инфузионная, противовоспалительная, антикоагулянтная терапия, гормонотерапия), состояние пациентки оставалось тяжелым с отрицательной динамикой и 2.02.2017 г. она умерла.

При аутопсии установлено, что масса головного мозга составляет 1250 г. Мягкие мозговые оболочки тусклые, мутные, серо-желтого цвета, с резко выраженным спаечным процессом в области полушарий и ствола мозга, спинного мозга. Ткань полушарий головного мозга с резко выраженным отеком, на разрезе дряблая, бесструктурная, с наличием серо-желтых очагов размером до 15×10×6 мм. Желудочки мозга спавшиеся. Имелись множественные спайки

между печенью и соседними органами. Масса печени – 2560 г, ткань на разрезе однородная с признаками жировой дистрофии. Селезенка массой 260 г, дряблая, с обильным соскобом пульпы на разрезе. При патогистологическом исследовании в головном мозге обнаружены отек и некробиоз вещества мозга, продуктивное гранулематозное воспаление вокруг многокамерного эхинококка, обширные очаги некроза, склероза и петрификации (рис. 4 в, г); в мозговых оболочках – гнойное воспаление.

Кроме того, выявлены изменения, характерные для сепсиса: гиперплазия и лейкоцитоз пульпы селезенки, межочечный гнойный миокардит, гепатит и нефрит. Непосредственной причиной смерти пациентки стала мозговая кома, обусловленная вторичным гнойным менингитом и сепсисом, возникшими после оперативных вмешательств по поводу гидроцефалии, индуцированной резко выраженным спаечным процессом в субарахноидальном пространстве и спинномозговом канале, возникшим вследствие альвеококкоза. Признаки альвеококкоза печени при аутопсии не выявлены.

Таким образом, альвеококкоз головного мозга, диагностированный в 2012 г., прогрессировал, несмотря на проводимое антигельминтное лечение.

Приведенные наблюдения свидетельствуют, что пациенты, страдавшие альвеококкозом, обращались за медицинской помощью в поздней стадии заболевания, что и является характерной особенностью данной болезни [2]. В большинстве случаев болезнь протекала бессимптомно, самочувствие пациентов было удовлетворительным, жалоб они не предъявляли. Только 2 пациента жаловались на периодически возникающую боль ноющего характера и чувство тяжести в правом подреберье. Выявленные при УЗИ изменения в печени изначально трактовались как новообразование (рак, гемангиома). При лабораторном исследовании во всех случаях отмечалось резко выраженное увеличение СОЭ, в 2 случаях – фибриногена, в единичных случаях – билирубина и щелочной фосфатазы, креатинина, эозинофилов в крови (до 8%). Другие показатели были в пределах нормы.

Во всех представленных нами случаях диагноз «альвеококкоз» впервые выставлялся во время операции на основании характерного вида патологического процесса. При осмотре очаг поражения в печени имел узловатый вид. Узлы обычно не имели четких границ, располагались преимущественно в правой доле печени, были плотной консистенции, белесовато-желтоватого цвета и на разрезе напоминали ноздреватый сыр за счет образования полостей, заполненных гнойной жидкостью, образовавшейся вследствие расплавления омертвевшей ткани. Воспалительный процесс распространялся и на

капсулу печени, которая в этой зоне была утолщена, имела белесовато-желтый цвет. В двух случаях в патологический процесс была вовлечена диафрагма, в одном – желчный пузырь. Участки печени, не пораженные альвеококком, подвергались विकарной гипертрофии; признаки цирроза печени и портальной гипертензии не определялись.

При патогистологическом исследовании печени и легких было установлено, что узлы представляют собой очаги продуктивно-некротического воспаления с множеством пузырьков гельминта. Пузырьки альвеококка состоят из кутикулярной оболочки, внутренняя поверхность которой нежно-зернистая. Вокруг гельминта определялся воспалительный инфильтрат, состоящий из лимфоцитов, макрофагов, нейтрофилов и эозинофилов, единичных гигантских многоядерных клеток типа инородных тел. На месте погибшей ткани печени разрасталась неспецифическая грануляционная, а также соединительная ткань.

Дифференциальный диагноз при альвеококкозе печени следует проводить в первую очередь с такими заболеваниями, как: однокамерный эхинококк, поликистоз, опухоль, цирроз и туберкулез. Труднее всего дифференцировать альвеококк от гидатидозного эхинококкоза, так как все симптомы, характерные для последнего (реакция Касони или Фишмана, эозинофилия и др.), могут быть при обоих заболеваниях. Легче дифференцировать альвеококкоз от цирроза, так как при последнем, как правило, рано нарушаются функции печени, отсутствует эозинофилия, а серологические реакции отрицательные. При дифференциации со злокачественными новообразованиями необходимо учитывать, что альвеококкоз отличается более длительным течением, воспалительный инфильтрат значительно плотнее, отсутствует кахексия, а специфические реакции дают положительные результаты. При подозрении на эхинококк биопсия печени нежелательна во избежание осложнений.

Диагностика альвеококкоза легких и головного мозга проводится с использованием лабораторных методов (включая микроскопическое исследование мокроты с целью обнаружения альвеококка), а также серологических реакций и инструментальных методов (УЗИ, рентгенография легких, МРТ и КТ).

Выводы

Особенность представленных наблюдений альвеококкоза в том, что протекали они бессимптомно или малосимптомно, правильный диагноз был установлен только во время оперативных вмешательств. Несмотря на большие размеры очагов поражения в печени, всем пациентам выполнены радикальные или условно-ра-

дикальные хирургические вмешательства.

Наблюдение за пациентами, успешно перенесшими оперативное вмешательство, необходимо осуществлять длительно в связи с возможностью возникновения рецидива и метастазов

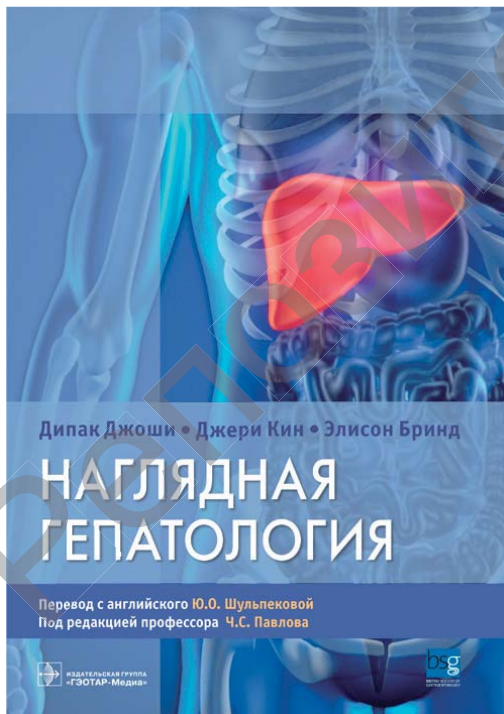
гельминта в другие органы. Согласно рекомендациям ВОЗ, химиотерапия должна проводиться в течение двух лет всем пациентам после радикальной резекции печени и на протяжении всей жизни всем остальным [2, 9].

References

1. Kozyrev MA. *Zabolevaniya pecheni i zhelchnyih putey* [Diseases of the liver and biliary tract]. Minsk: Belaruskaja navuka; 2002. 247 p. (Russian).
2. Skipenko OG, Shatverian GA, Bagmet NN, Chekunov DA, Bedzhanian AL, Ratnikova NP, Zavoikin VD. Alveokokkoz pecheni: retrospektivnyj analiz lechenija 51 bolnogo [Alveococcosis of the liver: retrospective analysis of treatment of 51 patients]. *Hirurgija. Zhurnal im. N.I. Pirogova* [Journal Surgery named after N.I. Pirogov]. 2012;12:4-13. (Russian).
3. Kawamura N, Kamiyama T, Sato N, Nakanishi K, Yokoo H, Kamachi H, Tahara M, Yamaga S, Matsushita M, Todo S. Long-term result of hepatectomy for patients with alveolar echinococcosis: a single-center experience. *Journal of the American College of Surgeons*. 2011;5:804-812. doi: 10.1016/j.jamcollsurg.2011.02.007.
4. Tsvetkova OA, Voronkova OO, Ovchinnikova DV. Sluchaj semejnogo zabolevanija jehinokokkozom legkih i pecheni (Echinococcus granulosus) [The case of familial disease with echinococcosis of the lungs and liver (Echinococcus granulosus)]. *Klinicheskaja medicina* [Clinical Medicine]. 2017;95(2):173-176. (Russian).
5. VOZ. *Ehinokokkoz. Informativnyy byulleten* [Echinococcosis. WHO newsletter]. 2013;377. Available from: <http://www.echinococcus.ru/voz-ehinokokkoz-informacionnyj-b/>. (accessed 20.09.2017). (Russian).
6. Udovikova OI, Ivanishkina EV, Khibin LS, Podcheko PI, Stepanova NS, Kmetc AIG. Jehinokokkoz v praktike vracha [Echinococcosis in physician's practical work]. *Zemskiy vrach*. 2015;2(26):51-54. (Russian).
7. Shangareyeva RKh, Mirasov AA, Glazyrina VV, Timerbaeva EK. Taktika lechenija detej s sochetannym jehinokokkozom [Combined echinococcosis management in children]. *Hirurgija. Zhurnal im. N.I. Pirogova* [Journal Surgery named after N.I. Pirogov]. 2017;1:48-53. (Russian).
8. Wilson JF, Rausch RL, Wilson FR. Alveolar hydatid disease. Review of the surgical experience in 42 cases of active disease among Alaskan Eskimos. *Annals of surgery*. 1995;221(3):315-323.
9. Brunetti E, Kern P, Vuitton DA. Expert consensus for the diagnosis and treatment of cystic and alveolar echinococcosis.

Поступила: 29.06.2017

Принята к печати: 06.07.2017



Джоши, Д. Наглядная гепатология : учебное пособие / Д. Джоши. Дж. Кин, Э. Бринд ; пер. с англ. Ю. О. Шульпековой ; под ред. Ч. С. Павлова. – Москва : ГЭОТАР-Медиа, 2018. – 168 с. – ISBN 978-5-9704-4311-8.

В книге в сжатой и доступной форме изложены современные данные, касающиеся структуры и функций печени, этиологии, патогенеза, клинических особенностей, оценки тяжести течения и подходов к терапии заболеваний печени. Представлены исследования при наиболее часто встречаемых клинических синдромах. Каждой самостоятельной теме посвящен страничный разворот, текстовая информация снабжена цветными иллюстрациями. Большой объем иллюстративного материала и его наглядность облегчают понимание механизмов развития основных синдромов и болезней печени.

Издание предназначено для студентов медицинских вузов, ординаторов, аспирантов, врачей гастроэнтерологов-гепатологов, а также для врачей смежных специальностей, проявляющих интерес к гепатологии или желающих получить сведения, которые касаются определенной клинической ситуации.