МОРФОФУНКЦИОНАЛЬНЫЕ ОСОБЕННОСТИ ИЗМЕНЕНИЯ СТРУКТУР ГЛАЗА ПРИ ВТОРИЧНОЙ ГЛАУКОМЕ В ЭКСПЕРИМЕНТЕ

Семак Г. Р., Скачилова М. В.

Белорусский государственный медицинский университет
Минск, Беларусь

Введение. Вторичная глаукома развивается на фоне различных причин. Наличие сопутствующей, нередко системной, патологии значительно отягощает течение глаукомного процесса, усиливая развивающиеся осложнения со стороны органа зрения. При вторичной глаукоме, в отличие от первичной, дегенеративные процессы развиваются на фоне хронического повышения внутриглазного давления (ВГД), сопровождающегося воспалительными и ишемическими процессами, что способствует более быстрому прогрессированию дистрофических изменений структур глаза и развитию оптической нейропатии [1]. Одним из наиболее распространенных видов вторичной глаукомы является стероидная глаукома, которая наблюдается у пациентов, длительно использующих глюкокортикостероидные препараты в качестве местной или системной терапии. Развитию данного состояния подвержены офтальмологические пациенты, проходящие длительную противовоспалительную терапию заболеваний глаз, онкологические и ревматологические пациенты [2, с. 420]. Учитывая многочисленность группы пациентов, охваченных вторичной глаукомой, а также тяжесть течения и осложнения, данное заболевание требует разработки новых методик лечения, направленных не только на нормализацию ВГД, но и на активизацию регенеративных процессов структур глаза, восстановление функций пораженных тканей [3].

Цель. Создать экспериментальную модель вторичной глаукомы, индуцированную введением дексаметазона.

Методы исследования. Исследование было проведено в два этапа на 20 кроликах породы шиншилла. На первом этапе на 2-ух кроликах была отработана экспериментальная модель: определена кратность субконъюнктивального (с/к) введения раствора дексаметазона с ежедневным (утром и вечером) измерением ВГД пальпаторно и по Маклакову. Левый глаз являлся контрольным, в правый глаз вводили с/к в нижний свод раствор дексаметазона в дозировке 4 мг/мл – 0,5 мл. Отработка модели проводилась в течение 24 дней. На 25 день кролики были выведены из эксперимента для проведения патоморфологического исследования. На втором этапе в исследование были включены 18 кроликов, которым вводили с/к раствор дексаметазона 4 мг/мл в нижний свод по 0,5 мл в оба глаза с установленной на первом этапе кратностью в течение 24 дней.

Репозиторий ГрГМУ

Результаты и их обсуждение. При отработке экспериментальной модели была определена кратность введения раствора дексаметазона для поддержания высокого внутриглазного давления. Установлено, что после введения препарата ВГД в опытных глазах снижалось до исходных или близких к нормальным значений в течение трех суток со дня введения. На четвертые сутки выполняли повторное с/к введение раствора дексаметазона в дозировке 4 мг/мл – 0,5 мл. На 25 день была проведена предварительная фиксация забранных интраоперационно глазных яблок и подготовка препаратов для морфологического исследования.

Полученные в ходе патоморфологического исследования данные свидетельствуют о развитии дистрофических нарушений важных структур глазного яблока: трабекулярной сети, сетчатки, зрительного нерва и роговицы. В опытных глазах (OD) выявлена выраженная экскавация ДЗН, что свидетельствует о повышении ВГД, в отличие от контрольных глаз (OS), где экскавация ДЗН отсутствовала (рис. 1, 2).

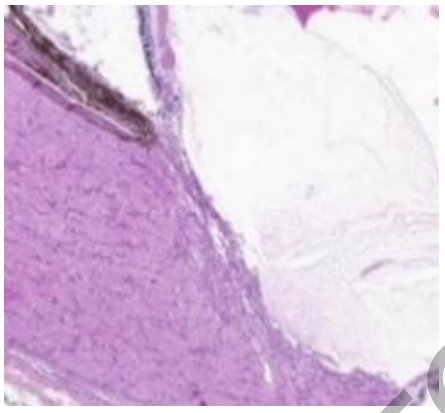

Рисунок 1 – Диск зрительного нерва в левом глазу. Экскавация отсутствует

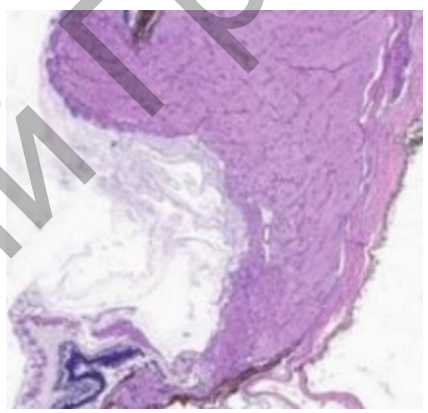

Рисунок 2 – Диск зрительного нерва в правом глазу. Выраженная экскавация диска зрительного нерва на фоне повышенного внутриглазного давления

Петли трабекулярной сети в опытных глазах (OD) расширены по сравнению с контрольными (OS). В опытных глазах нарушен отток внутриглазной жидкости, повышено ВГД, что свидетельствует об успешно созданной модели глаукомы. Особого внимания заслуживают выявленные патоморфологические изменения со стороны роговицы: утолщение роговицы за счет отека эпителия и стромы, нарушение ламинарности слоев и истончение боуменовой мембраны (рис. 3-5).

Репозиторий ГрГМУ

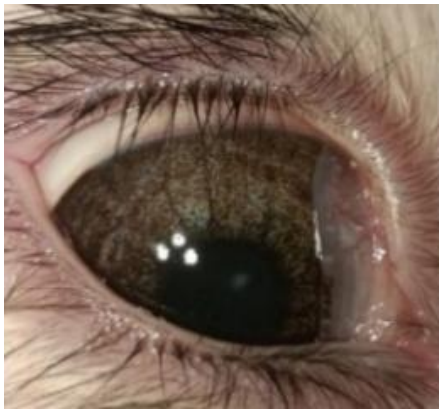

Рисунок 3 – Внешний вид правого глаза до начала эксперимента

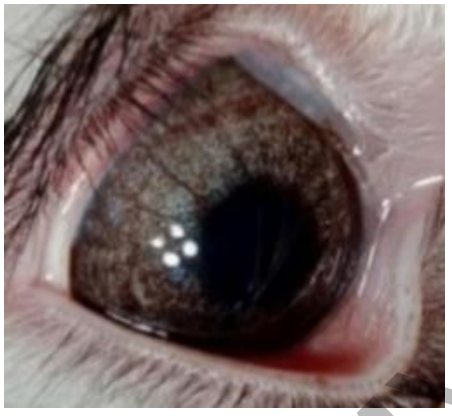

Рисунок 4 – Внешний вид правого глаза на 24 день эксперимента

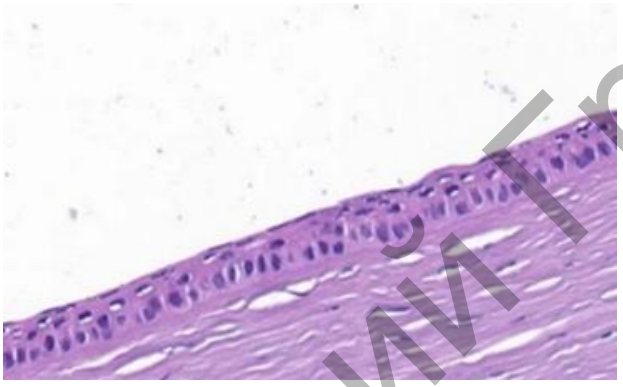

Рисунок 5 – Перинуклеарная вакуолизация роговичного эпителия

Выводы:

1. Разработана экспериментальная модель стероидной вторичной глаукомы, подтвержденная полученными патоморфологическими изменениями.

2. Патоморфология структур глаза выявила дистрофические изменения не только зрительного нерва, сетчатки, трабекулярной сети, но и роговицы.

3. Дегенеративные изменения на фоне высокого внутриглазного давления развились в течение короткого промежутка времени (24 дня эксперимента). Это подтверждает необходимость ранней нормализации регенеративных процессов структур глаза при терапии вторичной глаукомы, а не только снижения уровня ВГД [3].

ЛИТЕРАТУРА

1. Harvey, D. H. Glucocorticoid-Induced Ocular Hypertension and Glaucoma / D. H. Harvey, C. K. Sugali, W. Mao // Clinical Ophthalmology. – 2024. – Vol. 18. – P. 481-505.

2. Стероидная глаукома / З. М. Нагорнова, А. В. Селезнев, И. А. Булах [и др.] // Клиническая медицина. – 2021. – Т. 99, № 7-8. – С. 420-428.

3. Новый взгляд на реабилитацию глазной поверхности у онкологических пациентов / Г. Р. Семак, Л. В. Науменко, М. П. Потапнев [и др.] // Евразийский онкологический журнал. – 2025. – Т. 13, № 4. – С. 457-464.

Репозиторий ГрГМУ