

**НЕСОСТОЯТЕЛЬНОСТЬ КУЛЬТИ ДВЕНАДЦАТИПЕРСТНОЙ КИШКИ****М. А. Твёрдый, Э. В. Могилевец, К. С. Бельюк***Гродненский государственный медицинский университет, Гродно, Беларусь*

**Введение.** Несостоятельность культи двенадцатиперстной кишки (ДПК) – тяжелое осложнение после резекций желудка и гастрэктомии, которое встречается с частотой от 4 до 11%, при этом летальность составляет от 10 до 18,7%.

**Цель исследования** – систематизация современных научных данных об этиопатогенезе, методах диагностики и современных подходах к лечению несостоятельности культи ДПК.

**Материал и методы.** Выполнен обзор актуальных научных статей, посвященных проблеме дуоденальной несостоятельности, представленных в базах данных PubMed, ScienceDirect, eLibrary и Академии Google.

**Результаты.** Установлено, что причины данного осложнения включают в себя местные и общие факторы. Клинически несостоятельность культи ДПК чаще проявляется на 6–9-е сутки. «Золотым стандартом» диагностики является компьютерная томография (КТ) с контрастированием. Консервативная терапия заключается в дренировании, антибиотикотерапии и нутритивной поддержке. В настоящее время предпочтение отдается малоинвазивным методам. Открытое хирургическое вмешательство показано при развитии перитонита и неэффективности малоинвазивных методов.

**Заключение.** Отсутствие единой стандартизированной тактики показывает необходимость дальнейших исследований, направленных на устранение причин и разработку клинических рекомендаций.

**Ключевые слова:** дуоденальная несостоятельность, гастрэктомия, резекция желудка

**DUODENAL STUMP LEAKAGE****M. A. Tsviordy, E. V. Mogilevets, K. S. Belyuk***Grodno State Medical University, Grodno, Belarus*

**Background.** Duodenal stump leakage (DSL) is a serious complication after gastric resections and gastrectomy with an incidence of 4% to 11% and mortality rates ranging from 10% to 18.7%.

**Objective.** To systematize modern scientific data on the etiopathogenesis, diagnostic methods and modern approaches to the treatment of duodenal stump leakage.

**Material and Methods.** A review of current scientific articles on duodenal leakage was conducted, including those found in PubMed, ScienceDirect, eLibrary, and Google Scholar.

**Results.** The causes of this complication were found to include both local and systemic factors. Clinical manifestations of duodenal stump leakage typically occur on days 6–9. The gold standard for diagnosis is contrast-enhanced computed tomography (CECT). Conservative therapy consists of drainage, antibiotic therapy, and nutritional support. Minimally invasive methods are currently preferred. Open surgery is indicated in cases when peritonitis develops and minimally invasive methods turn out to be ineffective.

**Conclusion.** The lack of a single, standardized approach demonstrates the need for further research aimed at eliminating the causes and developing clinical guidelines.

**Keywords:** duodenal stump leakage, gastrectomy, gastric resection.

**Автор, ответственный за переписку:**

Твёрдый Максим Андреевич, Гродненский государственный медицинский университет, e-mail: tverdy.maksim04@gmail.com

**Corresponding author:**

Tsviordy Maksim A., Grodno State Medical University, e-mail: tverdy.maksim04@gmail.com

**Для цитирования:** Твёрдый, М. А. Несостоятельность культи двенадцатиперстной кишки / М. А. Твёрдый, Э. В. Могилевец, К. С. Бельюк // Гепатология и гастроэнтерология. 2026. Т. 10, № 1. С. 13-19. <https://doi.org/10.25298/2616-5546-2026-10-1-13-19>.

Твёрдый, Э. В. Могилевец, К. С. Бельюк // Гепатология и гастроэнтерология. 2026. Т. 10, № 1. С. 13-19. <https://doi.org/10.25298/2616-5546-2026-10-1-13-19>.

**For citation:** Tsviordy MA, Mogilevets EV, Belyuk KS. Failure of the duodenal stump. Hepatology and Gastroenterology. 2026;10(1):13-19. <https://doi.org/10.25298/2616-5546-2026-10-1-13-19>.

**Введение**

Несостоятельность культи двенадцатиперстной кишки (ДПК) считается одним из жизнеугрожающих осложнений в абдоминальной хирургии, возникающих после различных видов резекций желудка и гастрэктомии. Несмотря на постоянное совершенствование хирургических методик и внедрение новых технологий, показатели летальности, по данным различных авторов, сохраняются на высоком уровне – от 10 до 18,7% [1, 2]. Высокая летальность обусловлена разви-

тием тяжелого распространенного перитонита, сепсиса и полиорганной недостаточности, что, в свою очередь, требует проведения длительного и дорогостоящего лечения. Это обуславливает актуальность данной проблемы в современной хирургии и необходимость тщательного анализа и систематизации накопленных знаний, отраженных в отечественной и зарубежной литературе.

**Цель исследования** – систематизация современных научных данных об этиопатогенезе, методах диагностики и современных подходах к лечению несостоятельности культи ДПК.

### **Материал и методы**

Проведен анализ литературных источников, посвященных проблеме несостоятельности культи ДПК, преимущественно опубликованных за период с 2000 по 2025 г., в том числе представленных в базах данных PubMed, ScienceDirect, eLibrary и Академии Google. Для поиска релевантных публикаций использовались ключевые слова и их комбинации: «несостоятельность культи двенадцатиперстной кишки», «дуоденальная несостоятельность», duodenal stump leak, duodenal fistula, gastrectomy. Предпочтение отдавалось оригинальным исследованиям (проспективные и ретроспективные когортные исследования, серии случаев), систематическим обзорам и метаанализам, посвященным этиологии, патогенезу, диагностике и лечению несостоятельности культи ДПК. Особое внимание уделялось отбору источников, содержащих актуальные данные о современных малоинвазивных методах лечения, а также сравнительному анализу их эффективности и традиционного хирургического подхода. Также были включены некоторые пособия отечественных авторов, которые по сей день сохранили свою релевантность. В итоговый анализ включено 50 источников, соответствующих критериям научной достоверности, значимости и полноты предоставляемых данных.

### **Результаты и обсуждение**

Анализ литературы показал, что частота развития несостоятельности культи ДПК является вариабельной и колеблется от 4 до 11% [3, 4, 5].

**Этиология.** Причины несостоятельности культи ДПК условно разделяют на местные (непосредственно влияющие на исход операции) и общие (способствующие развитию осложнений) [6].

К местным факторам относятся:

1. Технические ошибки при мобилизации и ушивании: чрезмерная мобилизация культи ДПК при наличии рубцовой деформации (что приводит к ишемии тканей), натяжение ткани по линии швов, раздавление тканей при аппаратном ушивании культи.

2. Патология тканей в зоне операции: инфильтраты с нарушением кровообращения в стенке культи, наличие дуоденальных язв (особенно пенетрирующих, стенозирующих, каллезных, расположенных на задней стенке ДПК или малой кривизне желудка, диаметром  $\geq 2$  см) [3], нарушение эвакуации, аутолиз при интраоперационном повреждении поджелудочной железы.

3. Хирургический доступ и техника: по данным 8268 плановых резекций желудка лапароскопический доступ увеличивает риск развития несостоятельности культи ДПК примерно в 5 раз [7].

К числу общих факторов можно отнести:

1. Метаболические нарушения: гипопротеинемия, анемия, водно-электролитные нарушения.

2. Возраст пациента (старше 60 лет) и наличие тяжелых сопутствующих заболеваний.

3. Организационные факторы: опыт и квалификация хирурга, выполнение экстренных резекций желудка (значительно увеличивает риск), операции, выполняемые в ночное время дежурными бригадами, недостаточный учет возможностей, объема и корректности оперативного вмешательства.

### **Клиническая картина и диагностика**

Время развития несостоятельности культи ДПК варьирует от 2 до 11 дней, но в среднем приходится на 6–9-е сутки после операции [1, 7]. Однако встречаются и более поздние случаи возникновения (до 20 дней) [8].

С клинко-морфологической точки зрения несостоятельность швов культи ДПК может иметь следующие формы: инфильтративная, первично-свищевая и перитонеальная [9].

Инфильтративная форма проявляется образованием инфильтрата (7–9-е сутки) с дальнейшим его рассасыванием или абсцедированием.

Первично-свищевая форма несостоятельности характеризуется выделением желудочно-кишечного содержимого по дренажам (4–5-е сутки) и отсутствием проявлений перитонита. В данном случае проводится интенсивная терапия с тщательным контролем дебита, отделяемого по дренажам. В случаях выделения содержимого более 1,5 л в сутки пациент после интенсивной терапии подлежит релапаротомии.

Перитонеальная форма несостоятельности швов является наиболее частой причиной развития послеоперационного перитонита и летальных исходов. При ней содержимое желудочно-кишечного тракта (ЖКТ) свободно распространяется во все отделы брюшной полости, вызывая при этом картину распространенного перитонита, что является абсолютным показанием к выполнению экстренного оперативного вмешательства.

Кроме того, на основе локализации и тяжести патологических процессов выделяют такие понятия, как «легкая» и «трудная» ДПК [10]. Данная классификация имеет важное практическое значение для интраоперационного планирования. Критериями «легкой» ДПК являются:

– ДПК достаточно длинная, подвижная и не требует «никакой особенной мобилизации» [11];

– возможность «хорошей», «без затруднений» мобилизации ДПК, «легкого выделения

адекватной длины ДПК» [12], «обеспечения достаточной длины» культы ДПК [13];

– наличие «простой» [14], неосложненной [15], относительно поверхностной язвы ДПК [16].

К основным критериям признания язвы ДПК неудаляемой, а культы ДПК «трудной» следует отнести следующие группы патологоанатомических изменений:

– грубые инфильтративные воспалительные рубцовые изменения тканей в зоне язвы ДПК;

– гигантские, низкие, множественные и осложненные (главным образом пенетрирующие и кровоточащие) язвы ДПК;

– изменения топографо-анатомических взаимоотношений после ранее перенесенных операций ушивания перфоративной язвы, пилоропластики, формирования гастродуоденоанастомоза;

– топографо-анатомические особенности ДПК и окружающих ее органов и структур.

К общим неспецифическим клиническим проявлениям несостоятельности культы ДПК относятся [17]:

– симптомы интоксикации и воспаления: выраженная слабость, гипертермия (до 38–39 °С), необъяснимая тахикардия (>90 уд/мин), тахипноэ, в тяжелых случаях – гипотония и признаки полиорганной дисфункции;

– диспепсический синдром (тошнота, повторная рвота застойным желудочным содержимым, иногда с примесью желчи);

– болевой синдром (разлитая болезненность и напряжение мышц передней брюшной стенки, наиболее выраженные в эпигастрии и правом подреберье), боли могут усиливаться при перемене положения тела, при формировании забрюшинной флегмоны характерна боль в поясничной области (псевдопояс-симптом), стертость перитонеальных симптомов, особенно у ослабленных пациентов, может затруднять раннюю диагностику [4, 18].

У многих пациентов наблюдается неблагоприятное течение послеоперационного периода, требующее незамедлительного проведения комплексного диагностического поиска.

При подозрении на несостоятельность культы ДПК могут применяться инструментальные методы.

Лучевые методы диагностики (первая линия):

– обзорная рентгенография органов брюшной полости и грудной клетки: может выявить косвенные признаки осложнения – пневмоперитонеум (свободный газ под куполом диафрагмы), уровни жидкости в кишечнике, выпот в плевральной полости;

– компьютерная томография с внутривенным и пероральным контрастированием – «золотой стандарт» диагностики, позволяющий визуализировать: прямые признаки: экстравазацию контрастного вещества за пределы дуоденальной культы; косвенные признаки: наличие жидкост-

ных скоплений (сером, абсцессов) в проекции культы, забрюшинной клетчатке, поддиафрагмальном пространстве; воспалительные тяжи и инфильтраты; пневмоперитонеум и пневморетроперитонеум; несостоятельность швов культы [19, 20].

Контрастные исследования верхних отделов ЖКТ (гастрография с водорастворимым контрастом) применяются для подтверждения диагноза и локализации дефекта. Исследование показывает место и объем утечки контраста [21, 22]. При наличии наружного свища проводится фистулография для оценки его хода, протяженности и наличия затеков.

### **Эндоскопические методы**

Фиброэзофагогастродуоденоскопия (ФГДС) является высокоинформативным методом для прямой визуализации состояния культы ДПК, выявления дефекта ушивания, его размеров и локализации. Важно отметить, что проведение ФГДС требует крайней осторожности в связи с риском усугубления несостоятельности вследствие инсuffляции воздуха [23–26]. Исследование должно выполняться в условиях операционной, готовой к немедленному переходу на лапаротомию.

Ультразвуковое исследование (УЗИ) органов брюшной полости обладает меньшей информативностью, чем КТ, но может быть полезным для динамического наблюдения. Оно позволяет выявить наличие свободной жидкости в брюшной полости, признаки паралитической кишечной непроходимости, а также визуализировать забрюшинные жидкостные образования.

Диагностическая лапароскопия применяется в сомнительных случаях, когда данные неинвазивных методов противоречивы, но клиническая картина вызывает серьезные опасения. Позволяет непосредственно оценить состояние культы ДПК, наличие выпота и признаков перитонита, а при подтверждении несостоятельности сразу перейти к лечебным мероприятиям (санация, дренирование).

Таким образом, диагностика несостоятельности культы ДПК требует комплексного подхода, основанного на оценке клинической картины и данных лабораторных исследований (лейкоцитоз, повышение СРБ, прокальцитонина) и обязательно подтвержденного инструментальными методами. КТ с контрастированием является наиболее информативным и безопасным первичным методом визуализации.

### **Профилактика и тактика хирурга**

Принято считать, что при ушивании культы ДПК требуется соблюдение принципов механической и биологической герметизации шва. Для этого необходимо сохранять жизнеспособ-

ность стенок кишки, четко определять уровень пересечения при ее мобилизации, предполагаемое количество «этажей» и видов применяемых кисетных швов, обеспечить адекватное дренирование зоны культи, тщательный гемостаз и соблюдение асептики. Иногда следует воздержаться от наложения зажима на культю ДПК, учитывая работу на открытой культе. Вышеперечисленные мероприятия можно рассматривать и как профилактику несостоятельности швов в послеоперационном периоде [6].

Помимо метода собственно ушивания культи ДПК, существует множество (больше 40) способов ее укрытия – перитонизации (сальником по Сену, обвивной шов по Мейо, Мельникову, Финстереру и др.), которые широко используются в хирургической практике. Однако, по мнению ряда авторов, перитонизация культи является двунаправленной процедурой и может способствовать не только заживлению и ограничению воспалительного процесса, уменьшению дефекта, но и при нарушении техники послужить причиной полного расхождения шва вследствие создания избыточного натяжения [27].

*Лечение.* Стратегия ведения пациентов с несостоятельностью культи ДПК является комплексной. Консервативные методы составляют основу лечения: адекватное дренирование, эмпирическая, а затем этиотропная антибактериальная терапия, коррекция водно-электролитного баланса и нутритивная поддержка [28, 29].

Консервативная терапия в качестве базового подхода включает голодание, энтеральное и/или парентеральное питание, а также применение октреотида или соматостатина, особенно в случае высокой (>500 мл/сутки) продуктивности дуоденального свища [30–35]. Адекватное нутритивное обеспечение является критически важным фактором для успешного заживления. Энтеральное питание предпочтительно начинать при наличии доступа к проксимальному отделу тощей кишки при условии, что оно не увеличивает потери по свищу и хорошо переносится пациентом [32].

Стратегия также в значительной мере зависит от формы несостоятельности ДПК.

1. Инфильтративная форма: проводится консервативная терапия, а также декомпрессия культи ДПК через зонд, установленный эндоскопически.

2. Первично-свищевая форма: показана консервативная терапия и дополнительные методы. К ним можно отнести активную аспирацию дуоденального содержимого по дренажам из брюшной полости, защиту кожных покровов вокруг свища (многослойное нанесение медицинского клея, цинковой мази/пасты), облучение области свища инфракрасным лазером (для стимуляции заживления). Показаниями к операции являются дебит отделяемого >1,5 л/сутки, сохраняющийся

на протяжении нескольких дней, несмотря на проводимую терапию; неадекватное дренирование свища; а также сопутствующие осложнения (кровотечение, сепсис, непроходимость, другие свищи).

3. Перитонеальная форма – абсолютное показание к экстренному оперативному вмешательству. Целью операции является устранение поступления дуоденального содержимого в брюшную полость, декомпрессия ДПК, тщательная санация и последующее дренирование брюшной полости.

Значительную роль в современном лечении играют малоинвазивные чрескожные и эндоскопические методы, которым часто отдается предпочтение, и они могут использоваться как альтернатива или дополнение к «классической» хирургии [7, 36].

Чрескожные методы включают три основных подхода: чрескожное чреспеченочное отведение желчи, чрескожное дренирование абсцессов брюшной полости и чрескожную дуоденостомию [37]. Анализ данных показывает, что общая вероятность успеха этих методов достигает 91% [31, 32, 38]. Время заживления при таком лечении варьирует, составляя в среднем от 31 до 63 дней.

В частности, чреспеченочное дренирование желчных путей (с окклюзионным баллоном или без) позволяеткратно снизить объем отделяемого из свища с медианы 500 мл/сутки до 100 мл/сутки. Сама процедура не связана с осложнениями или летальностью и полное заживление достигается у половины пациентов [39–41].

Эндоскопические методы демонстрируют высокую эффективность. В исследованиях сообщается о 100% показателе успеха при использовании различных техник: эндоскопического закрытия дефекта клипсами [35, 42], введения в свищевой ход, после промывания и дренирования абсцесса, фибринового клея с желатиновой губкой или комбинированных методик с наложением эндопетель и введением фибринового клея в подслизистую оболочку для обеспечения полной герметизации свища. Время заживления при таких методах составляет от 14 до 60 дней [42–45].

Эндоскопическая терапия отрицательным давлением (ENPT) является высокоэффективным современным методом для лечения перфораций и несостоятельности анастомозов, в том числе и дуоденальной локализации [46]. Принцип метода заключается в установке в зону несостоятельности специального устройства, состоящего из материала с открытыми порами, перфорированного дренажа и подключенного к источнику вакуума, что обеспечивает активную эвакуацию содержимого, уменьшение отека и стимуляцию гранулирования. ENPT, безусловно, не подходит для всех случаев дуоденальной

несостоятельности: ENPT как терапия первой линии является вариантом для случаев несостоятельности, которая дренируется в забрюшинное пространство. Перфорация, которая дренируется в брюшную полость, должна лечиться хирургически с использованием санации брюшной полости. Этот способ позволяет избежать повторной операции у значительной части пациентов, сокращая сроки лечения [47].

Хирургическое лечение применяется примерно у половины пациентов (около 53%), как правило, при наличии сепсиса, гемодинамической нестабильности или неэффективности малоинвазивных методов [29, 32, 48]. Показатель успеха хирургических вмешательств составляет около 71,5%. Во время всех повторных операций выполнялись промывание и дренирование брюшной полости, часто в сочетании с другими хирургическими вмешательствами. Основными выполненными хирургическими вмешательствами были:

- первичное ушивание культи ДПК, если технически возможно выделить культю из инфильтрата;
- трубчатая дуоденостомия;
- установка Т-образной трубки Кера;
- наложение холецистоюноанального анастомоза;
- повторное сшивание культи ДПК;
- лапаростомия;
- дренирование области культи (пассивное и активное) + подведение отграничивающих перчаточных дренажей (при плотном инфильтрате, небольшом дефекте, малом отделяемом);
- ушивание дефекта с укреплением линии швов прядью сальника, а также с использованием раневого покрытия «ТахоКомб»;
- реконструктивная операция: формирование гастроэнтероанастомоза на длинной петле по Ру с дуоденоюноанастомозом «конец в бок»;
- билиогастральное отведение [49].

В некоторых исследованиях подчеркивалась важность укрепления линии наложения швов для профилактики острого панкреатита [30, 50]. В недавнем проспективном исследовании было выявлено отсутствие несостоятельности ДПК у 100 пациентов, которым был наложен лапароскопический укрепляющий шов (LARS) с применением нити с насечками во время лапароскопической резекции желудка по поводу рака желудка.

Необходимо учитывать высокую частоту повторных операций: более чем у трети пациентов требуется одна или несколько релапаротомий [7]. Время заживления после хирургического лечения варьирует в широких пределах (в среднем от 18 до 57 дней), а средняя продолжительность госпитализации для этой группы пациентов может достигать 28–63 дня, что свидетельствует о сложности достижения окончательного успеха в лечении данного осложнения [35].

Общая смертность, связанная с несостоятельностью культи ДПК, остается высокой и достигает 18,7% [17].

### Выводы

Несостоятельность культи ДПК является тяжелым осложнением в абдоминальной хирургии с высокими показателями летальности. На сегодняшний день в научном сообществе ведутся активные обсуждения оптимального метода лечения дуоденальной несостоятельности и до сих пор не выбрана единая стандартизированная тактика лечения. Все это определяет необходимость глубокого анализа причин, современных подходов к профилактике и лечению несостоятельности культи ДПК для разработки четких клинических рекомендаций и улучшения исходов лечения пациентов.

### References

1. Ramos MFKP, Pereira MA, Barchi LC, Yagi OK, Dias AR, Szor DJ, Zilberstein B, Ribeiro-Júnior U, Cecconello I. Duodenal fistula: The most lethal surgical complication in a case series of radical gastrectomy. *Int J Surg*. 2018;53:366-370. doi: 10.1016/j.ijssu.2018.03.082.
2. Babu BI, Finch JG. Current status in the multidisciplinary management of duodenal fistula. *Surgeon*. 2013;11(3):158-64. doi: 10.1016/j.surge.2012.12.006.
3. Po Chu Patricia Y, Ka Fai Kevin W, Fong Yee L, Kiu Jing F, Kylie S, Siu Kee L. Duodenal stump leakage. Lessons to learn from a large-scale 15-year cohort study. *Am J Surg*. 2020;220(4):976-981. doi: 10.1016/j.amjsurg.2020.02.042.
4. Krasilnikov DM, Minnullin MM, Nikolaev YaU. Diagnostika i kompleksnoe lechenie nesostojatel'nosti shvov zheludochno-kishechnogo trakta u bolnyh jazvennoj boleznju zheludka i dvenadcatiperstnoj kishki [Diagnosis and complex treatment of seams lack of the gastrointestinal tract of patients with gastric ulcer and duodenal ulcer]. *Kreativnaja hirurgija i onkologija* [Creative surgery and oncology]. 2012;(3):49-55. doi: 10.24060/2076-3093-2012-0-3-49-55. edn: ZRBUWT. (Russian).
5. Cozzaglio L, Coladonato M, Biffi R, Coniglio A, Corso V, Dionigi P, Gianotti L, Mazzaferro V, Morgagni P, Rosa F, Rosati R, Roviello F, Doci R. Duodenal fistula after elective gastrectomy for malignant disease: an Italian retrospective multicenter study. *J Gastrointest Surg*. 2010;14(5):805-811. doi: 10.1007/s11605-010-1166-2.
6. Tomnjuk ND, Rjabkov IA, Danilina EP, Hovalyq BC, Zdzitovetskij DJe, Kembel VR, Borisov RN. Prichiny nesostojatel'nosti shvov kulti dvenadcatiperstnoj kishki posle rezekcii zheludka po bilrot II [Cause suture failure cults duodenal after stomach resection billroth II, their diagnosis, treatment, prevention]. *Mezhdunarodnyj zhurnal prikladnyh i fundamentalnyh issledovanij*. 2016;6-1:74-77. (Russian).
7. Cozzaglio L, Giovenzana M, Biffi R, Cobianchi L, Coniglio A, Framarini M, Gerard L, Gianotti L, Marchet A, Mazzaferro V, Morgagni P, Orsenigo E, Rausei S, Romano F, Rosa F, Rosati R, Roviello F, Sacchi M, Morengi E, Quagliuolo V. Surgical management of duodenal stump fistula after elective gastrectomy for malignancy: an Italian retrospective multicenter study. *Gastric Cancer*. 2016;19(1):273-279. doi: 10.1007/s10120-014-0445-0.
8. Ali BI, Park CH, Song KY. Outcomes of Non-Operative Treatment for Duodenal Stump Leakage after Gastrectomy in Patients with Gastric Cancer. *J Gastric Cancer*. 2016;16(1):28-33. doi: 10.5230/jgc.2016.16.1.28.

9. Krasilnikov DM, Fedorov VV, Hajrullin II. Hirurgicheskoe lechenie bolnyh javzennoj boleznju zheludka i dvenadcatiperstnoj kishki. Kazan; 1998. 34 p. (Russian).
10. Pisarevskii GN. Metody ushivaniya kulti dvenadcatiperstnoj kishki [Methods of the duodenal stump closure]. *Hirurgija. Zhurnal im. N.I. Pirogova* [Pirogov Russian Journal of Surgery]. 2011;(3):6772. edn: NZGHGH. (Russian).
11. Vancjan JeN. Naruzhnye i vnutrennie svishhi v hirurgicheskoj klinike. Moskva: Medicina; 1990. 224 p. (Russian).
12. Cooper P, Pecora DV. The problem of duodenal closure after gastrectomy for duodenal ulcer. *Am J Surg*. 1956;91(2):231-233. doi: 10.1016/0002-9610(56)90418-4.
13. Kotomina SI. K metodike atipichnogo ukrytija kulti dvenadcatiperstnoj kishki pri rezekcii zheludka. *Uchenye zapiski Gorkovskogo medicinskogo gosudarstvennogo instituta im. S.M. Kirova*. 1958;6:179-182. (Russian).
14. Monteiro A. Management of the duodenal stump in operation for penetrating ulcer. *J Int Coll Surg*. 1950;13(5):489-496.
15. Senchillo ZT. K voprosu o zakrytii kulti dvenadcatiperstnoj kishki dvumja sposobami Sapozhkova. In: *Sbornik nauchyh rabot, posvjashhennyj 50-letiju dejatelnosti prof. K.P. Sapozhkova*. Irkutsk; 1953. p. 69-86. (Russian).
16. Petrov VP, Romanenko FG. Hirurgicheskaja taktika pri nesostojatel'nosti shvov posle rezekcii i jekstirpacii zheludka. *Hirurgija. Zhurnal im. N.I. Pirogova* [Pirogov Russian Journal of Surgery]. 1983;59(2):67-69. (Russian).
17. Jeong SH, Lee JK, Seo KW, Min JS. Treatment and Prevention of Postoperative Leakage after Gastrectomy for Gastric Cancer. *J Clin Med*. 2023;12(12):3880. doi: 10.3390/jcm12123880.
18. Migita K, Takayama T, Matsumoto S, Wakatsuki K, Enomoto K, Tanaka T, Ito M, Nakajima Y. Risk factors for esophagojejunal anastomotic leakage after elective gastrectomy for gastric cancer. *J Gastrointest Surg*. 2012;16(9):1659-1665. doi: 10.1007/s11605-012-1932-4.
19. Upponi S, Ganeshan A, D'Costa H, Betts M, Maynard N, Bungay H, Slater A. Radiological detection of postoesophagectomy anastomotic leak – A comparison between multidetector CT and fluoroscopy. *Br J Radiol*. 2008;81(967):545-548. doi: 10.1259/bjr/30515892.
20. Kim TH, Kim JH, Shin CI, Kim SH, Han JK, Choi BI. CT findings suggesting anastomotic leak and predicting the recovery period following gastric surgery. *Eur Radiol*. 2015;25(7):1958-1966. doi: 10.1007/s00330-015-3608-4.
21. Lamb PJ, Griffin SM, Chandrashekar MV, Richardson DL, Karat D, Hayes N. Prospective study of routine contrast radiology after total gastrectomy. *Br J Surg*. 2004;91(8):1015-1019. doi: 10.1002/bjs.4638.
22. Tonouchi H, Mohri Y, Tanaka K, Ohi M, Kobayashi M, Yamakado K, Kusunoki M. Diagnostic sensitivity of contrast swallow for leakage after gastric resection. *World J Surg*. 2007;31(1):128-131. doi: 10.1007/s00268-006-0246-7.
23. Jeong SH, Lee JK, Seo KW, Min JS. Treatment and Prevention of Postoperative Leakage after Gastrectomy for Gastric Cancer. *J Clin Med*. 2023;12(12):3880. doi: 10.3390/jcm12123880.
24. Kähler G. Anastomotic Leakage after Upper Gastrointestinal Surgery: Endoscopic Treatment. *Visc Med*. 2017;33(3):202-206. doi: 10.1159/000475783.
25. Hogan BA, Winter DC, Broe D, Broe P, Lee MJ. Prospective trial comparing contrast swallow, computed tomography and endoscopy to identify anastomotic leak following oesophagogastric surgery. *Surg Endosc*. 2008;22(3):767-771. doi: 10.1007/s00464-007-9629-6.
26. Bruce J, Krukowski ZH, Al-Khairi G, Russell EM, Park KG. Systematic review of the definition and measurement of anastomotic leak after gastrointestinal surgery. *Br J Surg*. 2001;88(9):1157-1168. doi: 10.1046/j.0007-1323.2001.01829.x.
27. Nikitin NA. Nedostatocnost shvov duodenalnoj kulti v urgentnoj hirurgii javzennoj boleznii. Kirov: Vjatka; 2002. 215 p. (Russian).
28. Cozzaglio L, Farinella E, Coladonato M, Sciannameo F, Gennari L, Doci R. Current role of surgery in the treatment of digestive fistulas. *Ann Ital Chir*. 2010;81(4):285-94.
29. Cornejo Mde L, Priego P, Ramos D, Coll M, Ballesteros A, Galindo J, García-Moreno F, Rodríguez G, Carda P, Lobo E. Duodenal fistula after gastrectomy: Retrospective study of 13 new cases. *Rev Esp Enferm Dig*. 2016;108(1):20-26. doi: 10.17235/reed.2015.3928/2015.
30. Ramos MFKP, Pereira MA, Barchi LC, Yagi OK, Dias AR, Szor DJ, Zilberstein B, Ribeiro-Junior U, Ceconello I. Duodenal fistula: the most lethal surgical complication in a case series of radical gastrectomy. *Int J Surg*. 2018;53:366-370. doi: 10.1016/j.ijsu.2018.03.082.
31. Orsenigo E, Bissolati M, Socci C, Chiari D, Muffatti F, Nifosi J, Staudacher C. Duodenal stump fistula after gastric surgery for malignancies: a retrospective analysis of risk factors in a single Centre experience. *Gastric Cancer*. 2014;17(4):733-744. doi: 10.1007/s10120-013-0327-x.
32. Garden OJ, Dykes EH, Carter DC. Surgical and nutritional management of postoperative duodenal fistulas. *Dig Dis Sci*. 1988;33(1):30-35. doi: 10.1007/BF01536627.
33. Kyzer S, Binyamini Y, Melki Y, Ohana G, Koren R, Chaimoff C, Wolloch Y. Comparative study of the early postoperative course and complications in patients undergoing Billroth I and Billroth II gastrectomy. *World J Surg*. 1997;21(7):763-766. doi: 10.1007/s002689900302.
34. Cozzaglio L, Cimino M, Mauri G, Ardito A, Pedicini V, Poretti D, Brambilla G, Sacchi M, Melis A, Doci R. Percutaneous transhepatic biliary drainage and occlusion balloon in the management of duodenal stump fistula. *J Gastrointest Surg*. 2011;15(11):1977-1981. doi: 10.1007/s11605-011-1668-6.
35. Kim KH, Kim MC, Jung GJ. Risk factors for duodenal stump leakage after gastrectomy for gastric cancer and management technique of stump leakage. *Hepatogastroenterology*. 2014;61(133):1446-1453.
36. Babu BI, Finch JG. Current status in the multidisciplinary management of duodenal fistula. *Surgeon*. 2013;11(3):158-164. doi: 10.1016/j.surge.2012.12.006.
37. Zizzo M, Ugoletti L, Manzini L, Castro Ruiz C, Nita GE, Zanelli M, De Marco L, Besutti G, Scalzone R, Sassatelli R, Annessi V, Manenti A, Pedrazzoli C. Management of duodenal stump fistula after gastrectomy for malignant disease: a systematic review of the literature. *BMC Surg*. 2019;19(1):55. doi: 10.1186/s12893-019-0520-x.
38. Oh JS, Lee HG, Chun HJ, Choi BG, Lee SH, Hahn ST, Ohm JY. Percutaneous management of postoperative duodenal stump leakage with Foley catheter. *Cardiovasc Intervent Radiol*. 2013;36(5):1344-1349. doi: 10.1007/s00270-012-0518-6.
39. Cozzaglio L, Cimino M, Mauri G, Ardito A, Pedicini V, Poretti D, Brambilla G, Sacchi M, Melis A, Doci R. Percutaneous transhepatic biliary drainage and occlusion balloon in the management of duodenal stump fistula. *J Gastrointest Surg*. 2011;15(11):1977-1981. doi: 10.1007/s11605-011-1668-6.
40. Villar R, Fernández R, González J, Oliver JM, Parga G, García-Hidalgo E. High-output external duodenal fistula: treatment with percutaneous transhepatic biliary/duodenal drainage. *Cardiovasc Intervent Radiol*. 1996;19(5):371-373. doi: 10.1007/BF02570195.
41. Cozzaglio L, Cimino M, Mauri G, Ardito A, Pedicini V, Poretti D, Brambilla G, Sacchi M, Melis A, Doci R. Percutaneous Transhepatic Biliary Drainage and Occlusion Balloon in the Management of Duodenal Stump Fistula. *Journal of Gastrointestinal Surgery*. 2011;15(11):1977-1981. doi: 10.1007/s11605-011-1668-6.
42. Lee JY, Ryu KW, Cho SJ, Kim CG, Choi IJ, Kim MJ, Lee S, Kim HB, Lee JH, Kim YW. Endoscopic clipping of duodenal stump leakage after Billroth II gastrectomy in gastric cancer patient. *J Surg Oncol*. 2009;100(1):80-81. doi: 10.1002/jso.21285.
43. Wong SK, Lam YH, Lau JY, Lee DW, Chan AC, Chung SC. Diagnostic and therapeutic fistuloscopy: an adjuvant management in postoperative fistulas and abscesses after upper gastrointestinal surgery. *Endoscopy*. 2000;32(4):311-313. doi: 10.1055/s-2000-7378.
44. Curcio G, Badas R, Miraglia R, Barresi L, Tarantino I, Traina M. Duodenal stump fistula following roux-en-Y gastrectomy, treated with single-balloon enteroscopy using the tulip bundle technique and fibrin glue injection. *Endoscopy*. 2012;44(Suppl 2):E364-365. doi: 10.1055/s-0032-1310073.
45. Bloch P, Gompel H. Treatment of postoperative duodenal fistulae by transperitoneal abdominal endoscopic intu-

- bation. *Surg Endosc.* 1989;3(3):167-169. doi: 10.1007/BF00591365.
46. Wichmann D, Stüker D, Schweizer U, Senne M, Duckworth-Mothes B, Zerbruck E, Königsrainer A, Bachmann J. Endoscopic negative pressure therapy for duodenal leaks. *Front Surg.* 2023;10:1099457. doi: 10.3389/fsurg.2023.1099457.
47. Kamada T, Satoh K, Itoh T, Ito M, Iwamoto J, Okimoto T, Kanno T, Sugimoto M, Chiba T, Nomura S, Mieda M, Hiraishi H, Yoshino J, Takagi A, Watanabe S, Koike K. Evidence-based clinical practice guidelines for peptic ulcer disease 2020. *J Gastroenterol.* 2021;56(4):303-322. doi: 10.1007/s00535-021-01769-0.
48. Hur H, Lim YS, Jeon HM, Kim W. Management of anastomotic leakage after gastrointestinal surgery using fluoroscopy-guided Foley catheter. *J Korean Surg Soc.* 2010;78(3):165-170. doi: 10.4174/jkss.2010.78.3.165.
49. Miliias K, Deligiannidis N, Papavramidis TS, Ioannidis K, Xiros N, Papavramidis S. Bilio gastric diversion for the management of high-output duodenal fistula: report of two cases and literature review. *J Gastrointest Surg.* 2009;13(2):299-303. doi: 10.1007/s11605-008-0677-6.
50. Zizzo M, Morini A, Zanelli M, Broggi G, Sanguedolce F, Koufopoulos NI, Palicelli A, Mangone L, Fabozzi M, Giuffrida M, Bonelli C, Marchesi F. Impact of Duodenal Stump Reinforcement in Preventing Duodenal Stump Fistula/Leakage After Distal or Total Gastrectomy for Malignant Disease: A Meta-Analysis of Comparative Studies. *Cancers (Base).* 2025;17(11):1735. doi: 10.3390/cancers17111735.

**Конфликт интересов.** Авторы заявляют об отсутствии конфликта интересов.

**Финансирование.** Исследование проведено без спонсорской поддержки.

**Соответствие принципам этики.** Исследование одобрено локальным этическим комитетом.

**Сведения об авторах:**

Твёрдый Максим Андреевич, Гродненский государственный медицинский университет, e-mail: tverdy.maksim04@gmail.com

Могилевец Эдуард Владиславович, д-р мед. наук, профессор, Гродненский государственный медицинский университет, e-mail: emogilevec@yandex.ru, ORCID: 0000-0001-7542-0980

Белюк Константин Сергеевич, канд. мед. наук, доцент, Гродненский государственный медицинский университет, e-mail: BelyukKS@yandex.ru, ORCID: 0000-0001-8861-6835

**Conflict of interest.** The authors declare no conflict of interest.

**Financing.** The study was performed without external funding.

**Conformity with the principles of ethics.** The study was approved by the local ethics committee.

**Information about authors:**

Tverdyj Maksim A., Grodno State Medical University, e-mail: tverdy.maksim04@gmail.com

Mahiliavets Eduard, PhD, MD (Medicine), Professor, Grodno State Medical University, e-mail: emogilevec@yandex.ru, ORCID: 0000-0001-7542-0980

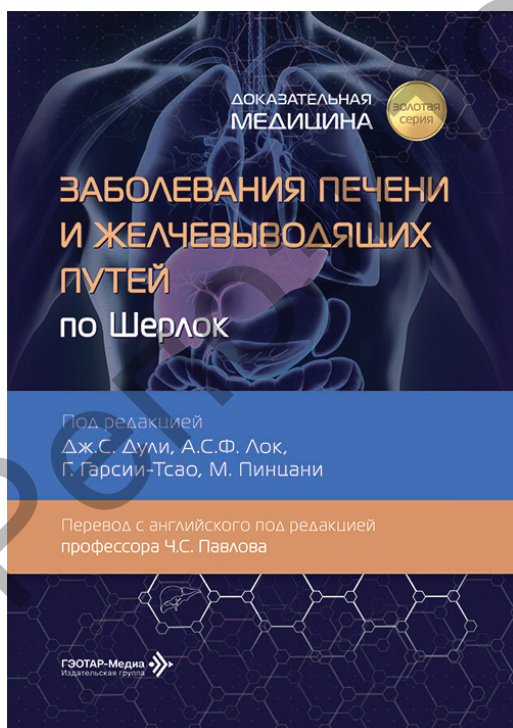
Belyuk Kanstantsin S., PhD (Medicine), Associate Professor, Grodno State Medical University, e-mail: BelyukKS@yandex.ru, ORCID: 0000-0001-8861-6835

Поступила: 10.11.2025

Принята к печати: 07.01.2026

Received: 10.11.2025

Accepted: 07.01.2026



Заболевания печени и желчевыводящих путей по Шерлок / под ред. Дж. С. Дули, А. С. Ф. Лок, Г. Гарсии-Тсао, М. Пинцани ; пер. с англ. под ред. Ч. С. Павлова. – Москва : ГЭОТАР-Медиа, 2026. – 616 с. – ISBN 978-5-9704-8695-5.

Книга знакомит читателей с анатомией и функциями печени, в ней подробно освещены методы биопсии печени и интерпретация их результатов, а также фиброгенез и его оценка. Рассмотрены все аспекты заболеваний печени и желчевыводящих путей, включая острую печеночную недостаточность, цирроз, портальную гипертензию, печеночную энцефалопатию, асцит, гепатиты В и С, неалкогольную жировую болезнь печени, реакции печени на лекарства, холестатические, аутоиммунные и генетические заболевания печени, доброкачественные и злокачественные опухоли и не в последнюю очередь трансплантацию этого важного органа. Отражены вопросы здоровья печени при беременности, в неонатальном, младенческом и детском возрасте, при системных заболеваниях и инфекциях. Отдельно представлены новые главы, посвященные коагуляции, неинвазивной оценке фиброза и цирроза, сосудистым заболеваниям печени и тромбозу воротной вены, а также питанию при заболеваниях печени. Издание предназначено гастроэнтерологам, хирургам, патологоанатомам, а также студентам медицинских вузов.