

Министерство здравоохранения Республики Беларусь

УЧРЕЖДЕНИЕ ОБРАЗОВАНИЯ
«ГРОДНЕНСКИЙ ГОСУДАРСТВЕННЫЙ МЕДИЦИНСКИЙ УНИВЕРСИТЕТ»

Кафедра нормальной анатомии

ВЕСЕННИЕ АНАТОМИЧЕСКИЕ ЧТЕНИЯ

Сборник статей

Республиканской научно-практической конференции,
посвященной женщинам-анатомам Гродненского государственного
медицинского университета

29 мая 2026 года

Гродно
ГрГМУ
2026

УДК 611:005.745(06)

ББК 28.8л0

В 38

Рекомендовано Редакционно-издательским советом ГрГМУ (протокол № 9 от 22.04.2025).

Редакционная

коллегия: и.о. зав. каф. нормальной анатомии, канд. мед. наук,
доц. А. В. Иванцов (отв. редактор);
доц. каф. нормальной анатомии, канд. мед. наук, доц.
С. А. Сидорович.

Рецензенты: зав. каф. оперативной хирургии и топографической
анатомии, канд. мед. наук, доц. Ю. М. Киселевский;
зав. каф. патологической анатомии, д-р мед. наук, проф.
В. А. Басинский.

Весенние анатомические чтения: сборник статей Республиканской
В 38 научно-практической конференции, посвященной женщинам-анатомам
Гродненского государственного медицинского университета
29 мая 2026 г. / отв. ред. А. В. Иванцов. – Электрон. текст. дан. (объем
8,8 Мб). – Гродно : ГрГМУ, 2026. – 1 эл. опт. диск (CD-ROM) – Систем.
требования IBM-совместимый компьютер; Windows 7 и выше;
необходимая программа для работы Adobe Reader; ОЗУ 2 Гб; CD-ROM
16-х и выше. – Загл. с этикетки диска.

ISBN 978-985-36-0078-0.

Сборник содержит статьи Республиканской научно-практической конференции,
посвященной женщинам-анатомам Гродненского государственного медицинского
университета.

Представленные работы посвящены актуальным теоретическим и практическим
вопросам анатомии, морфологии и антропологии, и будут полезны студентам,
научным работникам и врачам всех специальностей.

*Авторы статей несут персональную ответственность за точность
предоставленных данных.*

УДК 611: 005.745(06)

ББК 28.86л0

ISBN 978-985-36-0078-0

© ГрГМУ, 2026

ЖЕНЩИНЫ-АНАТОМЫ В ИСТОРИИ ГРОДНЕНСКОГО МЕДИЦИНСКОГО УНИВЕРСИТЕТА

Сидорович С.А.

*Гродненский государственный медицинский университет
Гродно, Беларусь*

Введение. 2026 год в Республике Беларусь объявлен Годом женщины. Этот шаг подчеркивает важнейшую роль женщин в развитии общества, науки, образования и сохранении культурного наследия нации. В истории Гродненского государственного медицинского университета есть множество примеров самоотверженного служения науке, и значительная их часть связана с прекрасными представительницами кафедры нормальной анатомии. За более чем 67-летнюю историю кафедра нормальной анатомии стала настоящей «кузницей» человеческих судеб: более шестидесяти человек трудились здесь в разные годы, из них двадцать четыре – женщины. Их мудростью, эрудицией и трудолюбием создавалась та неповторимая атмосфера преданности делу, которая передается из поколения в поколение. Коллектив кафедры бережно хранит память о своих выдающихся сотрудницах, чьи имена вписаны в историю университета, и с благодарностью отмечает вклад ныне работающих коллег [5, с. 6].

Целью данной работы является освещение жизненного и профессионального пути женщин-анатомов, работавших на кафедре нормальной анатомии ГрГМУ с момента образования университета и до наших дней.

За 67-летнюю историю кафедры нормальной анатомии на ней трудились двадцать четыре женщины, каждая из которых внесла свою уникальную лепту в развитие медицинского образования и науки. Среди этого созвездия имен особо ярко сияют те, кто связал с кафедрой практически всю свою профессиональную жизнь.

Бесспорным лидером по продолжительности работы является **Мария Николаевна Щербакова (1965–2016)**, чей трудовой путь на кафедре составил 51 год. Выходец из крестьянской семьи, Мария Николаевна прошла непростой путь от детдомовки до старшего преподавателя. Окончив Гродненский медицинский институт в 1965 году, она пришла на кафедру и оставалась верна ей до выхода на пенсию в 2016 году. Ее научные интересы охватывали изучение сосудистой системы в условиях гипоксии и гипербарической оксигенации. Мария Николаевна была виртуозным препаратором: десятки изготовленных ею препаратов стали украшением не только музея кафедры и «Гродненской кунсткамеры», но и дополнили коллекцию Первого Московского медицинского института им. Сеченова. Студенты и коллеги запомнили её как профессионала, который умел привить любовь к медицине через удивительный мир анатомии человека [1, с. 6].

Почти столько же (50 лет) проработала на кафедре **Тамара Петровна Пашенко (Гончарова) (1965–2015)**. Выпускница Минского государственного

медицинского института 1963 года, она начала свой путь как преподаватель детских болезней Слонимского медицинского училища, но в 1965 году связала свою судьбу с анатомией. В 1969 году Тамара Петровна защитила кандидатскую диссертацию, посвященную пластике сонных артерий [4]. Автор около 40 научных работ, она до 2015 года передавала свои знания студентам, являя собой образец педагогического мастерства и преданности выбранной профессии. Её вклад в изучение артериальной системы человека неоценим, а многолетняя работа на кафедре стала фундаментом для подготовки многих поколений врачей.

С 1959 по 1999 год, на протяжении 40 лет, жизнь кафедры была неразрывно связана с именем **Натальи Георгиевны Назимовой**. Представительница древнего дворянского рода, история которого уходит корнями в псковские земли XVI века и тесно переплетается с именами декабристов и самого А.С.Пушкина, Наталья Георгиевна стала примером истинного служения науке. Выпускница Первого Ленинградского медицинского института им. Павлова, она приехала в Гродно в 1959 году. Её кандидатская диссертация, выполненная под руководством профессора М.Г.Привеса, была посвящена сложнейшей теме – филогенетическому обоснованию распределения легочных вен. Н.Г.Назимова была не только блестящим ученым, опубликовавшим более 60 работ, но и завучем кафедры, человеком широкой эрудиции, чья интеллигентность, такт и справедливость служили нравственным ориентиром для студентов и сотрудников [3, с. 4].

Людмила Александровна Логинова (1963–1974), чья жизнь трагически оборвалась на взлете научной карьеры. Пройдя через тяжелые военные годы и работу на заводе, она стала педиатром, но истинное призвание нашла в анатомии. Защитив диссертацию по морфологии позвоночных венозных сплетений, она активно занималась просветительской работой, читая лекции в анатомическом музее. Не имея своей семьи, она всю себя отдавала любимой работе, студентам и коллегам [2, с. 6].

В 60–70-е годы на кафедре трудились замечательные сотрудницы: **В.Д. Потоцкая (1969–1970)**, **М.Б. Лечицкая (1969–1973)**, **З.Н. Жданова (1973–1976)**, **И.Я. Лагодская (1984–1990)**. Все они внесли свой вклад в развитие учебного процесса и научных исследований. Студенты тех лет с теплотой вспоминают их занятия, где строгость сочеталась с неизменной доброжелательностью и стремлением помочь будущим врачам освоить сложнейшую науку о строении человеческого тела.

Сегодня эстафету у старшего поколения приняли современные сотрудницы, которых студенты ценят за высокий профессионализм, доброжелательность и искреннюю заинтересованность в их успехах.

С 1997 года на кафедре трудится **Ж.А. Шавель**, с 2000 года – **А.В. Бобрик**, с 2006 года – **Т.В. Татун**, с 2008 года – **И.М. Величко**, а в 2013 году к коллективу присоединилась **О.А. Горустович**.

Особое место в истории кафедры занимает **Ф.Г. Гаджиева**, работающая здесь с 2009 года. Выпускница Гродненского медуниверситета 2009 года,

она прошла путь от преподавателя-стажера до заведующего кафедрой. Фатима Гаджихмедовна – единственная женщина в истории кафедры нормальной анатомии, которая возглавила кафедру. Она стала заведующей в 2015 году и остается в этой должности по настоящее время (с перерывом в 2024–2025 гг.). Кандидат медицинских наук (2014), доцент (2016), автор более 40 научных публикаций, она удостоена Благодарности Министерства здравоохранения Республики Беларусь, премии Специального фонда Президента Республики Беларусь и медали Н.И.Пирогова. Её активная жизненная позиция проявляется и в общественной деятельности: с 2014 по 2025 годы она возглавляла первичную профсоюзную организацию студентов ГрГМУ.

В разные годы с кафедрой сотрудничали **Л.П. Вильчинская (2001–2013), И.А. Свистун (2010–2016), Н.Ю. Ярещенко (2010–2012) и А.В. Салмина (2019–2022).**

Особого упоминания заслуживают молодые сотрудницы, пришедшие на кафедру в последние годы. Они влились в коллектив в 2024–2025 годах и полны энергии в освоении предмета и работе со студентами. Это **В.Ю. Малиевская (с 2024 г.), В.Т. Свириденко-Страчинская (с 2024 г.), О.М. Вагера (в 2024–2025 гг.), О.А. Жучкова (с 2025 г.), Т.В. Деглау (с 2025 г.) и С.П. Гайдук (с 2026 г.).** Их молодой задор, владение современными образовательными технологиями и искренняя любовь к анатомии – залог дальнейшего процветания кафедры. Студенты отмечают их умение увлечь предметом и создать на занятиях атмосферу творческого поиска.

Выводы. Женщины-анатомы кафедры нормальной анатомии Гродненского государственного медицинского университета являют собой уникальный пример преданности избранному пути. От дворянских корней Н.Г.Назимовой до трудовых будней М.Н. Щербаковой, прошедшей путь от детдомовки до признанного мастера препарирования; от ветеранов 60–80-х годов до молодых специалистов 2020-х – каждая судьба отражает целую эпоху. Все сотрудницы кафедры – и те, кто проработал здесь десятилетия, и те, чей путь был более коротким, но не менее ярким, – внесли неоценимый вклад в подготовку врачебных кадров и развитие медицинской науки. В Год женщины в Беларуси мы с благодарностью склоняем головы перед ветеранами труда и с гордостью смотрим на молодых сотрудниц, которые продолжают лучшие традиции кафедры. Память об этих женщинах навсегда сохранится в сердцах их учеников и коллег.

ЛИТЕРАТУРА

1. Сидорович, С. А. Памяти Щербаковой Марии Николаевны (1938–2022) / С. А. Сидорович, Ф. Г. Гаджиева // Весенние анатомические чтения : сборник статей Республиканской научно-практической конференции, посвященной памяти М.Н. Щербаковой, Гродно, 27 мая 2022 г. / Гродн. гос. мед. ун-т ; отв. ред. Ф. Г. Гаджиева. – Гродно, 2022. – С. 6-7.

2. Сидорович, С. А. Памяти Логиновой Людмилы Александровны (1924–1974) / С. А. Сидорович, Я. Е. Смолко // Весенние анатомические чтения :

сборник статей республиканской научно-практической конференции, посвященной памяти ассистента Л.А. Логиновой / Гродн. гос. мед. ун-т ; редкол.: Е. С. Околокулак (отв. ред.), Ф. Г. Гаджиева, С. А. Сидорович. – Гродно, 2020. – С. 5-6.

3. Околокулак, Е. С. Памяти Натальи Георгиевны Назимовой / Е. С. Околокулак, И. М. Величко // Весенние анатомические чтения : материалы научной конференции, посвященной памяти доцента Н.Г. Назимовой, Гродно, 30 мая 2014 г. / Гродн. гос. мед. ун-т ; отв. ред. Е. С. Околокулак. – Гродно, 2014. – С. 3-5.

4. Пашенко, Т. П. Экспериментальная оценка некоторых способов пластики общих сонных артерий : автореф. дис. ... канд. мед. наук : 14.00.02 / Т. П. Пашенко ; Минский гос. мед. ин-т. – Минск, 1969. – 20 с.

5. Околокулак, Е. С. Кафедра анатомии человека ГрГМУ: этапы развития, научные направления, перспективы / Е. С. Околокулак // Актуальные вопросы морфологии : сборник трудов Международной научно-практической конференции, посвященной 50-летию кафедры анатомии человека ГрГМУ / Гродн. гос. мед. ун-т ; под ред. Е. С. Околокулака. – Гродно, 2008. – С. 3-6.

MORPHOLOGICAL VARIATIONS IN THE ORIGIN AND BRANCHING OF THE OPHTHALMIC ARTERY: A CLINICAL PERSPECTIVE

Al Juboori A.N., Raguram M.G.
Belarusian State Medical University
Minsk, Belarus

Introduction. The ophthalmic artery (OA) typically originates from the first branch of the internal carotid artery (ICA) [1, с. 65], passes through the optic canal and goes to the medial wall of the orbit, where it gives off branches [2, с. 585]. Variations in the origin of OA are based on the patterns of its development [3, с. 2]. In embryogenesis, the blood supply to the eye is provided by three arteries: the dorsal OA, which arises from the ICA inside the cavernous sinus and enters the orbit through the superior orbital fissure; the ventral OA, which starts in the cranial cavity and enters the orbit through the optic canal; and the middle meningeal artery (MMA), which enters the orbit through the superior orbital fissure or the separate Hyrtl's canal. The neurosurgical procedures relating to the ophthalmic artery (OA) are quite difficult and can result in dangerous complications, such as blindness. Knowledge of the variations in the origin of the OA defines the approach needed for super-selective catheterization and intra-arterial chemotherapy in retinoblastoma, as well as for endovascular aneurysm surgery and intra-arterial fibrinolysis in central retinal artery (CRA) occlusion [4, с. 495].

Purpose of the study. To analyze variations in the origin of the ophthalmic artery and their clinical significance.

Material and methods. Analysis of anatomical and embryological data regarding OA development and variations.

Results of the study. The different origins of the OA include:

1. the middle meningeal artery in the case of a persistent dorsal OA;
2. the anterior cerebral artery in the case of the persistence of the ventral OA and its aberrant course above the optic nerve (ON);
3. the middle cerebral artery, the posterior communicating artery and the basilar artery in the case of agenesis or hypoplasia of the ICA;
4. doubling of the OA due to the preservation of both the ventral and dorsal primitive OAs – this is a rare variation.

In 83.6% of cases, OA arises from the ICA above the dura mater and has an intradural course, in 6.6% of cases it lies just above the dura mater, and in 10% of cases it arises below the dura mater and continues completely or partially extradurally. OA starts from the superomedial wall of the ICA in 40% of cases, from its anteromedial wall – in 51%, from the medial wall – in 6%, and from the superior wall in only 3% of cases. In a few cases (<3%), OA passes through a bone canal separate from the ON. The CRA is the terminal branch of the OA and it is of critical importance for vision ; its occlusion leads to a sudden loss of vision. The cilio-retinal artery, which originates from the posterior ciliary arteries in 6–32% of people, is an anatomically favorable variation that provides anastomosis with the CRA to avoid retinal necrosis. Doubling of the CRA can be found rarely (<2%).

Conclusion. The duality of the OA – intracranial and extracranial parts – its small size, its proximity to many significant anatomical structures, especially the ON, make the OA a site of anatomical and surgical risk. Knowledge of the origin of the OA is very crucial and helpful in defining the surgical strategy.

LITERATURE

1. Hayreh, S. S. The Ophthalmic Artery: I. Origin and Intra-Cranial and Intra-Canalicular Course / S. S. Hayreh, R. Dass // British Journal of Ophthalmology. – 1962. – Vol. 46, № 2. – P. 65–98.
2. Toma, N. Anatomy of the Ophthalmic Artery: Embryological Consideration / N. Toma // Neurologia Medico-Chirurgica. – 2016. – Vol. 56, № 10. – P. 585–591.
3. Anatomy of the Ophthalmic Artery: A Review concerning Its Modern Surgical and Clinical Applications / A. Michalinos, S. Zogana, E. Kotsiomitis [et al.] // Anatomy Research International. – 2015. – Vol. 2015. – P. 591961.
4. First Branch of Ophthalmic Artery and Its Clinical Importance / Ö. Gayretli, A. Kale, O. Coşkun [et al.] // Journal of Istanbul Faculty of Medicine. – 2021. – Vol. 84, № 4. – P. 495–501.

BEYOND THE STAIN: CLINICAL AND HISTOLOGICAL DISTINCTIONS IN AA AND AL RENAL AMYLOIDOSIS

Kumar S., Basnayakage P.S., Dmitrieva M.V., Sech M.A., Savosh V.V.,
Letkovskaja T.A.

*Belarusian State Medical University
Minsk, Belarus*

Introduction. Systemic amyloidosis is notoriously difficult to diagnose. The problem lies in the silent, extracellular buildup of misfolded protein fibrils, which gradually undermines organ function [1, c. 584]. In clinical practice, renal involvement is common. It often first appears as unexplained proteinuria or a rapid decline in kidney function. When we see a patient with a history of chronic inflammation, such as rheumatoid arthritis or vasculitis, we tend to think of AA amyloidosis. But the AL type forces us to look for an underlying plasma cell disorder like multiple myeloma or monoclonal gammopathy [2, c. 2642].

Clinical clues can be misleading, so the gold standard remains a renal biopsy [3, c. 541]. Although AL amyloidosis is becoming more common in industrialized countries, thanks to better survival and more sensitive testing. AA amyloidosis is actually declining in those same regions because chronic inflammatory conditions are now managed more effectively. Still, AA remains a major problem in developing parts of the world [4, c. 370].

Aim. Our goal was to highlight practical differences between the two amyloid types and compare key points of clinical manifestations and morphological changes in kidney tissue.

Material and methods. We retrospectively analyzed 15 renal biopsies performed at the pathology department. All samples were stained with H&E, PAS, Masson's trichrome, and silver stain. Congo red staining with apple-green birefringence under polarized light confirmed the presence of amyloid in all of cases (figure 1).

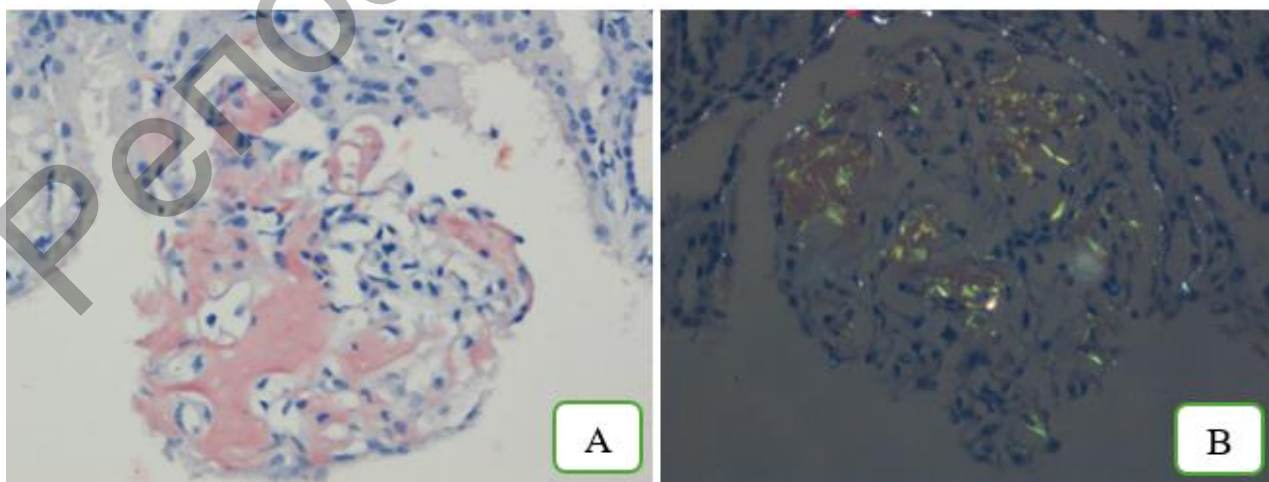


Figure 1 – A: Amyloid deposits in the glomerulus (Congo red stain x200),
B: Apple-green birefringence under polarized light (x200)

Amyloid subtyping was based on immunohistochemical (IHC) patterns using antibodies against AA amyloid (figure 2), kappa and lambda light chains. We then correlated the histology with each patient's clinical history and laboratory data, including serum creatinine, albumin, 24-hour proteinuria (or protein-to-creatinine ratio), hemoglobin, and other systemic markers. For statistical analysis, we used the Mann-Whitney U test for continuous variables and Fisher's exact test for categorical variables, with $p < 0.05$ considered significant.

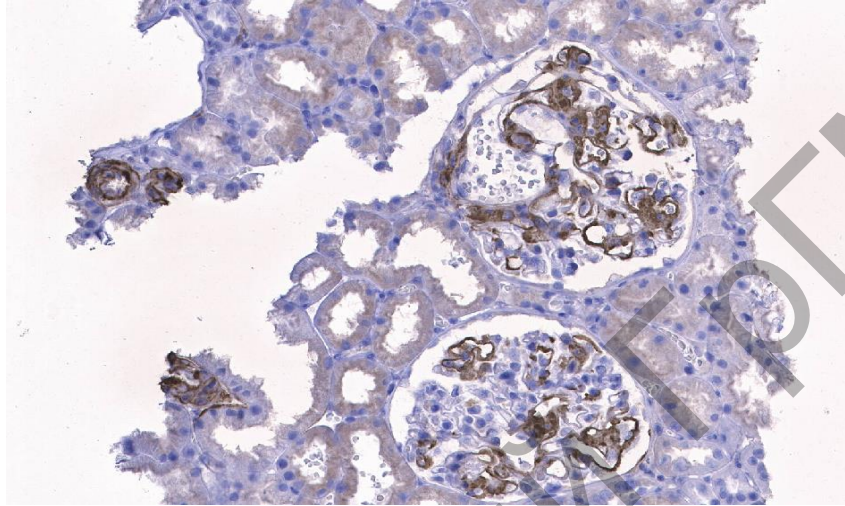


Figure 2 – AA amyloid in the glomeruli and vascular walls (IHC AA amyloid x100)

Results & discussion: Of the 15 patients, 10 (66.7%) had AA amyloidosis, and 5 (33.3%) had AL amyloidosis. Mean age was 59.9 ± 13.4 years, ranged from 42 to 81 years. The AA group had a mean age of 58.0 years; the AL group was slightly older, with a mean of 63.8 years. There was a female predominance in the AA group (6/60%) and a male predominance in the AL group (3/60%), but neither age nor sex differences reached statistical significance ($p = 0.46$ and $p = 0.60$, respectively). These trends are in line with what we know from the literature: AA tends to occur in younger patients with chronic inflammatory diseases, whereas AL is more common in older adults [4, c. 371; 5, c. 820].

A striking finding was the degree of advanced kidney disease in the AA group. Four of the 10 (40%) AA patients had already reached end-stage renal disease requiring hemodialysis or having a GFR below 15 mL/min at the time of biopsy. In contrast, only one of the five AL patients (20%) was that advanced. Although not statistically significant ($p = 0.60$), this difference stood out to us clinically. Median GFR was 30.0 mL/min in AA versus 50.0 mL/min in AL ($p = 0.25$), and 80% of AA patients met criteria for renal failure compared to 40% of AL patients ($p = 0.26$). Proteinuria was heavy in both groups—median 3.8 g/day in AA and 3.0 g/day in AL ($p = 0.74$). Edema was present in 70% of AA and 80% of AL patients. Anemia was more common in AA (70% vs. 40%, $p = 0.33$), likely reflecting the chronic inflammation driving the amyloidosis.

The pattern of amyloid deposition also appeared to differ. Amyloid in glomeruli was seen in 90% of AA cases but only 40% of AL cases ($p = 0.10$). Tubular basement membrane involvement followed a similar pattern – 90% in AA versus

40% in AL ($p=0.10$). These differences did not reach significance, but the trends suggest that AA may involve glomeruli and basement membranes more extensively, possibly because patients present at a later stage of disease.

Chronic irreversible damage was more pronounced in AA amyloidosis. The percentage of globally sclerotic glomeruli was significantly higher in AA (median 26.6%) than in AL (median 17.0%; Mann-Whitney $U=9.0$, $p=0.03$). Interstitial fibrosis (as a percentage of cortical area) was also greater in AA (median 20% vs. 10%), a difference that approached significance ($p=0.07$). To us, this suggests that AA amyloidosis tends to cause more scarring, likely because the underlying inflammatory conditions-rheumatoid arthritis, psoriatic arthritis, or vasculitis-often go on for years before kidney involvement becomes obvious.

IHC confirmed the subtyping. Among the five AL cases, two showed kappa light chain restriction, one showed lambda restriction (figure 3), and two showed both (mixed pattern). In the AA cases, light chain staining was either negative or showed weak, non-specific positivity without restriction. Protein casts in tubules were nearly universal (90% of AA, 100% of AL), highlighting that tubular injury is common in both types.

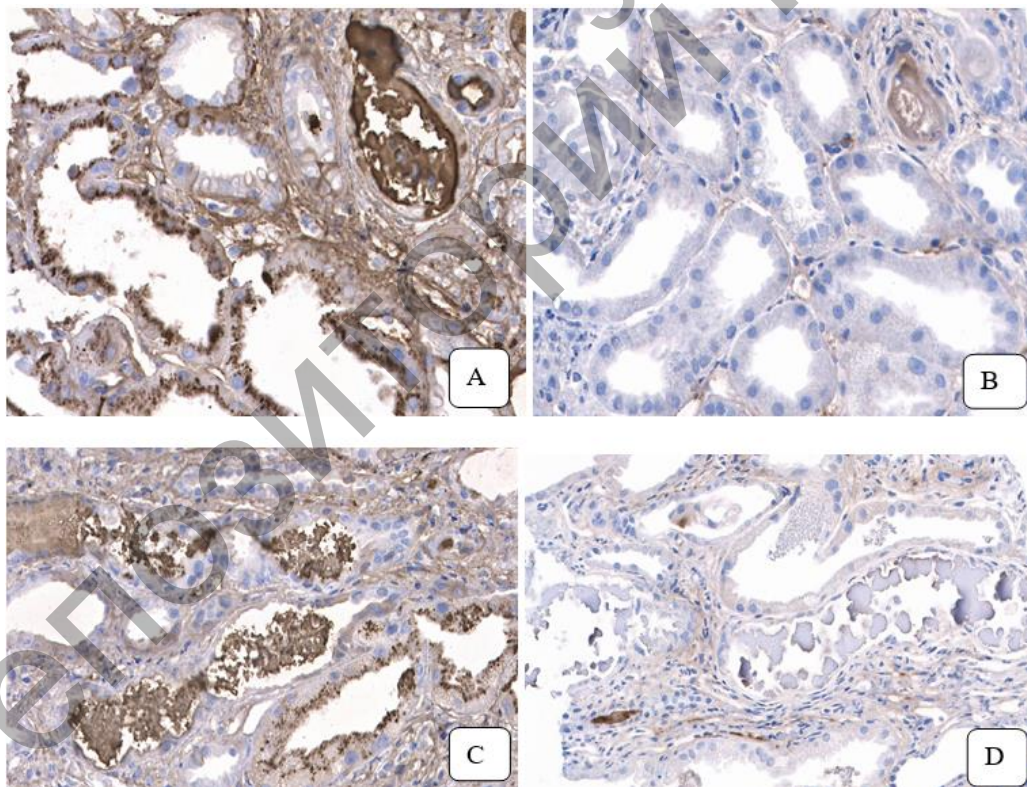


Figure3 – Restriction of lambda light chains: A – lambda expression in the cytoplasm of the tubular epithelium and tubular contents (x200), B – negative kappa (x200), C – lambda expression in the lumen of the tubules (x200), D – negative kappa (x200)

Looking beyond the kidney, we noted that several AA patients had long-standing inflammatory diseases: three had rheumatoid arthritis, two had psoriatic arthritis, and one had systemic vasculitis. Among AL patients, two had multiple

myeloma and one had monoclonal gammopathy of renal significance. These associations reinforce why accurate subtyping matters—treatment depends on it. In AA, the focus is on controlling the underlying inflammation; in AL, it is about targeting the plasma cell clone.

Conclusion. In this small cohort, AA and AL renal amyloidosis presented with distinct profiles despite sharing the same basic pathology. AA patients were younger but had more advanced chronic kidney disease, more glomerulosclerosis, and a higher likelihood of needing dialysis. AL patients, though older, generally had better preserved glomerular architecture. These differences have real clinical implications: they affect prognosis, guide treatment choices, and underscore the value of a careful histopathological workup. Accurate subtyping—integrating histology, IHC, and clinical context—remains essential for optimal patient management.

REFERENCES

1. Merlini, G. Molecular mechanisms of amyloidosis / G. Merlini, V. Bellotti // *New England Journal of Medicine*. – 2003. – Vol. 349, № 6. – P. 583–596.
2. Wechalekar, A. D. Systemic amyloidosis / A. D. Wechalekar, J. D. Gillmore, P. N. Hawkins // *Lancet*. – 2016. – Vol. 387, № 10038. – P. 2641–2654.
3. Leung, N. How I diagnose renal amyloidosis / N. Leung, S. H. Nasr, S. Sethi // *Blood*. – 2019. – Vol. 133, № 6. – P. 540–550.
4. Systemic AA amyloidosis: epidemiology, diagnosis, and management / D. Real de Asúa, C. Costa, P. García [et al.] // *Journal of Clinical Epidemiology*. – 2014. – Vol. 6. – P. 369–377.
5. Gertz, M. A. Immunoglobulin light chain amyloidosis: 2022 update on diagnosis, prognosis, and treatment / M. A. Gertz // *American Journal of Hematology*. – 2022. – Vol. 97, № 6. – P. 818–829.

DYNAMICS OF PATENTING INVENTIONS ON THE PROBLEM OF CARDIAC ANATOMY

Mazalkova Maria

*Molloy University, Rockville Centre
New York, USA*

Introduction. In the process of studying and analyzing literature on the research topic in authoritative databases (Google Scholar, PubMed, Scopus), more than 13 thousand scientific publications were identified [1-5]. Echocardiography has found wide application in studying the anatomy of the heart in normal and pathological conditions [6, c. 274].

However, no patent information reviews were found in the literature on the research topic. It should be emphasized that patent information is an important part of scientific and technical information, as it reflects the results of research and development work aimed at developing new or improving known methods, devices or substances that are world novel and protected by patents.

Purpose: to analyze the contribution of inventors from countries of the world community to the problem of cardiac anatomy.

Research methods. To achieve this goal, a patent search was carried out in the PATENTSCOPE search engine created by the World Intellectual Property Organization (<https://patentscope.wipo.int/search/en/search.jsf>). This system provides access to international patent documents in accordance with the Patent Cooperation Treaty (PCT), European Patent Office (EPO), as well as to patent documents from regional and national funds. Patent search results are presented as of March 23, 2026.

Results and discussion. As a result of the analysis in the PATENTSCOPE database for the specified period of time, 467 patents were identified relating to various aspects of the research topic. In the last ten-year period, 282 patents were registered which is 60% of their total number (Table 1).

The presented results convincingly demonstrate the dynamic growth in the number of patents over the past decade, which indicates an increasing interest of inventors in this research problem.

Among the applicants of inventions, the leading position is occupied by Koninklijke Philips NV, Medtronic Inc and Neurescue APS.

The most productive authors of inventions are Steven J. Masters, Salgo Ivan and Frost Habib.

Table 1– Publication dates and patenting dynamics for the period 2017-2026

Years	Number of patents	Years	Number of patents
2017	28	2022	27
2018	22	2023	38
2019	24	2024	35
2020	27	2025	42
2021	30	2026 *	9

* Until March 23, 2026 inclusive.

Table 2 presents the results of the study, reflecting the number of patents issued in countries of the world community and international patent organizations.

Table 2 – Number of patents issued by countries and international patent offices.

Countries and Patent Offices	Number of patents	Countries	Number of patents
USA	180	Russian Federation	13
PCT	88	Australia	11
EPO	80	India	9
China	53	Japan	8
Canada	18	Denmark	2

An assessment of inventive activity on the research topic in the countries of the world community showed that the USA occupies the leading position in the total amount of issued patents – 180. The next positions belong to the International patent

offices – PCT and EPO (88 and 80 patents respectively). In other countries, inventive activity was significantly lower.

Summary. The results of the study allow to conclude that scientists from a number of countries around the world have made a significant contribution to the development and patenting of new methods and devices related to the specified problem. The highest inventive activity was noted in the years of the last decade (2017-2026) .

The information presented in this article may be useful to specialists in the field of cardiac anatomy. Patent information is reliable, relevant, has global novelty and is widely used to analyze the inventive activities of scientific organizations and identify trends in the global development of science and technology.

REFERENCES

1. Haas, N. A. Normal Cardiac Anatomy and Clinical Evaluation / N. A. Haas, D. J. Penny, R. H. Anderson // *Advances in Experimental Medicine and Biology*. – 2024. – Vol. 1441. – P. 87–100.

2. SPOP Is a Key Trigger of Pathological Cardiac Hypertrophy and Heart Failure / H. Wu, X. Wang, Y. Zhang [et al.] // *Circulation Research*. – 2025. – Vol. 137, № 9. – P. e177–e196.

3. Lemery, R. Cardiac Neuromodulation and Neurocardiology / R. Lemery // *Journal of Cardiovascular Electrophysiology*. – 2025. – Vol. 36, № 4. – P. 863–873.

4. Machine Learning of Cardiac Anatomy and the Risk of New-Onset Atrial Fibrillation After TAVR / M. S. Brahier, S. C. Thaden, S. Y. Park [et al.] // *JACC: Clinical Electrophysiology*. – 2024. – Vol. 10, № 8. – P. 1873–1884.

5. Left Ventricular Summit Arrhythmias: State-of-the-Art Review of Anatomy, Mapping, and Ablation Strategies / S. K. Das, J. M. Miller, T. J. Bunch [et al.] // *JACC: Clinical Electrophysiology*. – 2024. – Vol. 11, № 10. – P. 2516–2539.

6. Khakpour, H. How to Use Intracardiac Echocardiography to Recognize Normal Cardiac Anatomy / H. Khakpour, K. Shivkumar, S. J. Park // *Cardiac Electrophysiology Clinics*. – 2021. – Vol. 13, № 2. – P. 273–283.

MYELOPATHY CAUSED BY SPINAL INTRAMEDULLARY SARCOIDOSIS IN A YOUNG MAN: CASE REPORT

S.Saman Waruna Shantha, Colvin Ananda Samarasinghe, Saptha Suriarachchi

Grodno State Medical University

Grodno, Belarus

Introduction. Neurosarcoidosis is a manifestation of sarcoidosis in the nervous system. Sarcoidosis is a chronic inflammatory disorder that generally occurs in adults between 20 and 40 years of age and primarily affects the lungs, but can also impact almost every other organ. Neurosarcoidosis occurs in about 14% of cases of systemic sarcoidosis [1, c. 450]. Involvement of the spinal cord in sarcoidosis is less than 1% [5, c. 179]. Patients with intramedullary sarcoidosis present with symptoms and signs

of myelopathy. Diagnosis of intramedullary sarcoidosis is challenging due to its rarity. Positive histopathological findings and exclusion of other inflammatory granulomatous lesions are required to establish the proper diagnosis [4, c. 2].

Purpose. To present a clinical case of intramedullary sarcoidosis of the cervical spinal cord in a young man, to analyze diagnostic challenges, and to discuss treatment approaches.

Case Description. A 37-year-old known diabetic farmer was admitted with neck pain, left upper and lower limb weakness and numbness, urinary hesitancy, constipation, and impotence. The illness began two and a half months prior with neck pain radiating to the left shoulder and upper limb, followed by weakness and numbness in the left limbs.

Physical examination revealed left upper and lower limb weakness (3/5 on MRC scale), brisk reflexes in all four limbs, positive Romberg test, impaired fine touch on the left side of the body, and Babinski response on the left side. Anatomical localization of the lesion was the left posterior lateral white column of the cervical spinal cord.

MRI of the cervical spine (T1, T2, and T1 with contrast) was performed. T2-weighted MRI demonstrated a diffusely hyperintense and swollen spinal cord, consistent with edema (figure 1).

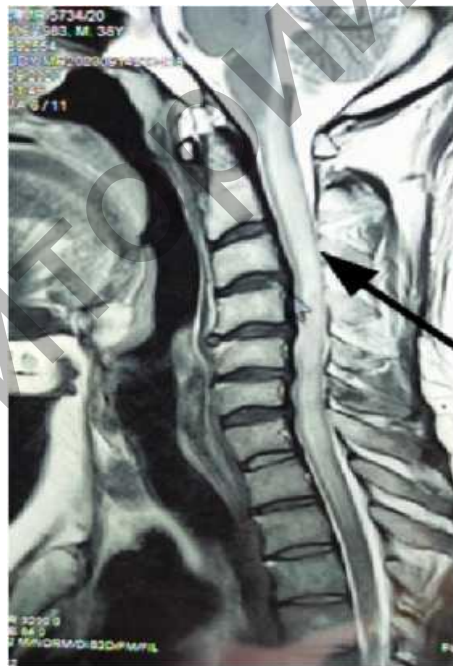

Figure 1 – T2-weighted, sagittal MRI of the cervical spine shows hyperintense spinal cord due to edema (black arrow)

T1 contrast-enhanced sequence showed a patchy enhancing lesion from C3 to C5 levels (figures 2 and 3). Differential diagnosis included multiple sclerosis (MS), tumor (ependymoma, astrocytoma), inflammatory lesions (tuberculosis, neurosarcoidosis). MRI brain with contrast ruled out MS.

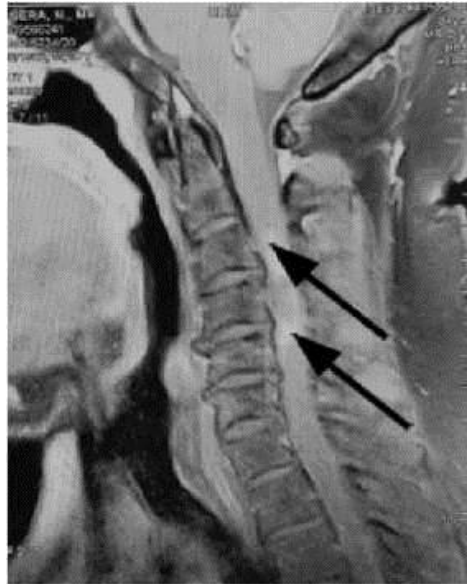

Figure 2 – Sagittal, T1-weighted with contrast MRI of the cervical spine shows enhancing lesions (black arrows)

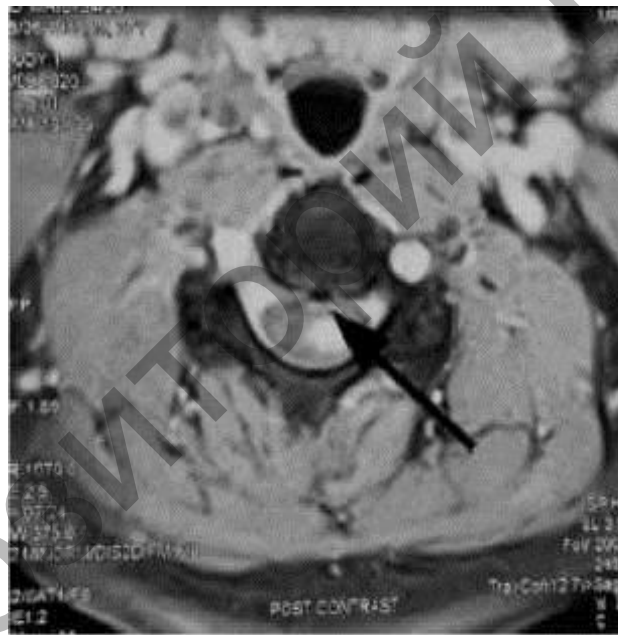

Figure 3 – Axial, T1-weighted with contrast MRI of the cervical spine at C4–C5 level shows enhancing lesion in the left posterior lateral region (black arrow)

HRCT of the chest showed multiple enlarged lymph nodes in the mediastinum, paratracheal region, and right hilum (figure 4). Abdominal ultrasound was normal. Cervical laminectomy from C3 to C5 was performed for biopsy. Intraoperatively, a swollen spinal cord with a superficial lesion on the left posterior region was visualized. Biopsy was taken, and the dura was closed using a fascial graft for decompression.

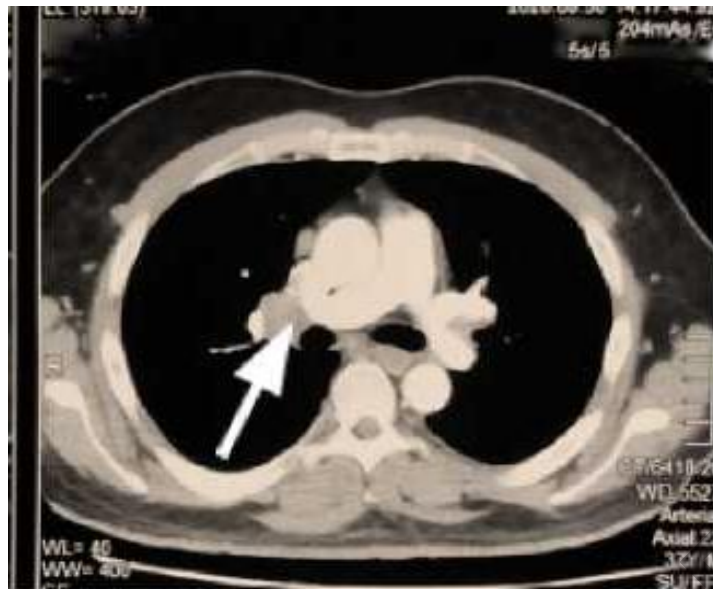


Figure 4 – Axial section of HRCT of the chest shows enlarged lymph node in the right lung hilum (white arrow)

Histopathological examination revealed noncaseating epithelioid cell granuloma compatible with sarcoidosis. Tuberculosis was excluded based on low ESR (7.0 mm), negative Mantoux test, and negative chest X-ray. Serum ACE was normal.

Considering MRI findings, enlarged mediastinal lymph nodes, histopathological report, and exclusion of other pathologies, a definitive diagnosis of intramedullary sarcoidosis was established according to Zajicek criteria [4, c. 3].

The patient was started on oral prednisolone 30 mg daily with vigorous physiotherapy. He improved in muscle power and sensory impairment and was discharged on the 7th postoperative day.

Discussion. Sarcoidosis is a granulomatous disease that is usually systemic. At autopsy, about 14% of patients with sarcoidosis have CNS involvement, but only 3% have CNS findings without systemic manifestations [1, c. 451]. Neurosarcoidosis primarily involves the leptomeninges; however, parenchymal invasion often occurs. Documented spinal cord involvement in sarcoidosis is rare (0.3-0.4% of all cases) [5, c. 180].

MRI is the gold standard for investigating myelopathy. T2-weighted images show hyperintensity due to edema; T1 with gadolinium shows patchy enhancing lesions [2, c. 587]. However, intramedullary sarcoidosis is difficult to diagnose and must be differentiated from tumors, MS, NMO, tuberculosis, and myelitis.

Typical sarcoid lesions are «naked» noncaseating granulomas with sparse lymphocytic infiltrate at the margins. According to the modified Zajicek diagnostic criteria, the diagnosis of neurosarcoidosis can be definitive or probable [4, c. 2].

Corticosteroids (prednisolone) are the primary treatment. Other options include immunosuppressants, hydroxychloroquine, and infliximab. Physical therapy and rehabilitation are important for managing myelopathy due to spinal sarcoidosis [3, c. 2228].

Conclusion. Spinal intramedullary sarcoidosis is rare and diagnosis is challenging. An enhancing lesion on spinal MRI should be vigorously investigated for sarcoidosis. Histopathology is essential for correct diagnosis. Other causes of myelopathy should be excluded, and patients should be simultaneously screened for systemic sarcoidosis.

REFERENCES

1. Greenberg, M. S. Handbook of Neurosurgery / M. S. Greenberg, N. Arredondo. – 6th ed. – New York : Thieme, 2006. – 1200 p.
2. Kumar, N. Spinal neurosarcoidosis mimicking an idiopathic inflammatory demyelinating syndrome / N. Kumar, E. M. Frohman // Archives of Neurology. – 2004. – Vol. 61, № 4. – P. 586–589.
3. Ibitoye, R. T. Neurosarcoidosis: a clinical approach to diagnosis and management / R. T. Ibitoye, A. Wilkins, N. J. Scolding // Journal of Neurology. – 2017. – Vol. 264, № 11. – P. 2223–2233.
4. Owen, C. I. Application of the modified Zajicek criteria to diagnose probable spinal cord neurosarcoidosis / C. I. Owen, F. Jabeen, A. Bhattacharee [et al.] // BMJ Case Reports. – 2018. – Vol. 6, № 7. – P. 1718-1722.
5. Bhagavati, S. Intramedullary cervical spinal cord sarcoidosis / S. Bhagavati, J. Choi // Spinal Cord. – 2009. – Vol. 47, № 2. – P. 179–181.

ВОЗМОЖНОСТИ ПРИМЕНЕНИЯ УЛЬТРАЗВУКОВОГО ИССЛЕДОВАНИЯ В ИЗУЧЕНИИ МОРФОЛОГИЧЕСКИХ ОСОБЕННОСТЕЙ СЕДАЛИЩНОГО НЕРВА

Анисова Н.С., Бовтюк Н.Я.

*Белорусский государственный медицинский университет
Минск, Беларусь*

Введение. Визуализация периферических нервов имеет важное теоретическое и практическое значение в современной анатомии и клинической медицине. Седалищный нерв является самым крупным периферическим нервом в организме человека и одним из наиболее часто повреждаемых нервов нижней конечности, в том числе и при проведении внутримышечных инъекций. Анатомические особенности седалищного нерва могут приводить к развитию синдрома грушевидной мышцы, седалищной кокцигодии и другой неврологической патологии [1, с. 2]. Такие методы визуализации как рентгенография и компьютерная томография малоинформативны для оценки состояния нервных структур, а магнитно-резонансная томография, хотя и является высокоточным методом, отличается высокой стоимостью, трудоемкостью и ограниченной доступностью [1, с. 4; 2, с. 74]. В связи с этим ультразвуковое исследование представляет собой перспективный метод изучения анатомии седалищного нерва. УЗИ позволяет в режиме реального времени визуализировать нерв на всём его протяжении, оценить его структуру, толщину, площадь поперечного сечения, контуры, экзогенность, а также точно

определить уровень его бифуркации. Данный метод является неинвазивным, доступным и безопасным, что даёт возможность его широкого применения не только для изучения анатомических особенностей, но и для диагностики различных заболеваний периферической нервной системы [3, с. 88].

Цель. Оценить возможности ультразвукового исследования для изучения морфологических особенностей седалищного нерва.

Методы исследования. В исследовании приняли участие 36 человек женского пола в возрасте от 20 до 23 лет, не имевших жалоб, связанных с патологией нервов нижних конечностей. Ультразвуковые исследования проводились на аппарате Mindray DC-70 (Китай) с использованием линейного датчика 5-12 МГц и встроенной программы «Нервы». При значительной выраженности подкожно-жировой клетчатки или мышечного слоя использовался конвексный датчик с частотой 2-5 МГц.

Пациент располагался на животе с разогнутыми ногами. Область сканирования охватывала пространство от ягодичной складки до нижнего края подколенной ямки. Ультразвуковой датчик устанавливали перпендикулярно и параллельно длиннику нерва. Оценивали геометрическую форму нерва, эхогенность и структуру, измеряли переднезадний размер (толщину), а также площадь поперечного сечения посредством ручной трассировки.

Данные были систематизированы в таблице Microsoft Excel и проанализированы с использованием методов описательной статистики. Различия считались достоверными при $p \leq 0,05$.

Результаты и их обсуждение. Вначале выполнялось поперечное ультразвуковое сканирование седалищного нерва в проекции нижнего края большой ягодичной мышцы. Оценивалась эхоструктура, форма нерва, измерялась площадь поперечного сечения (рисунок 1).

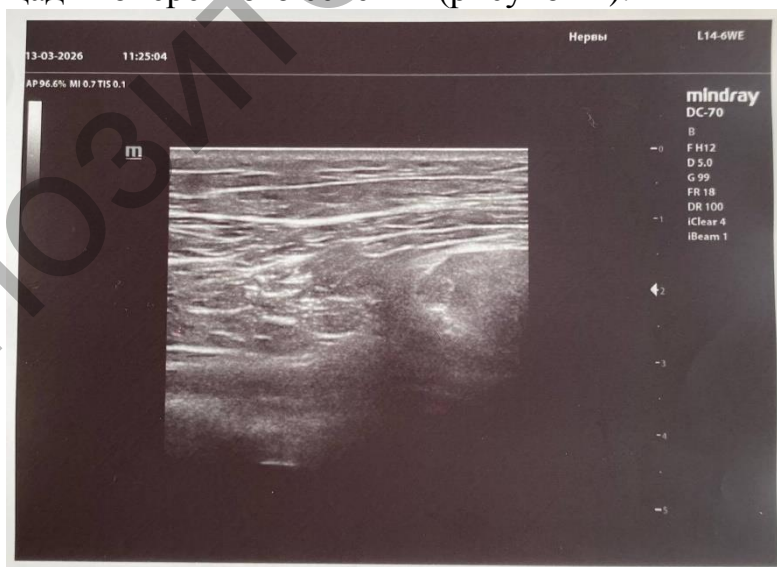


Рисунок 1 – Эхограмма седалищного нерва на уровне ягодичной складки.
Поперечная плоскость сканирования

Далее проводилось продольное сканирование нерва на этих же уровнях для оценки равномерности и непрерывности волокон нерва, измерения

толщины. Затем аналогичные измерения нерва проводились в области нижней трети бедра.

В зоне ягодичной складки овальная форма нерва обнаружена в 98 % наблюдений, округлая – в 2 %. В нижней трети бедра овальная форма отмечена в 87 % случаев, округлая – в 13 %.

При анализе эхоструктуры нерва в 89,5% случаев наблюдалась мелкозернистая структура с чередованием гипоэхогенных фокусов с гиперэхогенной оболочкой. Однако в 10,5% случаев эхоструктура была крупнозернистой. Контур нерва расценивались как ровные и четкие в 96,0 % случаев, нечеткие границы наблюдались в 4,0 %.

При поперечном ультразвуковом сканировании проводилось измерение площади поперечного сечения нерва. Площадь поперечного сечения на уровне ягодичной складки составила 0,34 [0,23-0,45] см², на уровне нижней трети бедра 0,25 [0,21-0,39] см².

Полученные данные свидетельствуют о том, что площадь поперечного сечения седалищного нерва в проксимальном отделе достоверно больше (0,34 см²), чем в дистальном отделе (0,25 см²). Это соответствует анатомическому строению нерва, который постепенно истончается по мере приближения к месту бифуркации [4, с. 65; 5, с. 78].

При проведении продольного сканирования оценивались контуры нерва, эхоструктура нерва, измерялась толщина нерва.

В ходе продольного сканирования (рисунок 2) во всех наблюдениях визуализировался гиперэхогенный тяж с ровными контурами и характерной линейной исчерченностью.

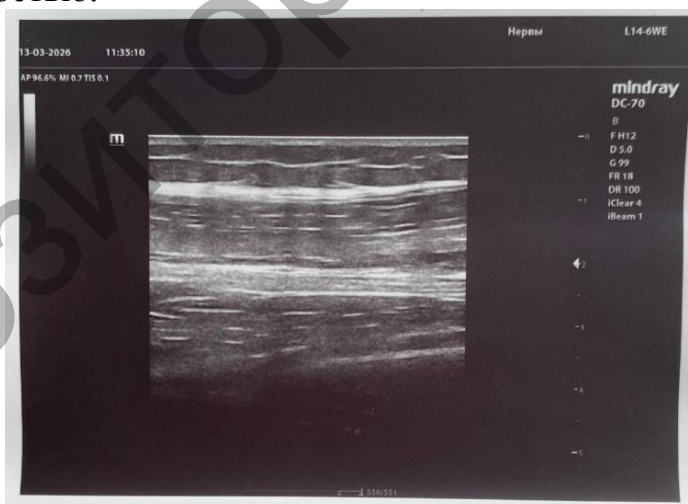


Рисунок 2 – Эхограмма седалищного нерва. Продольное сканирование

В данной точке проводилось измерение переднезаднего размера нерва (толщина). Толщина седалищного нерва также достоверно уменьшалась от проксимального отдела к дистальному. На уровне нижнего края большой ягодичной мышцы толщина седалищного нерва составила 5,5 [4,2- 6,1] мм, в нижней трети бедра 4,75 [4,5- 5,9] мм.

Так же определялся уровень разделения седалищного нерва на большеберцовую и малоберцовую ветви. Для этого использовали продольную

плоскость сканирования на участке от ягодичной складки до нижнего угла подколенной ямки. У 10,4% пациентов бифуркация располагалась в нижней трети задней поверхности бедра. У 75,1% – в верхнем углу подколенной ямки. У 14,5% – в середине подколенной ямки. Таким образом, наиболее частым вариантом (75,1 %) было деление седалищного нерва в верхней части подколенной ямки, что соответствует данным литературы [4, с. 65; 5, с. 78].

Выводы. Результаты исследования подтверждают высокую информативность ультразвукового метода при изучении анатомических особенностей седалищного нерва. Специфическая эхографическая картина обеспечивает надежную дифференцировку нерва от прилежащих мышечных и сосудистых структур. Метод позволяет проследить ход нерва на всем протяжении, дать характеристику его морфологическим (форма, экзогенность, контур) и количественным (площадь поперечного сечения, толщина) признакам.

Полученные результаты могут рассматриваться как референсные значения для здоровой популяции молодых женщин. Установленное постепенное уменьшение размеров нерва от проксимального отдела к дистальному соответствует анатомическим закономерностям. Преобладающим вариантом бифуркации нерва отмечено в верхнем углу подколенной ямки (75,1%).

Таким образом ультразвуковое исследование может быть использовано как основной визуализирующий метод изучения вариантной анатомии седалищного нерва благодаря доступности, безопасности, неинвазивности и высокой информативности. Так же важным практическим аспектом является возможность точного определения уровня бифуркации седалищного нерва, что имеет значение как для изучения вариантной анатомии, так и для клинической практики (проведение анестезии, диагностика нейропатий).

ЛИТЕРАТУРА

1. Koh, E. Case report and review of the potential role of the Type A piriformis muscle in dynamic sciatic nerve entrapment variant of piriformis syndrome / E. Koh, D. Webster, J. Boyle // *Surgical and Radiologic Anatomy*. – 2020. – Vol. 42, № 3. – P. 1–12.

2. Информативность УЗИ в диагностике интраневральной периневриомы / Д. С. Дружинин, Е. С. Дружинина, М. Л. Новиков [и др.] // *Вопросы нейрохирургии им. Н. Н. Бурденко*. – 2020. – Т. 84, № 5. – С. 72–80.

3. Тухбатуллин, М. Г. Лучевая диагностика нейропатий при синдроме грушевидной мышцы / М. Г. Тухбатуллин, Г. М. Ахмедова, Б. М. Шарфутдинов // *Практическая медицина*. – 2013. – № 1 (66). – С. 85–91.

4. Розин, Ю. Э. Возможности использования ультразвукового исследования в оценке количественных показателей периферических нервов нижних конечностей у детей / Ю. Э. Розин // *Вопросы нейрохирургии*. – 2025. – № 1. – С. 62–69.

5. Салтыкова, В. Г. Методика ультразвукового исследования и нормальная эхографическая картина седалищного нерва / В. Г. Салтыкова // *Ультразвуковая и функциональная диагностика*. – 2009. – № 6. – С. 75–81.

АНАТОМО-ТОПОГРАФИЧЕСКИЕ ОСОБЕННОСТИ ДВЕНАДАТИПЕРСТНОЙ КИШКИ И ЕЕ СОСУДОВ ПРИ МАЛЬРОТАЦИИ

Астапенко К.П.¹, Шавель Ж.А.², Марченко Р.П.²

¹Гродненская университетская клиника

²Гродненский государственный медицинский университет
Гродно, Беларусь

Введение. Кишечник человека в эмбриональном развитии проходит определенные стадии ротации, которые приводят к фиксации отделов кишки в типичных местах. Под влиянием тератогенных факторов во время развития кишечника может произойти мальротация – аномалия положения тонкой и толстой кишки из-за незавершенного или нетипичного поворота эмбриональной пуповинной петли [1, с. 12]. Среди мальротаций, в зависимости от положения связки Трейца справа или слева от срединной линии, можно выделить две разновидности: типичные и атипичные мальротации соответственно [5, с. 79]. Как правило, мальротация кишечника у взрослых определяется случайно из-за ее бессимптомного или неспецифического течения.

Закладка двенадцатиперстной кишки происходит в конце 4-й недели эмбриогенеза, в 5-6 нед. она имеет форму короткой дуги, выпуклой вперед и вправо без разделения на части. В 9-10 недель внутриутробного развития двенадцатиперстная кишка принимает кольцевидную форму и располагается фронтально в связи с относительным уменьшением размеров печени, а с пятого месяца внутриутробного развития кишка имеет уже подковообразную форму [2, с. 150].

Чаще всего, мальротация кишечника у человека выявляется случайно из-за ее бессимптомного или неспецифического течения. Однако, мальротация может служить причиной возникновения нарушения проходимости кишечника [3, с. 7; 5, с. 80]. Имея отличия в клинко-рентгенологических проявлениях, мальротации кишечника требуют дифференцированного лечения, при котором важное значение имеют анатомо-топографические особенности сосудов, кровоснабжающих кишечник [4, с. 75].

Цель. Изучить и проанализировать клинический случай аномального расположения двенадцатиперстной кишки, анатомо-топографические особенности ветвей верхней брыжеечной артерии при мальротации двенадцатиперстной кишки.

Материал и методы. История болезни мужчины 40 лет, которому была произведена мультиспиральная компьютерная томография органов брюшной полости в 2023 году в УЗ «Гродненская университетская клиника».

Результаты и их обсуждение. После анализа истории болезни, установлено, что при поступлении пациент предъявлял жалобы на сильные боли в области живота, вздутие, чередование запоров и поносов, снижение массы тела. После проведения компьютерной томографии органов брюшной

полости и ангиографии сосудов брюшной полости было установлено, что луковица двенадцатиперстной кишки расширена до 38x43 мм и расположена типично справа на уровне тела двенадцатого грудного позвонка. Затем, кишка поворачивает под прямым углом и переходит в нисходящую часть, направляясь вертикально вниз до нижнего края первого поясничного позвонка справа от головки панкреас. Совершая второй поворот, двенадцатиперстная кишка продолжается в горизонтальную часть, которая находится между первым и вторым поясничными позвонками. Горизонтальная часть располагается типично на протяжении 45 мм, затем, не достигая передней срединной линии, закручивается спиралевидно вокруг поджелудочно-двенадцатиперстной артерии на уровне верхней трети тела второго поясничного позвонка. Далее кишка спускается вниз, располагается вертикально на уровне правой среднеключичной линии и переходит в тощую кишку на уровне четвертого поясничного позвонка в правой подвздошной области.

После изучения анатомо-топографических особенностей верхней брыжеечной артерии и вены при данной мальротации двенадцатиперстной кишки установлено, что верхняя брыжеечная артерия отходит от аорты типично, а поджелудочно-двенадцатиперстная артерия смещена вправо. От верхней брыжеечной артерии на уровне тела одиннадцатого грудного позвонка отходит тощекишечная артерия и направляется вниз справа от срединной линии. На уровне средней трети тела первого поясничного позвонка она поворачивает влево до срединной линии и возвращается кверху. Затем, на уровне между диска между двенадцатым грудным и первым поясничными позвонками, тощекишечная артерия идет вниз и под углом 156° поворачивает вправо, а на уровне диска между первым и вторым поясничными позвонками идет горизонтально влево, повторяя ход верхней брыжеечной вены. На уровне нижней замыкательной пластинки второго поясничного позвонка она идет горизонтально влево до срединной линии. После этого тощекишечная артерия направляется спиралевидно вниз, огибая проксимальные отделы верхней брыжеечной вены, вдоль ее заднего, правого и переднего контуров и распадается на более мелкие ветви.

Выводы. Выявленная анатомо-топографическая особенность ветвей верхней брыжеечной артерии при мальротации двенадцатиперстной кишки, может приводить к расстройствам мезентериального кровообращения и являться одной из причин ишемических нарушений кишечника, которые проявлялись симптомами «острого живота» у исследуемого пациента.

ЛИТЕРАТУРА

1. Хирургия пороков развития средней кишки у новорожденных : автореф. дис. ... д-ра мед. наук : 14.00.35 / Дорошевский Юрий Леонидович ; Ленингр. педиатр. мед. ин-т. – Л., 1984. – 58 с.
2. Журило, И. П. Рецидивирующий заворот на почве обратного вращения кишечника у ребенка 6 лет / И. П. Журило, В. К. Литотовка, К. В. Латышов // Український журнал хірургії. – 2010. – № 1. – С. 149–152.
3. Мейланова, Ф. В. Кишечная непроходимость при пороках ротации и фиксации кишечника у новорожденных : автореф. дис. ... канд. мед. наук :

14.00.35 / Мейланова Фатима Вофаевна ; Санкт-Петербургская гос. педиатр. мед. акад. – СПб., 2000. – 18 с.

4. Эргашев, Н. Ш. Особенности клиники и диагностики мальротации и аномалий фиксации кишечника у детей / Н. Ш. Эргашев, Ж. Б. Саттаров // Вестник хирургии. – 2014. – № 1. – С. 73–77.

5. Morris, G. Small Bowel Congenital Anomalies: a Review and Update / G. Morris, A. Kennedy Jr, W. Cochran // Current Gastroenterology Reports. – 2016. – Vol. 18, № 4. – P. 78–94.

ВАРИАНТНАЯ АНАТОМИЯ ЧРЕВНОГО СТВОЛА: СОПОСТАВЛЕНИЕ РЕЗУЛЬТАТОВ СОБСТВЕННЫХ ИССЛЕДОВАНИЙ И ДАННЫХ МИРОВОЙ ЛИТЕРАТУРЫ

Белоус П.В., Сидорович С.А.

*Гродненский государственный медицинский университет
Гродно, Беларусь*

Введение. Чревный ствол (ЧС) – основная висцеральная ветвь брюшной аорты, кровоснабжающая печень, желудок, селезенку и часть поджелудочной железы. Классическим вариантом считается его деление на три ветви: левую желудочную артерию, селезеночную артерию и общую печеночную артерию. Однако, по данным многочисленных исследований, варианты строения ЧС встречаются с частотой от 10 до 45%, что необходимо учитывать в хирургии, трансплантологии и интервенционной радиологии [1, с. 34; 5, с. 4].

Развитие малоинвазивных технологий и эндоваскулярных вмешательств требует детального знания индивидуальных особенностей архитектоники чревного ствола. Повреждение aberrантных артерий при резекциях желудка, панкреатодуоденальных резекциях или трансплантации печени может приводить к ишемическим осложнениям, некрозу паренхимы и летальным исходам [3, с. 188; 7, с. 355]. Данные о частоте различных вариантов существенно варьируют в зависимости от популяции и метода исследования, что обуславливает необходимость дальнейшего накопления фактического материала.

Цель. изучить вариантную анатомию ветвления чревного ствола и сопоставить полученные результаты с литературными данными.

Результаты и обсуждение.

Проведен анализ 278 наблюдений (макропрепарирование, МСКТ-ангиография, рентгенография). Классический вариант – разделение ЧС на левую желудочную, селезеночную и общую печеночную артерии – выявлен в 96,8% случаев.

В остальных наблюдениях зарегистрированы отклонения. В 5 случаях (1,8%) общая печеночная артерия отходила непосредственно от аорты. В 4 наблюдениях (1,4%) источником общей печеночной артерии являлась верхняя брыжеечная артерия, при этом чревный ствол был представлен двумя

ветвями (левой желудочной и селезеночной артериями). В одном случае (0,4%) выявлено отхождение верхней брыжеечной артерии от чревного ствола (целиакомезентериальный ствол).

Полученные данные сопоставлены с результатами других исследователей. В систематическом обзоре G.Triantafyllou et al. (2025) объединенная распространенность типичной трифуркации ЧС составила 83,39% [5, с. 6]. Различие с нашими данными (96,8%) может объясняться методологическими особенностями: в настоящем исследовании учитывались только случаи с участием ЧС в кровоснабжении печени, тогда как в мета-анализе рассматривались все типы ветвления.

И.В.Гайворонский с соавт. (2020) на материале 2300 компьютерных томограмм установили частоту типичного варианта у мужчин 35%, у женщин – 41,2% [1, с. 36]. Авторы указывают на зависимость вариантов ветвления от пола и типа телосложения. В нашем исследовании подобной закономерности не прослеживалось, что может быть связано с меньшим объемом выборки.

С.П.Павлов с соавт. (2023) при анализе 700 МСКТ-ангиограмм выявили I тип по Michels в 77,9% наблюдений, по классификации Uflacker типичная анатомия ЧС встретилась в 90,3% случаев [6, с. 64]. Отмечено наличие добавочных артерий: отхождение от ЧС левой нижней диафрагмальной артерии (91,7% среди наблюдений с добавочными сосудами) и правой печеночной артерии (2,1%).

В исследовании S.Y.Song et al. (2010), включавшем 5002 пациента, классическая трифуркация ЧС наблюдалась в 89,3% случаев [8, с. 280]. Общая печеночная артерия отходила от ЧС в 92,1% наблюдений, что сопоставимо с нашими данными.

I.V.Gaivoronskiy et al. (2018) на материале 292 наблюдений (коррозионные препараты, прижизненные ангиографии) выявили типичную трифуркацию ЧС в 83% случаев, бифуркацию – в 14,7%, квадрифуркацию – в 1,3%, пентафуркацию – в 0,3%, отсутствие ствола – в 0,3% [9, с. 29]. Авторы отмечают вариабельность морфометрических показателей ЧС и его ветвей, что согласуется с нашими наблюдениями.

Исследование египетской популяции (389 ангиограмм) показало стандартную анатомию ЧС и верхней брыжеечной артерии в 73,52% случаев, у 26,47% пациентов выявлены сосудистые варианты [4, с. 358]. Квадрифуркация ЧС отмечена в 0,51% наблюдений, отсутствие ЧС – также в 0,51% случаев.

В румынской популяции (4192 пациента) нормальная анатомия печеночных артерий (I тип по Michels) выявлена в 80,91% случаев [7, с. 356]. Варианты печеночных артерий обнаружены в 19,08% наблюдений, при этом 4,05% не укладывались в классификацию Michels.

M.De Santis et al. (2000) при анализе 150 ангиограмм у онкологических пациентов обнаружили типичную анатомию в 52% случаев [2, с. 147]. Авторы связывают это с влиянием неоваскуляризации опухолей. В настоящем исследовании пациенты с онкопатологией исключались, что может объяснять более высокую частоту классического варианта.

Выводы.

1. Классический вариант ветвления чревного ствола (левая желудочная, селезеночная и общая печеночная артерии) наблюдается в 96,8% случаев при анализе материала, включающего варианты с участием ЧС в кровоснабжении печени. Отклонения представлены отхождением общей печеночной артерии от аорты (1,8%) и от верхней брыжеечной артерии (1,4%).

2. Частота типичной анатомии ЧС в различных популяциях варьирует от 35 до 90%, что обусловлено генетическими особенностями и методологическими различиями исследований. Наиболее высокая частота классического варианта (до 90%) отмечается в азиатских популяциях, что подтверждает необходимость региональных анатомических исследований.

3. Редкие варианты (отсутствие чревного ствола, квадрифуркация, целиакомезентериальный ствол) встречаются в 0,3–1,3% наблюдений, но имеют клиническое значение при планировании хирургических вмешательств на органах верхнего этажа брюшной полости.

4. Мультиспиральная компьютерная томография с ангиографией является наиболее информативным методом предоперационной диагностики вариантной анатомии ЧС, позволяя выявить редкие варианты и предотвратить ятрогенные повреждения во время оперативных вмешательств.

ЛИТЕРАТУРА

1. Вариантная анатомия чревного ствола и его ветвей у взрослых мужчин и женщин с различной формой телосложения / И. В. Гайворонский, П. М. Быков, М. Г. Гайворонская [и др.] // Морфологические ведомости. – 2020. – Т. 28, № 2. – С. 32–40.

2. Hepatic arterial vascular anatomy and its variants / M. De Santis, P. Ariosi, A. Calo [et al.] // La Radiologia Medica. – 2000. – Vol. 100, № 3. – P. 145–151.

3. Hepatic artery variations in a sample of Pakistani population / F. Hanif, M. T. Sajid, M. A. Khan [et al.] // Journal of the College of Physicians and Surgeons Pakistan. – 2020. – Vol. 30, № 2. – P. 187–191.

4. El-Sayed, A. A. Prevalence of anatomical variants in the branches of celiac and superior mesenteric arteries among Egyptians / A. A. El-Sayed, M. A. El-Shafei, H. M. El-Sayed // Anatomy & Cell Biology. – 2024. – Vol. 57, № 3. – P. 353–362.

5. Prevalence of coeliac trunk variants: A systematic review with meta-analysis / G. Triantafyllou, P. Tsikaras, A. Noussios [et al.] // Annals of Anatomy. – 2025. – Vol. 259. – P. 152385.

6. Вариантная анатомия и морфометрическая характеристика чревного ствола и его ветвей по данным мультиспиральной компьютерной томографии / С. П. Павлов, С. Е. Байбаков, Е. И. Зяблова [и др.] // Журнал анатомии и гистопатологии. – 2023. – Т. 12, № 4. – С. 62–67.

7. Hepatic arterial variations detected at multidetector computer tomography angiography in the Romanian population / L. A. Bolinteanu Ghenciu, S. L. Bolinteanu, R. Iacob [et al.] // Folia Morphologica. – 2024. – Vol. 83, № 2. – P. 354–359.

8. Celiac axis and common hepatic artery variations in 5002 patients: systematic analysis with spiral CT and DSA / S. Y. Song, J. W. Chung, Y. H. Yin [et al.] // Radiology. – 2010. – Vol. 255, № 1. – P. 278–288.

9. Gaivoronskiy, I. V. Variant anatomy of the celiac trunk, its main and aberrant branches / I. V. Gaivoronskiy, B. N. Kotiv, N. A. Kovalenko [et al.] // Morphology. – 2018. – Vol. 154, № 4. – P. 27–33.

ДЕФОРМАЦИИ ЖЕЛЧНОГО ПУЗЫРЯ У ЖЕНЩИН РЕПРОДУКТИВНОГО ВОЗРАСТА С ЖЕЛЧНОКАМЕННОЙ БОЛЕЗНЬЮ ПО ДАННЫМ УЛЬТРАЗВУКОВОЙ ДИАГНОСТИКИ

Бовтюк Н.Я.¹, Анисова Н.С.¹, Желенговская М.Н.¹, Матюк Ю.С.²

¹*Белорусский государственный медицинский университет*

²*3-я городская клиническая больница имени Е.В. Клумова*

Минск, Беларусь

Введение. Деформация желчного пузыря (ЖП), в частности его перегиб (код К82.8 по МКБ-10), представляет собой аномалию формы органа, характеризующуюся стойким изменением анатомической конфигурации. Патология может иметь врожденный или приобретенный характер, а клиническая картина варьирует от бессимптомного течения до манифестных форм, ассоциированных с дисфункцией билиарного тракта [1, с. 73].

Распространенность перегиба ЖП в популяции составляет 3–5% и в большинстве случаев протекает латентно, диагностируется как ультразвуковая находка, случайно выявленная при ультразвуковом исследовании органов брюшной полости (УЗИ ОБП) [2, с. 47; 3, с. 88]. Деформация может локализоваться в шейке, теле или дне ЖП (4:2:1 соответственно).

Актуальность изучения аномалии обусловлена морфофункциональными изменениями при перегибе, приводящими к нарушению сократительной способности ЖП и затруднению эвакуации желчи, создавая предпосылки для холестаза – одного из ключевых факторов риска холелитиаза [4, с. 114; 5, с. 54].

Цель. Изучить частоту встречаемости деформаций ЖП у женщин репродуктивного возраста с ЖКБ по данным УЗИ, а также оценить роль в развитии данного заболевания.

Методы исследования. Проведено ретроспективное когортное одноцентровое исследование на базе УЗ «3-я городская клиническая больница имени Е.В. Клумова».

В ходе исследования применялись статистические и аналитические методы. Обработка собранных данных осуществлялась с помощью программного обеспечения Microsoft Excel 2020. Различия считались достоверными при $p \leq 0,05$.

Результаты и их обсуждение. В период с 2021 по 2025 гг. в хирургическом отделении УЗ «3-я городская клиническая больница имени

Е.В. Клумова» г. Минска на лечении по поводу ЖКБ находились 142 женщины репродуктивного возраста (от 15 до 49 лет). Исследуемые распределены по возрасту на 4 целевые группы.

Первую целевую группу составили 25 (17,6%) женщин в возрасте до 20 лет. Среди них диагноз камни желчного пузыря с острым холециститом (K80.0) был выставлен в одном случае, диагноз камни желчного пузыря с другим холециститом (K80.1) в 24 (96,0%) случаях. За изучаемый период повторное поступление отмечено у 6 (24,0%) женщин. УЗИ ОБП выполнено в 25 (100,0%) случаях, из них выявлено 9 (36,0%) случаев деформаций ЖП, все у женщин с хроническим калькулезным холециститом (ХКХ).

Вторую целевую группу составили 29 (20,4%) женщин в возрасте от 21 до 30 лет. Среди них, диагноз камни желчного пузыря с острым холециститом (K80.0) выставлен в 4 (13,8%) случаях, диагноз камни желчного пузыря с другим холециститом (K80.1) – в 24 (82,8%) случаях, диагноз камни желчного пузыря без холангита или холецистита (K80.50) – в одном случае. За изучаемый период повторное поступление отмечено у 2 (6,9%) женщин. УЗИ ОБП выполнено в 29 (100,0%) случаях, из них выявлено 5 (17,2%) случаев деформаций ЖП. С острым калькулезным холециститом (ОКХ) выявлен один случай деформации, с ХКХ – 4 (80%) случая.

Третью целевую группу составили 46 (32,4%) женщин в возрасте от 31 до 40 лет. Среди них, диагноз камни желчного пузыря с острым холециститом (K80.0) выставлен в 9 (19,6%) случаях, диагноз камни желчного пузыря с другим холециститом (K80.1) – в 36 (78,3%) случаях, диагноз камни желчного пузыря без холангита или холецистита (K80.50) – в одном случае. За изучаемый период повторное поступление отмечено у 2 (4,3%) женщин. УЗИ ОБП выполнено в 46 (100,0%) случаях, из них выявлено 4 (8,7%) случая деформаций ЖП, все у женщин с ХКХ.

Четвертую целевую группу составили 42 (29,6%) женщины в возрасте от 41 до 49 лет. Среди них, диагноз камни желчного пузыря с острым холециститом (K80.0) выставлен в 9 (21,4%) случаях, диагноз камни желчного пузыря с другим холециститом (K80.1) – в 33 (78,6%) случаях. За изучаемый период повторное поступление отмечено у 3 (7,1%) женщин. УЗИ ОБП выполнено в 42 (100,0%) случаях, из них выявлено 9 (21,4%) случаев деформаций ЖП, все у женщин с ХКХ.

Выводы.

1. По данным проведенного исследования частота деформаций желчного пузыря у женщин репродуктивного возраста с ЖКБ составила от 8,7 % до 36,0%, что значительно превышает показатели общей популяции (3-5%), указывая на возможную роль деформаций в патогенезе холелитиаза.

2. У женщин репродуктивного возраста с ЖКБ деформации ЖП наиболее часто встречаются в возрастных группах до 20 лет и 41–49 лет. В абсолютном большинстве случаев деформации ассоциированы с хроническим калькулезным холециститом.

3. Диагностика деформаций желчного пузыря у женщин репродуктивного возраста может рассматриваться как фактор повышенного риска развития ЖКБ,

что указывает на необходимость целенаправленной ультразвуковой оценки анатомической конфигурации ЖП, особенно у пациенток из первой и четвертой целевой группы с повторными обращениями и длительным течением ХКХ, с целью своевременного решения вопроса о хирургическом лечении.

ЛИТЕРАТУРА

1. Ильченко, А. А. Клиническое значение аномалий формы желчного пузыря у пациентов с билиарной патологией / А. А. Ильченко, Ю. Н. Орлова, Е. В. Быстровская // Экспериментальная и клиническая гастроэнтерология. – 2021. – № 6 (190). – С. 72–77.

2. Структурно-функциональное состояние желчного пузыря у женщин с желчнокаменной болезнью и метаболическими нарушениями / А. В. Борсуков, О. В. Крючкова, А. В. Амосов, Т. С. Белозерова // Клиническая и экспериментальная гастроэнтерология. – 2023. – № 1. – С. 45–51.

3. Ультразвуковая оценка сократительной функции желчного пузыря в норме и при патологии (методические аспекты) / В. В. Митьков, Ю. А. Брюховецкий, М. Д. Митькова [и др.] // Ультразвуковая и функциональная диагностика. – 2022. – № 3. – С. 86–95.

4. Желчнокаменная болезнь у женщин: возрастные аспекты и метаболические факторы риска / Л. Б. Лазебник, Е. В. Голованова, О. Н. Ткачева [и др.] // Терапия. – 2022. – Т. 8, № 3. – С. 112–119.

5. Особенности течения желчнокаменной болезни у женщин в зависимости от возраста и гормонального статуса / М. А. Осадчук, А. М. Осадчук, Т. В. Кветная [и др.] // Российский журнал гастроэнтерологии, гепатологии, колопроктологии. – 2021. – Т. 31, № 4. – С. 52–59.

УЛЬТРАЗВУКОВАЯ ОЦЕНКА АНАТОМИЧЕСКИХ ОСОБЕННОСТЕЙ ПОЧЕК У ПАЦИЕНТОВ РАЗЛИЧНЫХ ВОЗРАСТНЫХ ГРУПП

Богдель А.В.

*Гродненский государственный медицинский университет
Гродно, Беларусь*

Введение. Ультразвуковое исследование (УЗИ) в настоящее время занимает одно из ведущих мест среди методов визуализации органов мочевыделительной системы. Это обусловлено его высокой информативностью, безопасностью и возможностью многократного применения без вреда для пациента. В клинической практике УЗИ используется как метод первичной диагностики, скрининга и динамического наблюдения.

Особое значение УЗИ имеет при оценке анатомических параметров почек. Метод позволяет определить размеры органа, толщину и структуру паренхимы, эхогенность тканей, а также особенности положения почек. Все эти показатели имеют чёткие физиологические нормы, что делает возможным раннее выявление отклонений.

В норме длина почки у взрослого человека составляет 100–120 мм, ширина – 50–60 мм, толщина – 40–50 мм. Толщина паренхимы варьирует в пределах 15–25 мм. Эхогенность почечной ткани обычно ниже или сопоставима с эхогенностью печени. Почки располагаются в забрюшинном пространстве: правая – на уровне Th12–L3, левая – на уровне Th11–L2 [1, с. 112; 2, с. 45; 3, с. 876].

Следует учитывать, что анатомические параметры почек могут изменяться в зависимости от возраста, пола и индивидуальных особенностей пациента. Поэтому комплексная оценка всех ультразвуковых показателей является важным этапом диагностики.

Цель. Оценка ультразвуковых характеристик почек у пациентов различных возрастных групп с определением частоты отклонений от нормы.

Материал и методы. В исследование было включено 50 пациентов в возрасте от 18 до 65 лет. Среди них:

- 31 мужчина (62%)
- 19 женщин (38%)

Пациенты были распределены по возрастным группам, что позволило учитывать влияние возрастных изменений на анатомические параметры почек.

Ультразвуковое исследование проводилось на аппарате экспертного класса Mindray DC-80 с использованием конвексного датчика частотой 3–5 МГц. Исследование выполнялось в стандартных условиях: в положении лёжа на спине, на боку, а при необходимости – стоя.

Сканирование проводилось в продольной и поперечной проекциях. Оценивались следующие параметры: длина, ширина и толщина почек, толщина паренхимы, эхогенность, а также положение органа.

Полученные данные обрабатывались с использованием методов описательной статистики с расчётом относительных (в %) и абсолютных (в числах пациентов) показателей.

Результаты и их обсуждение.

По результатам ультразвукового исследования установлено, что у большинства пациентов анатомические параметры почек соответствуют физиологической норме.

Размеры почек:

- нормальная длина – у 41 пациента (82%)
- нормальная ширина – у 44 пациентов (88%)
- нормальная толщина – у 43 пациентов (86%)

Таким образом, у более чем 4/5 обследованных (41–44 человека из 50) размеры почек находились в пределах нормы. Отклонения в виде уменьшения размеров отмечены у:

- длина – 9 пациентов (18%)
- ширина – 6 пациентов (12%)
- толщина – 7 пациентов (14%)

Толщина паренхимы:

- нормальные значения – у 36 пациентов (72%)
- снижение – у 14 пациентов (28%)

Несмотря на снижение толщины паренхимы почти у трети обследованных, у большинства из них (36 человек) сохранялась её структурная однородность.

Эхогенность:

- нормальная – у 29 пациентов (58%)
- повышенная – у 18 пациентов (36%)
- сниженная – у 3 пациентов (6%)

Таким образом, изменения эхогенности выявлены у 21 пациента (42%), однако в большинстве случаев они носили умеренный характер.

Положение почек:

- типичное – у 42 пациентов (84%)
- нефроптоз – у 8 пациентов (16%)

Анализ полученных данных показывает, что ультразвуковое исследование является надёжным методом оценки анатомического состояния почек.

Наиболее стабильным показателем оказались линейные размеры почек: нормальные значения зафиксированы у 41–44 пациентов из 50, что подтверждает их высокую диагностическую значимость.

Толщина паренхимы и эхогенность демонстрировали большую вариабельность:

- снижение паренхимы – у 14 пациентов
- изменение эхогенности – у 21 пациента

Данные изменения могут быть связаны с возрастными особенностями, функциональным состоянием почек и индивидуальными вариациями.

Важно отметить, что даже при наличии отклонений изменения преимущественно носили умеренный характер и не сопровождалась выраженными анатомическими нарушениями.

Полученные результаты согласуются с данными анатомических и клинических исследований, представленными в литературе [2, с. 78; 3, с. 890].

Выводы.

Проведённое исследование показало, что у большинства пациентов (более 70–80%, или 36–44 человека из 50) ультразвуковые параметры почек находятся в пределах физиологической нормы.

Ультразвуковое исследование позволяет эффективно:

- оценивать анатомические характеристики почек
- выявлять отклонения на ранних этапах
- проводить динамическое наблюдение

Основные преимущества метода: безопасность, неинвазивность, доступность, высокая информативность и возможность многократного применения.

Таким образом, УЗИ остаётся ключевым методом диагностики в клинической практике.

ЛИТЕРАТУРА

1. Волчкевич, Д. А. Анатомия человека в таблицах, схемах и рисунках : в 3 ч. / Д. А. Волчкевич, А. В. Бобрик. – Гродно : ГрГМУ, 2025. – Ч. 2 : Анатомия внутренних органов. – 237 с.

2. Нечипоренко, Н. А. Ультразвуковая диагностика заболеваний почек / Н. А. Нечипоренко, Н. А. Лопаткин. – Москва : ГЭОТАР-Медиа, 2021. – 256 с.

3. Rumack, C. M. Diagnostic ultrasound / C. M. Rumack, S. R. Wilson, J. W. Charboneau. – 5th ed. – Philadelphia : Elsevier, 2018. – 2192 p.

СОДЕРЖАНИЕ НЕЙРОГЛОБИНА В НЕЙРОНАХ КОРЫ И ГИППОКАМПА ПРИ РАЗЛИЧНЫХ ИНТЕРВАЛАХ СТУПЕНЧАТОЙ ИШЕМИИ ГОЛОВНОГО МОЗГА

Бонь Е.И., Максимович Н.Е., Зиматкин С.М., Кохан Н.В., Зорко А.И., Карнюшко О.А.

*Гродненский государственный медицинский университет
Гродно, Беларусь*

Введение. Нейроглобин представляет собой металлопротеин семейства глобинов, содержащий протопорфирин с атомом железа в центре. Он присутствует в нейронах центральной и периферической нервной системы и рассматривается как белок, обеспечивающий поступление кислорода в митохондрии метаболически активных нейронов [1, с. 644; 3, с. 2]. Роль нейроглобина при ишемии/гипоксии изучена недостаточно. В одних исследованиях указывается на его нейропротекторное действие [4, с. 1875; 6, с. 15307], другие данные опровергают его значение для выживания нейронов в условиях недостатка кислорода [2, с. 1641]. При этом содержание нейроглобина в нейронах головного мозга нетрансгенных животных при ишемии остается малоизученным.

Цель. Изучить содержание нейроглобина в нейронах теменной коры и гиппокампа крыс при ступенчатой субтотальной ишемии головного мозга (ССИГМ) с различными интервалами между перевязками общих сонных артерий.

Методы исследования. Эксперименты выполнены на 24 самцах беспородных белых крыс массой 260 ± 20 г с соблюдением требований Директивы Европейского Парламента и Совета № 2010/63/EU [5, с. 112]. Моделирование ССИГМ осуществляли путем последовательной перевязки обеих общих сонных артерий (ОСА) с интервалом 7 суток (подгруппа 1), 3 суток (подгруппа 2) или 1 сутки (подгруппа 3). Контрольную группу составили ложнооперированные животные.

Содержание нейроглобина определяли иммуногистохимическим методом с использованием моноклональных антител Anti-Ngb antibody (Abcam, ab14748) в разведении 1:600 и набора EXPOSE (Abcam, ab80436). Оптическую плотность осадка хромогена измеряли в цитоплазме нейронов V слоя теменной коры и поля СА1 гиппокампа с помощью микроскопа Axioscop 2 plus и программы ImageWarp. Для электронно-микроскопического исследования образцы фиксировали в 1% осмиевом фиксаторе и изучали под микроскопом JEM-1011. Статистическую обработку проводили с использованием теста Краскелла-

Уоллиса с поправкой Бонферони (программа Statistica 10.0). Данные представлены как Me (LQ; UQ), различия считали значимыми при $p < 0,05$.

Результаты и их обсуждение. Изменения содержания нейроглобина в нейронах теменной коры и гиппокампа в подгруппах ССИГМ были разнонаправленными (таблица 1). В 1-й подгруппе (интервал 7 суток) содержание нейроглобина увеличилось по сравнению с контролем: в теменной коре на 14% ($p < 0,05$), в гиппокампе на 16% ($p < 0,05$). Во 2-й подгруппе (интервал 3 суток) содержание белка снизилось: в теменной коре на 13% ($p < 0,05$), в гиппокампе на 7% ($p < 0,05$). В 3-й подгруппе (интервал 1 сутки) отмечено наиболее выраженное снижение: в теменной коре на 31% ($p < 0,05$), в гиппокампе на 33% ($p < 0,05$) (рисунки 1, 2 и таблица 1).

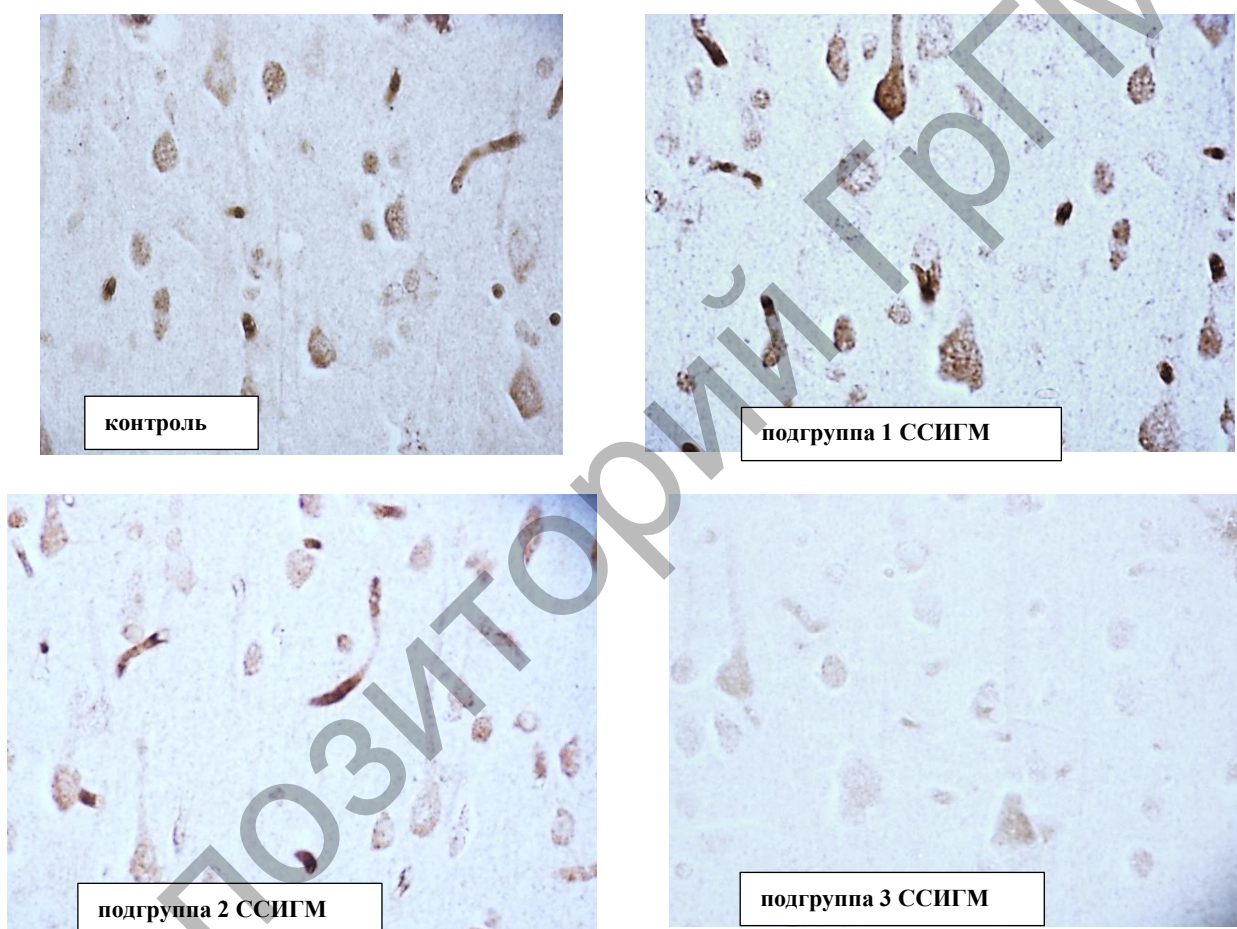


Рисунок 1 – Содержание нейроглобина в цитоплазме пирамидных нейронов теменной коры крыс со ступенчатой субтотальной ишемией головного мозга.

Иммуногистохимический метод с использованием моноклональных антител $\times 40$

Таблица 1 – Содержание нейроглобина в цитоплазме пирамидных нейронов теменной коры и поля СА₁ гиппокампа головного мозга крыс со ступенчатой субтотальной ишемией головного мозга (ССИГМ), Ме (LQ; UQ)

Группы		Содержание нейроглобина /единицы оптической плотности	
		теменная кора	гиппокамп
Контроль		0,167(0,162; 0,172)	0,165(0,163;0,165)
ССИГМ	1 подгруппа	0,191(0,186; 0,193)*	0,192(0,191;0,216)*
	2 подгруппа	0,145(0,142;0,152)* ⁺	0,153(0,149;0,158)* ⁺
	3 подгруппа	0,115(0,111;0,123)* ^{+#}	0,111(0,108;0,117)* ^{+#}

Примечание – * – $p < 0,05$ по сравнению с группой «контроль», ⁺ – $p < 0,05$ по сравнению с 1-й подгруппой ССИГМ, [#] – $p < 0,05$ по сравнению со 2-й подгруппой ССИГМ, ССИГМ – ступенчатая субтотальная ишемия головного мозга

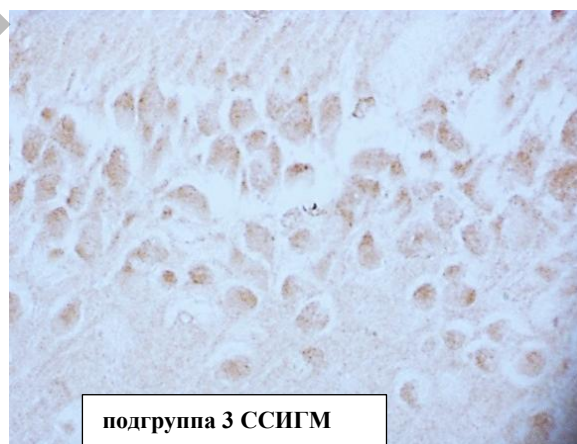
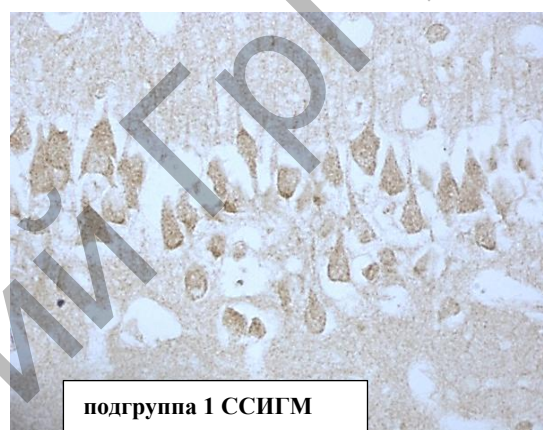
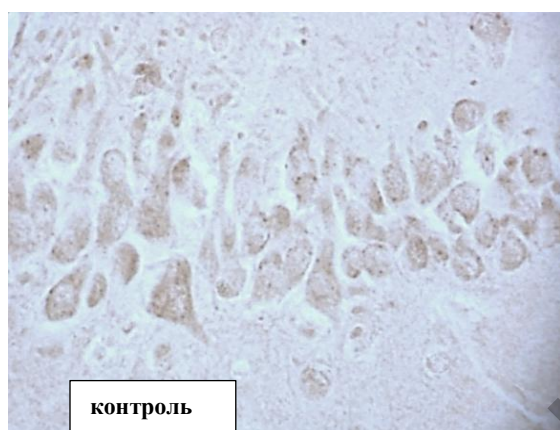


Рисунок 2 – Содержание нейроглобина в цитоплазме пирамидных нейронов поля СА₁ гиппокампа крыс со ступенчатой субтотальной ишемией головного мозга (ССИГМ). Иммуногистохимический метод с использованием моноклональных антител × 40

При электронно-микроскопическом исследовании в 1-й подгруппе наблюдались гигантские митохондрии в цитоплазме нейронов, что свидетельствует об их гипертрофии как механизме компенсации гипоксии. Во

2-й и 3-й подгруппах такие изменения отсутствовали, митохондрии имели обычные размеры или были редуцированы.

Таким образом, при ишемии с интервалом 7 суток, достаточным для реализации компенсаторных механизмов, содержание нейроглобина возрастает, что способствует увеличению эффективности утилизации кислорода в митохондриях и защите нейронов. При более коротких интервалах (1–3 суток) компенсаторные механизмы не успевают включиться, содержание нейроглобина снижается, и нейропротекторный эффект отсутствует [3, с. 4].

Выводы.

1. Роль нейроглобина при ишемии детально не изучена. В ряде исследований указывается на его нейропротекторное действие, другие данные опровергают его значение для выживания нейронов в условиях недостатка кислорода. В ходе проведенных исследований установлена нейропротекторная роль нейроглобина при некоторых видах ишемии головного мозга. Полученные результаты разрешают отмеченное в литературных данных противоречие о роли нейроглобина в патогенезе церебральной ишемии и показывают, что при определенных моделях ишемии головного мозга, с достаточным временем на реализацию компенсаторных механизмов, нейроглобин участвует в нейропротекции, в то время как при формах церебральной ишемии, где это время недостаточно, его содержание уменьшается и нейропротекторный эффект отсутствует. Содержание нейроглобина в нейронах коры и гиппокампа зависит от интервала между ишемическими воздействиями: максимальное увеличение отмечено при интервале 7 суток, что сопровождается гипертрофией митохондрий.

2. При сокращении интервала между окклюзиями до 1–3 суток содержание нейроглобина снижается, что коррелирует с отсутствием компенсаторных изменений на ультраструктурном уровне.

3. Нейроглобин участвует в нейропротекции только при наличии достаточного времени для активации адаптивных механизмов, что разрешает противоречие в литературных данных о его роли при ишемии.

ЛИТЕРАТУРА

1. Зиматкин, С. М. Роль нейроглобина при церебральной ишемии/гипоксии и другой нейропатологии / С. М. Зиматкин, Е. И. Бонь, Н. Е. Максимович // Журнал Гродненского государственного медицинского университета. – 2018. – Т. 16, № 6. – С. 643–647.

2. Avella, G. Engineering the internal cavity of neuroglobin demonstrates the role of the haem-sliding mechanism / G. Avella, C. Ardiccioni, A. Scaglione // Acta Crystallographica Section D: Biological Crystallography. – 2014. – Vol. 70. – P. 1640–1648.

3. Changes in the Content of Neuroglobin in the Neurons of the Cerebral Cortex of Rats with Ischemia / L. I. Bon, N. E. Maksimovich, S. M. Zimatkin [et al.] // Journal of Cytology & Histology Research. – 2022. – Vol. 1, № 1. – P. 1–5.

4. Li, R. Neuroglobin protects neurons against oxidative stress in global ischemia / R. Li, S. Guo, S. Lee // Journal of Cerebral Blood Flow and Metabolism. – 2010. – Vol. 30. – P. 1874–1882.

5. Каркищенко, Н. Н. Руководство по лабораторным животным и альтернативным моделям в биомедицинских исследованиях / Н. Н. Каркищенко, С. В. Грачева. – Москва : Профиль-2С, 2010. – 241 с.

6. Neuroglobin is upregulated by and protects neurons from hypoxic-ischemic injury / Y. Sun, K. Jin, L. Mao [et al.] // Proceedings of the National Academy of Sciences USA. – 2018. – Vol. 98. – P. 15306–15311.

ЭКСПРЕССИЯ БЕЛКА ТЕПЛООВОГО ШОКА HSP70 В НЕЙРОНАХ КРЫС ПРИ АДАПТАЦИИ К ЦЕРЕБРАЛЬНОЙ ИШЕМИИ РАЗЛИЧНОЙ СТЕПЕНИ

Бонь Е.И., Максимович Н.Е., Карнюшко О.А., Зиматкин С.М., Белоконь С.С., Петухов З.А., Зорко А.И.

*Гродненский государственный медицинский университет
Гродно, Беларусь*

Введение. Белки теплового шока (HSP) – это класс функционально сходных белков, экспрессия которых возрастает при стресс-воздействиях на клетку, включая ишемию [1, с. 60; 2, с. 2]. HSP являются молекулярными шаперонами, контролирующими формирование третичной структуры белков (фолдинг), предотвращающими их агрегацию и преждевременный протеолитический распад. При стрессе HSP связываются с денатурированными белками, поддерживая их в состоянии, способном к восстановлению, стабилизируют цитоскелет и участвуют в репарации ДНК [3, с. 1194].

Цель. Оценить содержание HSP70 в нейронах теменной коры и гиппокампа крыс с ишемией головного мозга различной степени тяжести.

Методы исследования. Исследование выполнено на 27 белых беспородных крысах-самцах массой 267±16 г. Хирургические вмешательства проводили под тиопенталовым наркозом [4, с. 98]. Используются следующие модели:

1. Частичная церебральная ишемия (ЧАСТ. ЦИ) – лигация одной общей сонной артерии (ОСА).

2. Пошаговое 90% выключение кровотока (ПДВК) – лигация обеих ОСА с интервалом 7 суток (1-я подгруппа), 3 суток (2-я подгруппа) и 1 сутки (3-я подгруппа).

3. Единовременное 90% выключение кровотока (ЕДВК) – одномоментная лигация обеих ОСА.

4. Полная церебральная ишемия (ПЦИ) – декапитация животного (забор материала через 1 час).

Контрольную группу составили ложнопериорированные крысы. Содержание HSP70 определяли иммуногистохимическим методом с использованием первичных антител Anti-HSP70 antibody (Abcam, ab181606) в разведении 1:1000 и набора EXPOSE (Abcam, ab80436). Оптическую плотность осадка хромогена измеряли в цитоплазме нейронов V слоя теменной

коры и поля СА1 гиппокампа с помощью микроскопа Axioscop 2 plus и программы ImageWarp. Статистическую обработку проводили с использованием теста Краскелла-Уоллиса с поправкой Бонферони (программа Statistica 10.0). Данные представлены как Me (LQ; UQ), различия считали значимыми при $p < 0,05$ [5, с. 211].

Результаты и их обсуждение. В группе частичной ишемии (ЧАСТ. ЦИ) не выявлено изменения содержания HSP70 по сравнению с контролем ($p > 0,05$). В 1-й подгруппе ПДВК (интервал 7 суток) наблюдалось увеличение содержания HSP70 в теменной коре на 25% ($p < 0,05$), тогда как в гиппокампе показатель значимо не изменился ($p > 0,05$) (таблица 1, рисунки 1, 2).

Таблица 1 – Содержание HSP70 в цитоплазме пирамидных нейронов теменной коры и поля СА₁ гиппокампа головного мозга крыс ишемией головного мозга, Me (LQ; UQ)

Группы		Теменная кора	Гиппокамп
Контроль		0,161(0,158;0,163)	0,152(0,148;0,159)
ЧАСТ. ЦИ		0,160(0,159;0,162)	0,151(0,146;0,159)
ПДВК	1 подгруппа	0,214(0,183; 0,248)*	0,173(0,161;0,182)
	2 подгруппа	0,158(0,156;0,162)	0,139(0,124;0,152)
	3 подгруппа	0,148(0,148;0,160)	0,134(0,117;0,144)
ЕДВК		0,114(0,113;0,117)*	0,124(0,116;0,136)*
ПЦИ		0,105(0,093;0,119)*	0,097(0,091;0,100)*

Примечания: * – $p < 0,05$ по сравнению с группой «контроль»

ЧАСТ. ЦИ – частичная ишемия

ПДВК – Пошаговое девяностопроцентное выключение кровотока

ЕДВК – единовременное девяностопроцентное выключение кровотока

ПЦИ – полная церебральная ишемия

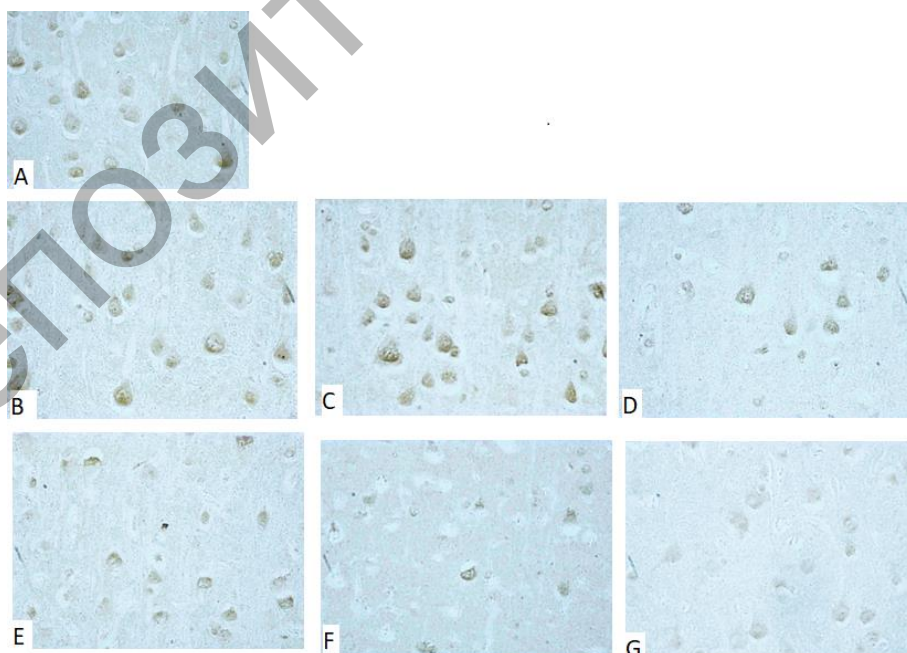


Рисунок 1 – Содержание HSP70 в цитоплазме пирамидных нейронов теменной коры крыс. Контроль(А), с частичной (ЧАСТ. ЦИ) (В), Пошаговое девяностопроцентное выключение кровотока (ПДВК)(С, D, E), единовременное (ЕДВК)(F) и полной ишемией головного мозга(ПЦИ) (G). Увелич. 40

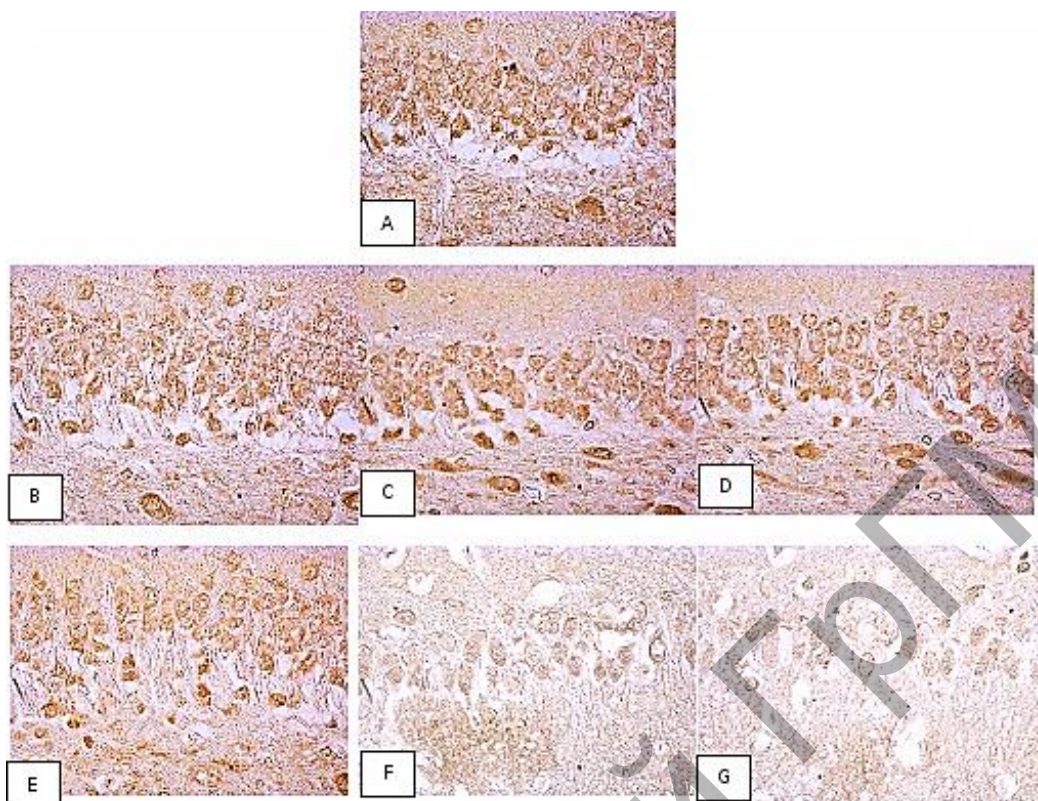


Рисунок 2 – Содержание HSP70 в цитоплазме пирамидных нейронов поля CA₁ гиппокампа крыс. Контроль (А), с частичной (ЧАСТ. ЦИ) (В), Пошаговое девяностопроцентное выключение кровотока (ПДБК) (С, D, E), единовременное (ЕДБК) (F) и полной ишемией головного мозга (ПЦИ)(G).

Полученные данные свидетельствуют о том, что увеличение интервала между окклюзиями сосудов до 7 суток активирует компенсаторные механизмы, выражающиеся в повышении синтеза HSP70. Это способствует защите клеток от повреждения, предотвращая денатурацию белков и агрегацию полипептидных цепей [3, с. 1196; 6, с. 2240]. При более коротких интервалах (1–3 суток) адаптационные ресурсы, по-видимому, истощаются, и уровень HSP70 не возрастает. Резкое снижение содержания шаперона при тяжелых формах ишемии (ЕДБК, ПЦИ) отражает деградацию белка и неспособность клеток к синтезу защитных белков.

Выводы.

1. Содержание HSP70 в нейронах зависит от тяжести ишемического повреждения: при частичной ишемии оно не изменяется, а при наиболее тяжелых формах (единовременная и полная ишемия) – значительно снижается.
2. Максимальная активация синтеза HSP70 наблюдается при ступенчатой ишемии с интервалом 7 суток, что отражает развитие адаптивных процессов в ответ на умеренную гипоксию.
3. При сокращении интервала между окклюзиями до 1–3 суток компенсаторный синтез HSP70 не происходит, что свидетельствует о недостаточности адаптационных механизмов при более тяжелом течении ишемии.

ЛИТЕРАТУРА

1. Бонь, Е. И. Способы моделирования и морфофункциональные маркеры ишемии головного мозга / Е. И. Бонь, Н. Е. Максимович // Биомедицина. – 2018. – № 2. – С. 59–71.
2. Bon, L. I. Effects of experimental cerebral ischemia on metabolic characteristics of parietal cortex neurons / L. I. Bon, N. Ye. Maksimovich, S. M. Zimatkin // Bioprocess Engineering. – 2018. – Vol. 2, № 1. – P. 1–5.
3. Малышев, И. Ю. Стресс, адаптация и белки теплового шока / И. Ю. Малышев // Биохимия. – 1998. – Т. 63, № 9. – С. 1193–1202.
4. Каркищенко, Н. Н. Руководство по лабораторным животным и альтернативным моделям в биомедицинских исследованиях / Н. Н. Каркищенко, С. В. Грачева. – Москва : Профиль-2С, 2010. – 241 с.
5. Гланц, С. Медико-биологическая статистика / С. Гланц. – Москва : Практика, 1999. – 459 с.
6. LaManna, J. C. Brain adaptation to chronic hypobaric hypoxia in rats / J. C. LaManna, L. M. Vendel, R. M. Farrell // Journal of Applied Physiology. – 1992. – Vol. 72, № 6. – P. 2238–2243.

МОРФОЛОГИЧЕСКАЯ ХАРАКТЕРИСТИКА НЕЙРОНОВ КОРЫ И ГИППОКАМПА ПРИ СТУПЕНЧАТОЙ СУБТОТАЛЬНОЙ ИШЕМИИ ГОЛОВНОГО МОЗГА

**Бонь Е.И., Максимович Н.Е., Зиматкин С.М., Валько Н.А., Кот В.Н.,
Зорко А.И., Карнюшко О.А.**

*Гродненский государственный медицинский университет
Гродно, Беларусь*

Введение. Церебральная ишемия представляет собой тяжелое нейродегенеративное состояние, приводящее к нарушению когнитивных и сенсомоторных функций. Ключевыми звеньями патогенеза являются недостаток оксигенации нейронов, эксайтотоксичность, окислительный стресс и апоптоз [1, с. 25; 4, с. 2]. До настоящего времени в литературе отсутствуют эталонные модели ишемии головного мозга (ИГМ). Моделирование путем одномоментной компрессии общих сонных артерий (ОСА) не позволяет изучить адаптационные процессы в динамике из-за тяжести повреждения. Ранее проведенные исследования показали снижение размеров перикарионов и увеличение количества гиперхромных сморщенных нейронов при острой ишемии [2, с. 61; 4, с. 3].

Цель. Анализ изменений морфологических характеристик нейронов теменной коры (ТК) и гиппокампа крыс при ступенчатой субтотальной ИГМ с различными интервалами между перевязками ОСА.

Методы исследования. Эксперименты выполнены на 42 самцах беспородных белых крыс массой 240 ± 20 г с соблюдением требований Директивы 2010/63/EU [3]. Ступенчатую субтотальную ИГМ осуществляли

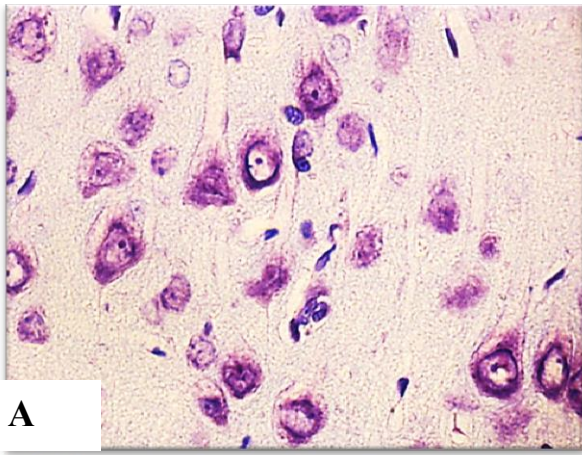
путем последовательной перевязки ОСА с интервалом 1 сутки (подгруппа 1), 3 суток (подгруппа 2) или 7 суток (подгруппа 3). В каждой подгруппе по 12 животных. Контрольную группу (n=6) составили ложнооперированные крысы. Забор материала осуществляли через 1 час и 1 сутки после операции. Срезы окрашивали 0,1% толуидиновым синим по методу Ниссля. Морфометрию проводили с помощью микроскопа Axioscop 2 plus и программы ImageWarp. Оценивали площадь нейронов, форм-фактор, фактор элонгации и соотношение клеток по степени хроматофилии. Статистическую обработку проводили с использованием теста Краскелла-Уоллиса с поправкой Бонферони (программа Statistica 10.0) [5, с. 211].

Результаты и их обсуждение. Наиболее выраженные изменения наблюдались в подгруппе 1 (интервал 1 сутки). Площадь перикарионов нейронов ТК здесь уменьшилась на 60% через час и на 55% через сутки ($p<0,05$), в гиппокампе – на 47% и 48% соответственно ($p<0,05$). Форм-фактор снижался, а фактор элонгации увеличивался, указывая на деформацию клеток (таблица 1) (рисунки 1 и 2).

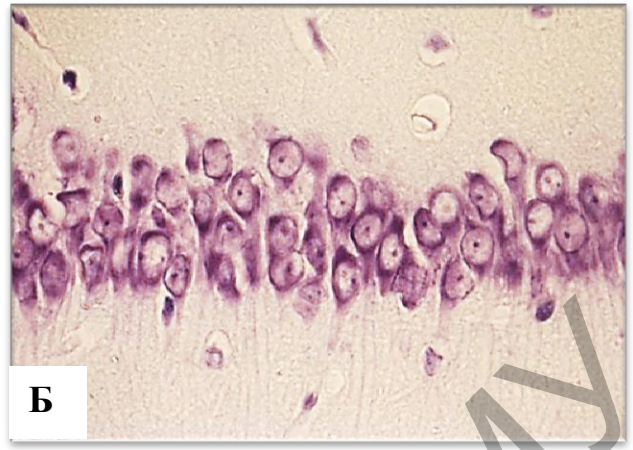
Таблица 1 – Площадь перикарионов нейронов теменной коры и гиппокампа крыс со ступенчатой субтотальной ИГМ, Me (LQ; UQ)

Группы		Площадь, мкм ²		Форм-фактор, ед.		Фактор элонгации, ед.		
		теменная кора (тк)	гиппокамп	тк	гиппокамп	тк	гиппокамп	
Контроль	1 ч	161 (143;165)	96 (92;100)	0,9 (0,8;0,9)	0,84 (0,8;0,88)	1,2 (1,8;1,3)	1,1 (1,1;1,2)	
	1 сут	101 (85;120)	89 (86;89)	0,9 (0,9;0,9)	0,9 (0,9;0,9)	1,2 (1,15;1,3)	1,2 (1,2;1,3)	
СИГМ	1 пг	1 ч	66 (62;69)*	57 (55;60,4)*	0,8 (0,75;0,8)*	0,7 (0,66;0,8)*	1,6 (1,5;1,7)*	1,6 (1,6;1,7)*
		1 сут	57 (54,5;62)*	58 (49;61)*	0,7 (0,6;0,7)*	0,7 (0,67;0,7)*	1,54 (1,4;1,6)*	1,5 (1,4;1,6)*
	2 пг	1 ч	69 (65;71,5)*	66 (65;67,5)*	0,7 (0,7;0,75)*	0,7 (0,7;0,73)*	1,4 (1,4;1,4)*	1,4 (1,4;1,4)*
		1 сут	74 (70;83,5)* ⁺	72 (66;77,5) ⁺	0,74 (0,7;0,8)*	0,8 (0,7;0,8)*	1,4 (1,35;1,4)*	1,4 (1,3;1,4)*
	3 пг	1 ч	77 (76;79)*	79 (75;86,5) ⁺	0,8 (0,75;0,8)*	0,8 (0,75;0,8)*	1,3 (1,3;1,3)* ⁺	1,3 (1,3;1,3)* ⁺
		1 сут	88 (77;89)	88 (85;93)* ^{+#}	0,8 (0,75;0,8)*	0,8 (0,7;0,8)*	1,3 (1,3;1,3)* ⁺	1,3 (1,3;1,3)* ⁺

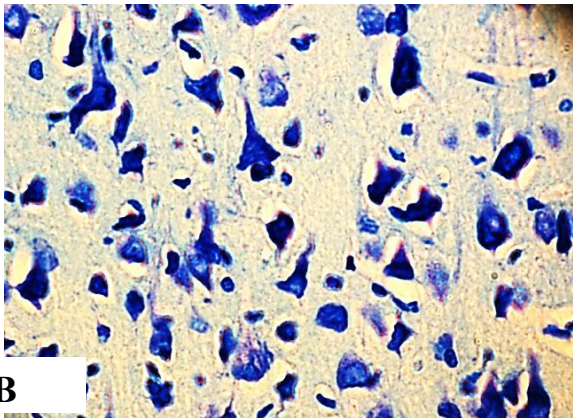
Примечание – пг – подгруппа,* – $p<0,05$ по сравнению с группой контроль, + – $p<0,05$ по сравнению с подгруппой 1, # – $p<0,05$ по сравнению с подгруппой 2, ед. – единицы.



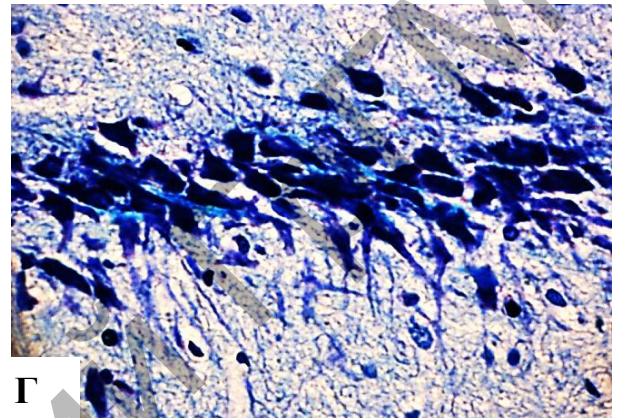
А



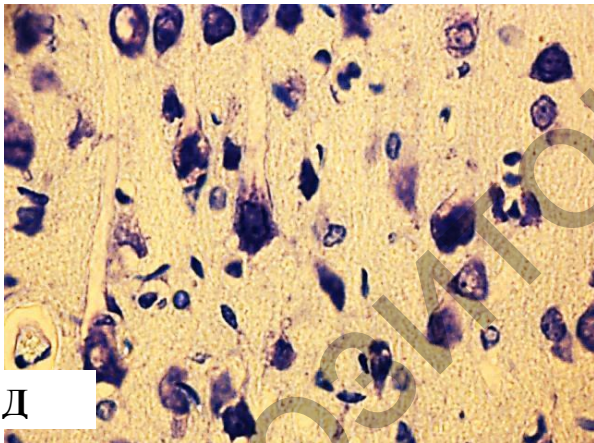
Б



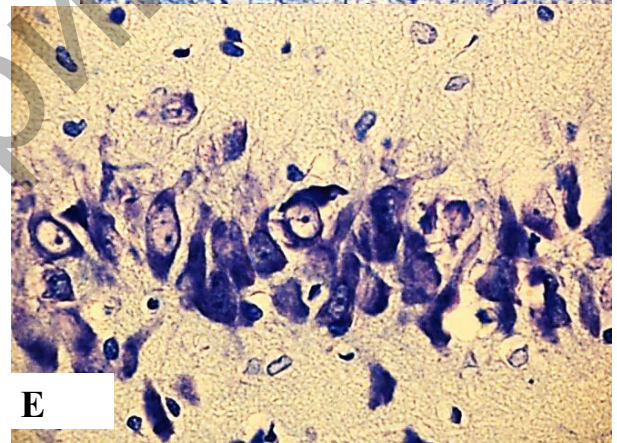
В



Г



Д



Е

Рисунок 1 – Нейроны пятого слоя теменной коры (А,В,Д) и пирамидного слоя гиппокампа (Б,Г,Е). А, Б – контроль, В, Г – промежуток 1, спустя 1 сутки после перевязки второй ОСА, Д, Е – промежуток 7, спустя 1 сутки после перевязки второй ОСА. Цифровая микрофотография. Окраска по Нислю.

Ув. объектива x 40

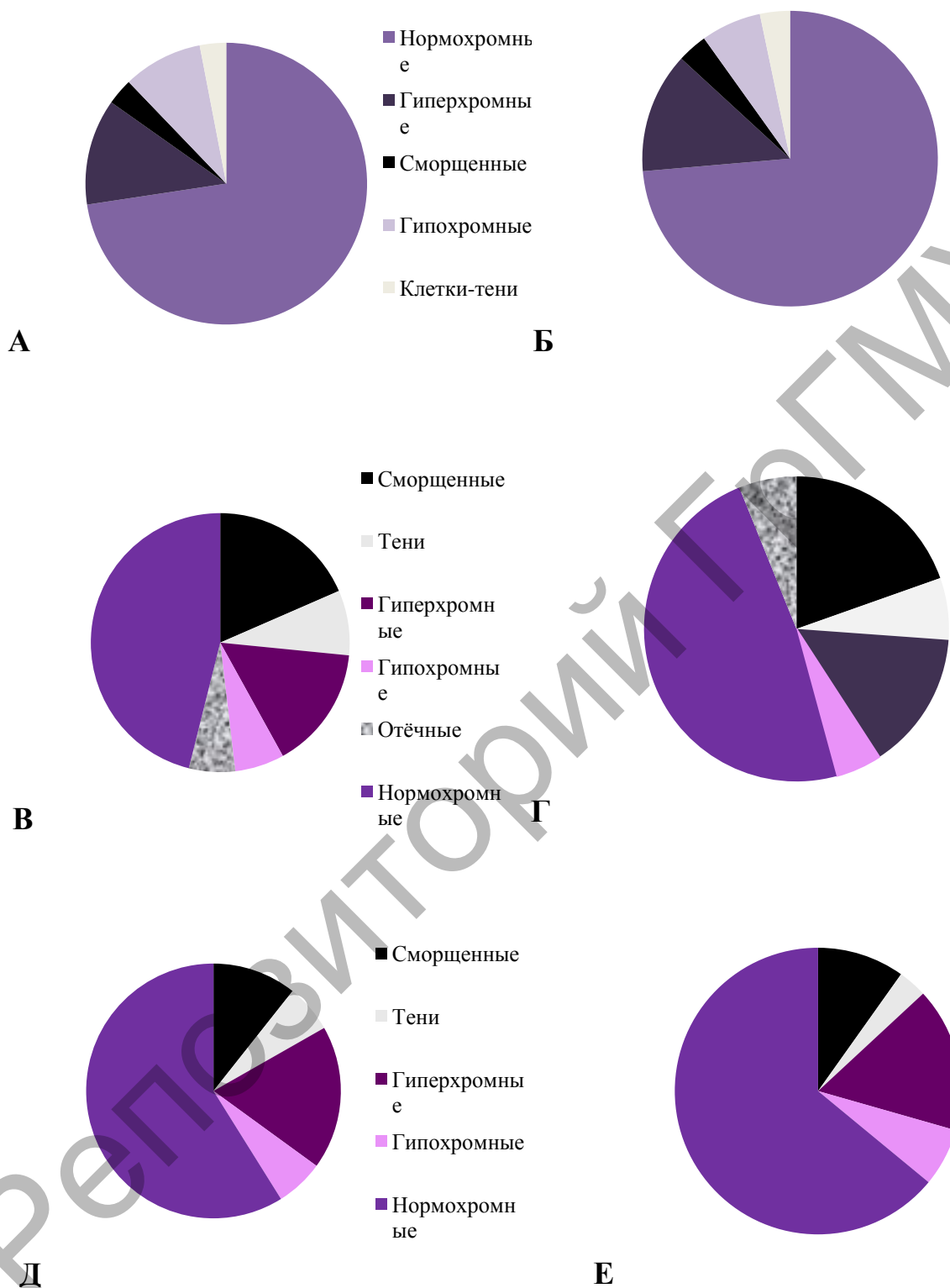


Рисунок 2 – Соотношение нейронов с различной степенью хроматофилии цитоплазмы пятого слоя теменной коры головного мозга (А, В, Д) и пирамидного слоя гиппокампа (Б,Г,Е). А, Б – контроль, В, Г – промежуток 1, спустя 1 сутки после перевязки второй ОСА, Д, Е – промежуток 7, спустя 1 сутки после перевязки второй ОСА

Количество нормохромных нейронов в ТК в подгруппе 1 уменьшилось на 35–40% ($p < 0,05$), а гиперхромных сморщенных возросло на 78–83% ($p < 0,05$). В гиппокампе аналогичные показатели составили увеличение на 95–96% ($p < 0,05$). В подгруппе 3 (интервал 7 суток) негативные изменения были минимальны: площадь нейронов ТК уменьшилась лишь на 39–48%, а количество клеток-теней в гиппокампе не отличалось от контроля.

Полученные данные свидетельствуют о том, что при интервале 7 суток успевают включиться адаптивные механизмы: улучшение микроциркуляции, неоваскуляризация, активация NIF-1 [6, с. 2240]. Это подтверждается и лучшей сохранностью нейронов гиппокампа, что согласуется с данными о его филогенетической устойчивости. При интервале 1 сутки компенсаторные ресурсы истощаются, и повреждения носят необратимый характер, аналогичный одномоментной ишемии [1, с. 27; 4, с. 4].

Выводы.

1. Ступенчатая ишемия с интервалом 1 сутки приводит к максимальным морфологическим нарушениям: уменьшению площади нейронов на 55–60%, росту числа гиперхромных сморщенных клеток на 78–96% и появлению клеток с отеком.

2. Увеличение интервала между окклюзиями до 7 суток способствует развитию адаптивных процессов, что выражается в лучшей сохранности нейронов, особенно в гиппокампе.

3. Выраженность морфологических нарушений находится в прямой зависимости от длительности интервала: чем он больше, тем эффективнее компенсаторные механизмы.

ЛИТЕРАТУРА

1. Бонь, Е. И. Морфофункциональные нарушения в гиппокампе крыс при субтотальной ишемии / Е. И. Бонь, Н. Е. Максимович, С. М. Зиматкин // Вестник Смоленской государственной медицинской академии. – 2018. – № 1. – С. 24–29.

2. Бонь, Е. И. Способы моделирования и морфофункциональные маркеры ишемии головного мозга / Е. И. Бонь, Н. Е. Максимович // Биомедицина. – 2018. – № 2. – С. 59–71.

3. Каркищенко, Н. Н. Руководство по лабораторным животным и альтернативным моделям в биомедицинских исследованиях / Н. Н. Каркищенко, С. В. Грачева. – Москва : Профиль-2С, 2010. – 241 с.

4. Bon, L. I. Effects of experimental cerebral ischemia on metabolic characteristics of parietal cortex neurons / L. I. Bon, N. Ye. Maksimovich, S. M. Zimatkin // Bioprocess Engineering. – 2018. – Vol. 2, № 1. – P. 1–5.

5. Гланц, С. Медико-биологическая статистика / С. Гланц. – Москва : Практика, 1999. – 459 с.

6. LaManna, J. C. Brain adaptation to chronic hypobaric hypoxia in rats / J. C. LaManna, L. M. Vendel, R. M. Farrell // Journal of Applied Physiology. – 1992. – Vol. 72, № 6. – P. 2238–2243.

КЛИНИКО-МОРФОЛОГИЧЕСКИЙ АНАЛИЗ ЛЕТАЛЬНЫХ НАБЛЮДЕНИЙ ОСТРОГО АППЕНДИЦИТА

Бутолина К.М.¹, Мироненко О.Н.², Кохан Е.И.², Коваль А.С.¹, Коваль Н.А.¹

¹Гродненский государственный медицинский университет

²Гродненское областное клиническое патологоанатомическое бюро

Гродно, Беларусь

Введение. Острый аппендицит является одним из наиболее распространенных заболеваний в неотложной хирургии. Летальность от него при своевременном хирургическом вмешательстве низкая. Однако позднее обращение пациентов за медицинской помощью и наличие тяжелой сопутствующей патологии повышают риск развития летального исхода [1, с. 46; 2, с. 293]. Анализ каждого случая важен для выявления причин смерти, возможных диагностических ошибок и совершенствования тактики ведения пациентов.

Цель. Провести анализ случаев смерти пациентов, лечившихся по поводу острого аппендицита.

Методы исследования. Проведен ретроспективный анализ случаев смерти пациентов с диагнозом «острый аппендицит» по данным протоколов патологоанатомических вскрытий из архива ГУЗ «ГОКПАБ» за период 2017–2024 гг.

Результаты и их обсуждение. За анализируемый период выявлено 4 случая смерти пациентов с диагнозом «острый аппендицит».

Первое наблюдение. Мужчина 69 лет был доставлен в приемное отделение бригадой скорой помощи с подозрением на острую кишечную непроходимость в состоянии средней степени тяжести. Предъявлял жалобы на боли в животе, тошноту, вздутие живота, отсутствие стула и неотхождение газов в течение четырех суток. Самостоятельно принимал активированный уголь, вызывал рвоту. Однако боль усилилась, приняла постоянный характер. Наряду с этим пациент страдал системным атеросклерозом и хронической ишемической болезнью сердца (ХИБС). В стационаре выполнено экстренное оперативное вмешательство, в ходе которого выявлен острый гангренозный аппендицит с перитонеальным абсцессом, осложнившийся перфорацией тонкой кишки и разлитым фибринозно-гнойным перитонитом. В послеоперационном периоде проводилась интенсивная патогенетическая терапия. Предпринимались неоднократные операции по санации брюшной полости. На фоне проводимого лечения состояние пациента было тяжелым с медленной отрицательной динамикой. На 53 сутки после первого оперативного вмешательства на фоне нестабильной гемодинамики наступила смерть пациента. Проведенное патологоанатомическое вскрытие и изучение медицинской документации показало, что непосредственной причиной смерти явилась нарастающая сердечная недостаточность.

Второе наблюдение. Пациент 75 лет, страдавший артериальной гипертензией (АГ), ХИБС, атеросклерозом с поражением мозговых, почечных,

подвздошных артерий и аорты, хроническим панкреатитом, поступил с жалобами на боли в животе, тошноту, которые беспокоили 2 дня. При объективном обследовании живот был вздут, напряжен, болезненный во всех отделах, симптомы раздражения брюшины положительные. Предпринято экстренное оперативное вмешательство. При лапаротомии в брюшной полости имелся серозно-фибринозный выпот, а при дальнейшей ее ревизии отмечено, что источником перитонита явился острый аппендицит. Червеобразный отросток располагался ретроцекально и ретроперитонеально, что вызвало технические трудности при его удалении. При микроскопическом исследовании червеобразного отростка диагностирован острый флегмонозный аппендицит. Течение послеоперационного периода осложнилось кровотечением, вероятно, из аппендикулярной артерии и возникновением гематомы забрюшинного пространства, в связи с чем была выполнена лапаротомия и удаление гематомы. На 6 сутки после аппендэктомии у пациента развился инфаркт затылочной доли правого полушария головного мозга с геморрагическим пропитыванием и кровоизлиянием в ромбовидную ямку. Смерть пациента наступила на 26 сутки пребывания в стационаре от мозговой комы.

Третье наблюдение. Пациентка 84 лет, страдала ХИБС, выраженным системным атеросклерозом, АГ, ожирением, сахарным диабетом. Поступила в приемное отделение в состоянии средней степени тяжести с жалобами на ноющие боли в животе, которые беспокоили около 1 месяца. За медицинской помощью не обращалась. В день поступления боли стали резкими, и пациентка вызвала бригаду скорой помощи. Выполнена экстренная операция. В брюшной полости содержалось обильное количество гнойного экссудата. В правой подвздошной области определялся аппендикулярный абсцесс, стенками которого являлись купол слепой кишки, тонкая кишка, брыжейка тонкой кишки, париетальная брюшина. Визуализирована инфильтрированная культя аппендикса. Операцию завершили формированием лапаростомы. В послеоперационном периоде общее состояние пациентки было тяжелым. Предпринимались 3 программируемые санации брюшной полости. На 4 сутки возникло кровотечение из острой язвы тела желудка (гемоглобин – 91 г/л, эритроциты – $3,17 \times 10^{12}/л$). На 7 сутки пребывания в стационаре ее состояние с резкой отрицательной динамикой. На кардиомониторе зарегистрирована остановка сердечной деятельности. Реанимационные мероприятия эффекта не имели. Гистологическое исследование операционного материала и проведенное патологоанатомическое вскрытие подтвердили развитие у пациентки острого гангренозного аппендицита с самоампутацией части аппендикса и формированием аппендикулярного абсцесса, его разгерметизацией и разлитым фибринозно-гнойным перитонитом. Течение заболевания осложнилось развитием сепсиса в виде септикопиемии с очагами гнойного воспаления в диафрагме, печени и некротического нефроза. Непосредственной причиной смерти явилась интоксикация и полиорганная недостаточность.

Четвертое наблюдение. Мужчина 44 лет направлен на госпитализацию из амбулатории по месту работы с диагнозом «Острый аппендицит? Почечная

колика?». Из анамнеза известно, что у пациента в течение недели болел живот, самостоятельно лечился дома, принимал нестероидные противовоспалительные препараты. При поступлении выставлен диагноз «острый аппендицит, периаппендикулярный абсцесс» и выполнена открытая аппендэктомия, санация и дренирование брюшной полости (гистологическое заключение: острый гангренозный аппендицит). На следующие сутки у пациента развилось желудочно-кишечное кровотечение из эрозий нижней трети пищевода, а на 3 сутки после операции появилась клиника ранней спаечной кишечной непроходимости. Выполнена лапаротомия и устранение кишечной непроходимости. Во время операции произошла остановка сердечной деятельности, которая была восстановлена. Однако спустя 9 часов после операции на 3 сутки пребывания в стационаре наступила смерть от тромбоэмболии основного ствола и правой ветви легочной артерии.

Таким образом, в изучаемой группе было 3 мужчины (75%) и 1 женщина (25%). Средний возраст пациентов составил 67,7 лет.

Во всех случаях отмечалось позднее обращение пациентов за помощью. На момент поступления у них имелась деструктивная форма аппендицита, которая в двух случаях (50%) осложнилась формированием периаппендикулярного абсцесса с его разгерметизацией (в одном наблюдении) и перфорацией тонкой кишки в зоне абсцесса (в другом случае). Послеоперационный период осложнялся желудочно-кишечными кровотечениями, сепсисом, ранней спаечной кишечной непроходимостью, тромбоэмболией легочной артерии.

Важной особенностью стало наличие у пациентов выраженной сопутствующей и конкурирующей патологии. У одной пациентки послеоперационный период протекал на фоне сахарного диабета, ожирения, АГ и ХИБС с нарастающей сердечной недостаточностью. В случае другого пациента зафиксировано сочетание острого аппендицита и острого нарушения мозгового кровообращения в послеоперационном периоде, что напрямую повлияло на танатогенез.

Выводы. Летальные исходы при остром аппендиците наблюдались у пациентов старшей возрастной группы с выраженной сопутствующей патологией. Позднее обращение за медицинской помощью обусловило развитие деструктивных форм аппендицита и его тяжелых осложнений, что повлияло на развитие послеоперационных осложнений и неблагоприятный исход заболевания. Полученные результаты подчеркивают важность ранней диагностики и своевременного оказания медицинской помощи при остром аппендиците у пожилых людей.

ЛИТЕРАТУРА

1. Коваленко, В. Л. Острый аппендицит: клинико-морфологические параллели / В. Л. Коваленко // Архив патологии. – 2020. – Т. 82, № 3. – С. 45–50.

2. Феопентова, Т. С. Поздняя диагностика острого аппендицита: причины, результаты лечения / Т. С. Феопентова, И. В. Мажега // Смоленский медицинский альманах. – 2020. – № 1. – С. 292–296.

АНАТОМИЧЕСКАЯ ИЗМЕНЧИВОСТЬ УРОВНЯ ВХОЖДЕНИЯ ПОЗВОНОЧНОЙ АРТЕРИИ В КАНАЛ ПОПЕРЕЧНЫХ ОТРОСТКОВ ШЕЙНЫХ ПОЗВОНКОВ ПО ДАННЫМ МУЛЬТИСРЕЗОВОЙ КОМПЬЮТЕРНОЙ ТОМОГРАФИИ

Волчкевич Д.А., Бобрик А.В., Токина И.Ю.

Гродненский государственный медицинский университет

Гродно, Беларусь

Введение. Позвоночная артерия – первая ветвь подключичной артерии – обеспечивает около 20% суммарного мозгового кровотока, кровоснабжая мозжечок, ствол головного мозга и затылочные доли. Ее шейный сегмент располагается в костном канале поперечных отростков шейных позвонков, в норме поднимаясь от С₆ до С₁. Согласно классическим анатомическим описаниям, вхождение позвоночной артерии в костный канал происходит именно на уровне С₆; между тем накопленные анатомические данные показывают, что этот уровень может значительно варьировать [1, с. 1557; 2, с. 930].

Вопрос об анатомической изменчивости позвоночной артерии приобрел особую клиническую остроту в связи с нарастающим числом хирургических вмешательств на шейном отделе позвоночника. По данным Yi X. et al. (2022), проводившему исследование 223 пациента, частота атипичного вхождения позвоночной артерии составила 8,3%, причем нераспознанные варианты были прямо связаны с повышенным операционным риском [3, с. 2]. По данным Al Najri F. et al. (2023), выполнивших анализ 579 последовательных МСКТ-ангиограмм, частота атипичного вхождения достигала 10,4%, а вариант С₅ достоверно преобладал над прочими [4, с. 3].

Вместе с тем сравнение данных разных авторов не всегда приемлемо, т.к. исследования проводились на разнородных по этническому составу выборках – азиатских, южноафриканских, европейских, ближневосточных, тогда как данные по белорусской и в целом восточноевропейской популяциям остаются крайне ограниченными. Кроме того, Omotoso V. R. et al. (2021) в анализе проксимальных сегментов позвоночной артерии зафиксировали значимую взаимосвязь между уровнем вхождения и диаметром артерии [2, с. 935]. Uchino A. et al. (2013) продемонстрировали, что суммарная частота вариантов вхождения на уровне С₅ составила 7,0% для левой и 6,2% для правой позвоночной артерии [5, с. 588].

Цель. Изучить частоту и структуру анатомических вариантов вхождения позвоночной артерии в костный канал поперечных отростков шейных позвонков по данным МСКТ-А, оценить их клиническое значение и сопоставить результаты с данными современной зарубежной литературы.

Материалы и методы. В исследование включены пациенты, которым в 2023-2026 гг. была выполнена МСКТ-ангиография сосудов шеи и головного мозга на базе БСМП г. Гродно. Критерии включения: полноценная ангиографическая серия с визуализацией позвоночной артерии на протяжении всего шейного сегмента; возраст 18 лет и старше. Критерии исключения:

выраженные постоперационные или посттравматические изменения шейного отдела, интенсивные артефакты, исключающие надежную идентификацию сосуда, предшествующие реконструктивные вмешательства на сосудах шеи, а также стенозирующий атеросклероз позвоночной артерии, снижающий качество контрастирования.

Итоговую выборку составили 50 пациентов: 27 мужчин (54,0%) и 23 женщины (46,0%). Средний возраст – $54,6 \pm 14,1$ года.

Для каждого наблюдения регистрировались: уровень вхождения сосуда в костный канал поперечных отростков справа и слева, наличие и характер межсторонней асимметрии, наружный диаметр артерии в точке вхождения (измерялся в аксиальной плоскости перпендикулярно длиннику сосуда). Вхождение расценивалось как типичное при входе в костный канал на уровне C_6 и как атипичное при любом ином уровне; среди атипичных выделялись высокое вхождение (C_5 и выше) и низкое (C_7). Методология оценки соответствовала подходам, примененным в сопоставимых международных работах [5, с. 588].

Статистическую обработку проводили в программе Statistica 10.0. Уровень значимости – $p < 0,05$.

Результаты. В результате анализа МСКТ-ангиограмм 50 пациентов изучено 100 сосудистых комплексов (правая и левая ПА). Уровень вхождения позвоночной артерии в канал поперечных отростков установлен во всех наблюдениях. Распределение выявленных вариантов представлено в таблице 1.

Таблица 1 – Уровни вхождения позвоночной артерии (ПА) в канал поперечных отростков (n=100 сосудистых комплексов)

Уровень	Правая ПА	Левая ПА	Всего, n (%)	Двусторонн.
C_6 – типичное	42 (84)	40 (80)	82 (82)	38 (76)
C_5 – высокое	5 (10)	7 (14)	12 (12)	3 (6)
C_4 – высокое	2 (4)	2 (4)	4 (4)	1 (2)
C_3 и выше	1 (2)	0 (0)	1 (1)	0 (0)
C_7 – низкое	0 (0)	1 (2)	1 (1)	0 (0)
Итого	50 (100)	50 (100)	100 (100)	–

Типичное вхождение позвоночной артерии в канал поперечных отростков на уровне C_6 зарегистрировано в 82 из 100 сосудистых комплексов (82%). Среди атипичных вариантов преобладало высокое вхождение на уровне C_5 – 12 наблюдений (12%), составившее почти две трети всех отклонений от нормы. Вхождение на уровне C_4 выявлено в 4 случаях (4%), на уровне C_3 – в 1 случае (1%). Низкое вхождение (C_7), зафиксированное исключительно на левой стороне, отмечено в 1 наблюдении (1%). Суммарная частота атипичных вариантов составила 18 из 100 комплексов (18%).

Межсторонняя асимметрия по уровню вхождения артерии в канал поперечных отростков выявлена у 14 из 50 пациентов (28%). На левой стороне атипичные варианты встречались несколько чаще, чем на правой (20% и 16% соответственно), однако данное различие не достигло уровня статистической значимости ($p=0,47$).

Результаты измерения диаметра позвоночной артерии в точке вхождения в костный канал в зависимости от уровня представлены в таблице 2.

Таблица 2 – Диаметр позвоночной артерии (ПА) в точке вхождения в канал поперечных отростков в зависимости от уровня

Уровень вхождения	Диаметр ПА, мм ($M\pm s$)	Диапазон, мм	p (vs. C ₆)
C ₆ (типичное, n=82)	3,9±0,7	2,4-5,8	–
C ₅ (n=12)	3,3±0,5	2,3-4,2	0,011
C ₄ (n=4)	2,7±0,4	2,2-3,1	0,007
C ₇ (n=1)	4,1	–	н/д

Диаметр позвоночной артерии при высоком вхождении на уровне C₅ оказался достоверно меньше, чем при типичном: 3,3±0,5 мм против 3,9±0,7 мм ($p=0,011$). При вхождении на уровне C₄ тенденция к уменьшению диаметра усилилась – 2,7±0,4 мм ($p=0,007$). Единственное наблюдение низкого вхождения (C₇) характеризовалось наибольшим диаметром позвоночной артерии в выборке (4,1 мм).

На основании полученных данных предложена рабочая классификация вариантов вхождения позвоночной артерии в канал поперечных отростков, учитывающая хирургическую значимость каждого типа (таблица 3).

Таблица 3 – Рабочая классификация вариантов вхождения позвоночной артерии (ПА) в канал поперечных отростков

Тип	Уровень вхождения	Частота	Хирургическое значение
I	C ₆ (типичный)	82%	Стандартный операционный риск при передних доступах к нижнешейному отделу
IIa	C ₅	12%	Повышенный риск при дискэктомии C ₄ -C ₅ , C ₅ -C ₆ ; нередко связан с гипоплазией ПА
IIб	C ₄ и выше	5%	Высокий риск при доступах к C ₃ -C ₅ ; диаметр ПА достоверно уменьшен; обязательна детальная предоперационная визуализация
III	C ₇ (низкое)	1%	Риск при операциях в зоне шейно-грудного перехода и при катетеризации подключичной вены

Обсуждение. Суммарная частота атипичного вхождения позвоночной артерии в канал поперечных отростков у наших пациентов (18%) несколько превышает показатели других авторов. Так, Yi X. et al. (2022) на материале 223 пациентов зафиксировали атипичное вхождение в 8,3% случаев, при этом вариант C₅ преобладал над всеми прочими (4,71%) [3, с. 2]. В исследовании Al Hajri F. et al. (2023) на 579 пациентах была установлена более высокая частота – 10,44%, с тем же устойчивым преобладанием C₅ (71% всех атипичных вариантов) [4, с. 3].

Wang S. et al. (2021) в ретроспективном анализе 589 трехмерных КТ-ангиограмм показали, что атипичное вхождение позвоночной артерии достоверно связано с целым рядом морфологических особенностей V2- и V3-сегментов, включая медиальную миграцию сосуда и нарушение типичного хода дуги атланта [1, с. 1556-1562]. Наши данные, в которых высокое вхождение сопровождалось достоверным уменьшением диаметра сосуда, согласуются с этими наблюдениями и подтверждают, что атипичный уровень вхождения редко является изолированной находкой, а как правило, выступает маркером более широкой анатомической изменчивости сосуда.

Взаимосвязь между уровнем вхождения и диаметром позвоночной артерии, зафиксированная нами, клинически важна в двух аспектах. Во-первых, уменьшение диаметра при вхождении на уровне C₄ до $2,7 \pm 0,4$ мм значительно ниже нижней границы нормы; у части таких пациентов речь идет о гипоплазии артерии, связанной, по данным Mehrpouran M. et al. (2024), с большей частотой неврологических нарушений в вертебробазилярном бассейне [6, с. 54-60]. Во-вторых, узкий диаметр сосуда затрудняет его интраоперационную визуальную идентификацию, что повышает риск ятрогенного повреждения при передних доступах к шейному отделу.

Межсторонняя асимметрия по уровню вхождения, выявленная у 28% пациентов, воспроизводит закономерность, описанную в работе Omotoso V. R. et al. (2021). По их данным, левая позвоночная несколько чаще демонстрировала нетипичный ход [2, с. 929-941], что нашло отражение и в нашей работе (левосторонние атипичные варианты – 20% против правосторонних – 16%). Это наблюдение имеет непосредственное практическое значение, т.к. планирование хирургического вмешательства с учетом только ипсилатеральной артерии несет риск недооценки контралатерального сосуда.

Немаловажно, что Uchino A. et al. (2013), обследовавшие 2287 пациентов, получили значительно более низкие показатели атипичного вхождения (7,0% для левой позвоночной артерии и 6,2% для правой) [5, с. 588], чем по результатам нашего исследования и ряда других авторов. Данный факт, по всей видимости, отражает реальную вариабельность признака и подчеркивает актуальность получения собственных отечественных данных, не опирающихся на зарубежные результаты.

Выводы.

1. По данным МСКТ-ангиографии, атипичное вхождение позвоночной артерии в канал поперечных отростков шейных позвонков выявлено в 18% сосудистых комплексов.

2. Наиболее частым атипичным вариантом является высокое вхождение на уровне С₅ (12%); доля вхождения на уровне С₄ и выше составляет 5%, низкое вхождение на уровне С₇ – 1%.

3. Высокое вхождение позвоночной артерии достоверно связано с уменьшением диаметра артерии ($3,3\pm 0,5$ мм при С₅ и $2,7\pm 0,4$ мм при С₄ против $3,9\pm 0,7$ мм при С₆), что необходимо учитывать при оценке вертебробазиллярного кровотока.

4. Межсторонняя асимметрия уровня вхождения выявлена у 28% пациентов, что диктует обязательный двусторонний анализ при предоперационной подготовке.

5. Предложенная трехтипная рабочая классификация позволяет стратифицировать хирургический риск и определить оптимальный объем предоперационного обследования.

ЛИТЕРАТУРА

1. Anatomical Variations of the Vertebral Artery: Analysis by Three-Dimensional Computed Tomography Angiography in Chinese Population / S. Wang, W. J. Ren, L. Zheng [et al.] // *Orthopaedic Surgery*. – 2021. – Vol. 13, № 5. – P. 1556–1562.

2. An anatomical investigation of the proximal vertebral arteries (V1, V2) in a select South African population / B. R. Omotoso, R. Harrichandparsad, I. G. Moodley [et al.] // *Surgical and Radiologic Anatomy*. – 2021. – Vol. 43, № 6. – P. 929–941.

3. Entrance and origin of the extracranial vertebral artery found on computed tomography angiography / X. Yi, P. Xie, L. Zhang [et al.] // *Scientific Reports*. – 2022. – Vol. 12, № 1. – Art. 15274.

4. Radiological Assessment of Extracranial Vertebral Artery Variations: A Computed Tomography Angiography Study / F. Al Hajri, B. Al Yahya'ey, S. R. Sirasanagandla [et al.] // *Applied Sciences*. – 2023. – Vol. 13, № 10. – Art. 5822.

5. Uchino, A. Variations in the origin of the vertebral artery and its level of entry into the transverse foramen diagnosed by CT angiography / A. Uchino, N. Saito, M. Takahashi // *Neuroradiology*. – 2013. – Vol. 55, № 5. – P. 585–594.

6. Evaluation of vertebral artery variations and arterial dominance in cervical CT angiographic images in Iranian population / M. Mehrpouyan, M. Sametzadeh, M. Garibvand, A. R. E. Moghadam // *Romanian Neurosurgery*. – 2024. – Vol. 38, № 1. – P. 54–60.

ЛОЖНАЯ ТОПОГРАФИЯ: ОШИБКИ ПРОСТРАНСТВЕННОГО ВОСПРИЯТИЯ ПРИ ИЗУЧЕНИИ АНАТОМИЧЕСКИХ ПРЕПАРАТОВ

Гордеев Е.Р.¹, Стрижков А.Е.²

¹Московский государственный университет им. М.В.Ломоносова

²Первый Московский государственный медицинский университет имени И.М.Сеченова (Сеченовский Университет)
Москва, Россия

Введение. Изучение анатомических макропрепаратов является ключевым этапом формирования клинического мышления у студентов. Оно позволяет интегрировать теоретические знания анатомии с визуально-пространственным восприятием реальных структур организма. Однако при работе с макропрепаратами нередко возникает искаженное восприятие пространственных взаимоотношений анатомических структур.

Данный феномен обусловлен рядом факторов: ограниченной сохранностью тканей, деформацией органов при фиксации, отсутствием физиологического тонуса, а также когнитивными особенностями восприятия. В результате формируется неверное представление о положении, размерах и взаимоотношении органов.

Цель. Анализ причин возникновения ложной топографии при изучении макропрепаратов и разработка на его основе подходов по минимизации подобных ошибок.

Методы исследования.

- Аналитический обзор литературы. Были изучены современные публикации по анатомическому образованию и морфологии.
- Анализ поведения студентов при работе с макропрепаратами.
- Оценка способности студентов распознавать структуры, реконструировать их топографию.
- Выделение ошибок восприятия и интерпретация как отдельных, так и взаимосвязанных категорий.

Результаты и их обсуждение.

1. В ходе исследования были выявлены типичные ошибки пространственного восприятия [1, с. 32]:

- Смещение анатомических ориентиров. Частое неправильное определение положения органов относительно срединной линии или скелетных ориентиров.
- Искажение размеров и пропорций. Фиксированные органы кажутся уменьшенными или деформированными, что приводит к неверным представлениям об их реальных размерах.
- Нарушение представления о глубине расположения. Отмечается тенденция воспринимать структуры как лежащие в одной плоскости, игнорируется их трехмерная организация.

- Ошибки латерализации. В ряде случаев путают правую и левую стороны, особенно при работе с изолированными органами.

2. Факторы, способствующие формированию ложной топографии:

- Морфологические факторы:

- Деформация тканей при фиксации

- Отсутствие кровенаполнения

- Изменение цвета и текстуры

- Методические факторы [2, с. 112]:

- Недостаточная предварительная визуализация (атласы, схемы)

- Фрагментарное изучение (изолированные органы)

- Эффект плоского изображения (перенос знания из 2D)

Дополнительно следует учитывать, что работа с макропрепаратами включает не только их визуальное восприятие, но и процесс интерпретации – активного когнитивного осмысления наблюдаемых структур [3, с. 45; 4, с. 89]. Студент фактически реконструирует анатомическую реальность, соотнося измененный, деформированный объект с нормальной топографией организма. Ошибки на этом этапе проявляются в неспособности корректно построить пространственные взаимоотношения органов, что усиливает эффект ложной топографии. Таким образом, многие искажения обусловлены не столько дефектами восприятия, сколько недостаточной сформированностью навыков интерпретации, что требует включения методов, развивающих пространственно-когнитивную реконструкцию.

Качество изготовления анатомических препаратов является критически важным фактором, влияющим на формирование корректных топографических представлений. Соблюдение методик фиксации и препарирования, направленных на максимальное сохранение естественных пространственных взаимоотношений, способствует снижению искажений восприятия и уменьшению риска формирования ложной топографии. Игнорирование принципов анатомически корректного изготовления препаратов может усиливать интерпретационные ошибки и затруднять процесс обучения, что подчеркивает необходимость стандартизации и контроля качества учебных материалов.

Выводы.

1. Ложная топография является распространенной проблемой при изучении макропрепаратов.

2. Формирование ложной топографии связано с искажением пространственных взаимоотношений, размеров и ориентации анатомических структур.

3. Ошибки интерпретации усиливают и закрепляют дефекты пространственного восприятия, формируя устойчивые неверные представления о топографии органов.

4. Включение интерпретационного компонента в процесс обучения через геометрический анализ и трехмерную реконструкцию наблюдаемого, является необходимым условием повышения точности анатомических знаний и формирования клинического мышления.

ЛИТЕРАТУРА

1. Методологические принципы и инновационные методы преподавания дисциплины анатомия человека / А. И. Артюхина, В. А. Агеева, Е. В. Горелик [и др.] // Научное обозрение. Педагогические науки. – 2016. – № 6. – С. 31–35.
2. Ellis, H. Clinical Anatomy: Applied Anatomy for Students and Junior Doctors / H. Ellis, V. Mahadevan. – 14th ed. – Hoboken : Wiley-Blackwell, 2019. – 496 p.
3. Sweller, J. Cognitive Load Theory / J. Sweller, P. Ayres, S. Kalyuga. – New York : Springer, 2011. – 274 p.
4. Gallagher, S. How the Body Shapes the Mind / S. Gallagher. – Oxford : Oxford University Press, 2005. – 294 p.

ЭПОКСИДНЫЕ АНАТОМИЧЕСКИЕ ПРЕПАРАТЫ КАК ИНСТРУМЕНТЫ ВИЗУАЛИЗАЦИИ В МЕДИЦИНСКОМ ОБРАЗОВАНИИ

Гордеев Е.Р.¹, Стрижков А.Е.²

¹Московский государственный университет им. М.В. Ломоносова

²Первый Московский государственный медицинский университет имени
И.М.Сеченова (Сеченовский Университет)
Москва, Россия

Введение. Традиционно в образовательном процессе изучения анатомии используются фиксированные препараты, муляжи и цифровые модели. Однако формалиновые образцы обладают токсичностью и требуют специальных условий хранения, а искусственные модели в полной мере не передают морфологические особенности тканей. В связи с этим актуален поиск альтернативных методов сохранения натуральных анатомических объектов, обеспечивающих их долговечность, безопасность и высокую наглядность. Одним из перспективных направлений является инкапсуляция анатомических препаратов в эпоксидную смолу.

Цель. Оценить возможности использования анатомических препаратов, заключенных в эпоксидную смолу, в образовательном процессе, а также определить их преимущества, ограничения и дидактическую ценность по сравнению с традиционными методами.

Методы исследования.

- Анализ научной литературы по вопросам сохранения анатомических препаратов, пластинация и применения полимерных материалов в обучении.
- Описание технологического процесса подготовки и инкапсуляции анатомических образцов (фиксация, дегидратация, обезжиривание, окрашивание, заливка в эпоксидную смолу).
- Сравнительный анализ различных методов сохранения (формалиновые препараты, пластинация, эпоксидная инкапсуляция).

Результаты и их обсуждение. Проведенный анализ показал, что инкапсуляция анатомических объектов в эпоксидную смолу обеспечивает высокую степень сохранности морфологических структур. Препараты сохраняют форму, взаиморасположение тканей и в ряде случаев цветовые характеристики, что делает их удобными для длительного использования в учебном процессе [1, с. 85; 3, с. 527]

Прозрачность эпоксидной смолы позволяет визуализировать объект со всех сторон, что значительно улучшает понимание пространственных взаимоотношений анатомических структур. Это особенно важно при изучении топографической анатомии и патологических изменений.

Сравнительный анализ показал, что по ряду параметров (безопасность, долговечность, удобство хранения) эпоксидные препараты (далее ЭП) превосходят традиционные формалиновые образцы (таблица 1) и предлагаемые на рынке пластинаты [2, с. 64; 5, с. 248].

Таблица 1 – Сравнения вариантов анатомических препаратов

Критерий	Формалиновые препараты	Пластинаты	Эпоксидная инкапсуляция
Токсичность	высокая	низкая	практически отсутствует
Долговечность	средняя	высокая	очень высокая
Наглядность	ограниченная	высокая	высокая
Стоимость	относительно низкая	высокая	средняя
Возможность манипуляции	есть	ограниченная	отсутствует

Дидактическими преимуществами использования ЭП являются повышение вовлеченности студентов, развитие пространственного мышления, снижение дискомфорта при работе с биологическим материалом [4, с. 310].

В то же время выявлены ограничения метода: ЭП невозможно в последующем препарировать, существует риск образования артефактов, профилактикой появления которых является строгое соблюдение технологических этапов при изготовлении.

Исследования показывают, что при соблюдении технологических условий достигается высокая степень сохранности анатомических структур. Ткани сохраняют форму, взаиморасположение и, в ряде случаев, цветовые характеристики (рисунки 1-3).

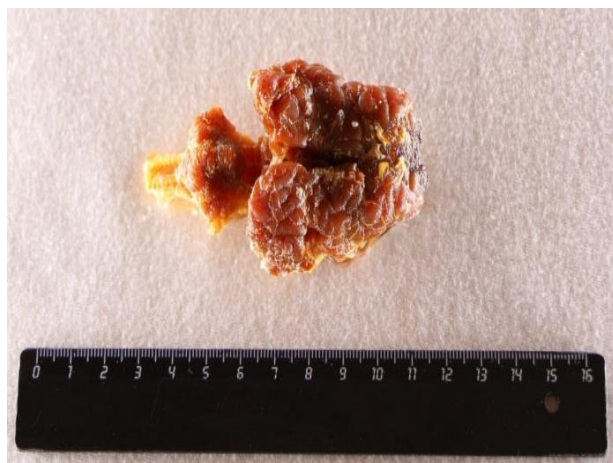


Рисунок 1 – Головной мозг барана. Пропитывание тканей эпоксидной смолой



Рисунок 2 – Фронтальные срезы головного мозга коровы. Окраска: фукорцин



Рисунок 3 – Продольный срез сердца барана

Выводы

1. Инкапсуляция анатомических объектов в эпоксидную смолу является эффективным методом их длительного сохранения.

2. Полученные препараты обладают высокой наглядностью и безопасностью, что делает их удобными для использования в образовательном процессе.

3. Метод обеспечивает значительные дидактические преимущества, включая улучшение визуализации и повышение качества усвоения материала.

4. Несмотря на ряд ограничений, эпоксидная инкапсуляция может рассматриваться как перспективное дополнение к традиционным методам консервации анатомических наглядных пособий.

5. Дальнейшее развитие технологии связано с совершенствованием полимерных материалов, методов окраски и интеграцией с цифровыми образовательными инструментами.

ЛИТЕРАТУРА

1. Гордеев, Е. Р. Способ изготовления анатомических препаратов путем окраски, поверхностной пластинации и заключения в прозрачные синтетические смолы / Е. Р. Гордеев, А. Е. Стрижков // Бородинские чтения : материалы IV Международной научно-практической конференции, Новосибирск, 7 дек. 2024 г. / Новосибирский гос. мед. ун-т ; редкол.: Т. И. Поспелова [и др.]. – Новосибирск, 2024. – С. 84–88.

2. Старчик, Д. А. Роль пластинации в медицинском образовании и морфологических исследованиях / Д. А. Старчик // Вопросы морфологии XXI века : сборник научных трудов Всероссийской научной конференции, Санкт-Петербург, 22-23 сент. 2023 г. / Северо-Западный гос. мед. ун-т им. И.И. Мечникова ; под ред. Р. В. Деева, Д. А. Старчика, С. В. Костюкевича. – Санкт-Петербург, 2023. – С. 62–67.

3. E12 technique: Conventional epoxy resin sheet plastination / R. Latorre, K. de Jong, M.-C. Sora, C. Baptista // *Anatomia, Histologia, Embryologia*. – 2019. – Vol. 48, № 6. – P. 526–531.

4. Riederer, B. M. Plastination and its importance in teaching anatomy. Critical points for long-term preservation of human tissue / B. M. Riederer // *Journal of Anatomy*. – 2014. – Vol. 224, № 3. – P. 309–315.

5. von Hagens, G. Impregnation of soft biological specimens with thermosetting resins and elastomers / G. von Hagens // *The Anatomical Record*. – 1979. – Vol. 194, № 2. – P. 247–255.

МОРФОМЕТРИЧЕСКИЕ И ТОПОГРАФИЧЕСКИЕ ОСОБЕННОСТИ СТРУКТУР ИЛЕОЦЕКАЛЬНОЙ ОБЛАСТИ ВЗРОСЛОГО ЧЕЛОВЕКА

Григорян Г.С., Трушель Н.А.

*Белорусский государственный медицинский университет
Минск, Беларусь*

Введение. Понимание вариантов положения структур илеоцекальной области и корреляционных взаимосвязей между их морфометрическими характеристиками необходимо для исключения наличия патологии в этой области [1; 2, с. 34]. Знания о топографо-анатомических характеристиках илеоцекальной области важны при проведении малоинвазивных хирургических вмешательств и ультразвуковой диагностики [3; 4].

Цель. Установить морфометрические и топографические особенности структур илеоцекальной области взрослого человека, а также выявить корреляционные взаимосвязи между морфометрическими показателями структур исследуемой области с целью повышения эффективности клинической диагностики заболеваний этой области.

Методы исследования. В качестве материала для исследования использовались анатомические препараты илеоцекальной области 13 взрослых людей (трупный материал) из коллекции кафедры нормальной анатомии БГМУ. Макроскопическим методом определялось положение структур; морфометрическим методом проводилось измерение структур илеоцекальной области (измерялись длина слепой кишки; ширина слепой кишки на уровне места впадения в неё подвздошной кишки, в средней части, в нижней части; ширина подвздошной кишки; длина червеобразного отростка; илеоцекальный угол; расстояние от места впадения подвздошной кишки до места отхождения червеобразного отростка; диаметр червеобразного отростка у основания, в средней части, на конце); статистическим методом с помощью программы Microsoft Excel вычисляли достоверность проведённых измерений и выявляли корреляционные взаимосвязи между установленными морфометрическими показателями. Вычислялись: коэффициент корреляции, ошибка репрезентативности, t-критерий Стьюдента и уровень значимости, который определяет вероятность совершения ошибки.

Результаты и их обсуждение. В ходе исследования вариантов топографии червеобразного отростка были установлены следующие его положения. Ретроцекальное положение червеобразного отростка, характеризующееся локализацией аппендикса позади слепой кишки, выявлено в 7,7% случаев. Нисходящее (тазовое) положение червеобразного отростка, при котором он направляется вниз в полость малого таза, наблюдалось в 53,8% случаев. Медиальное положение червеобразного отростка, при котором аппендикс располагается медиальнее слепой кишки, прилегая к терминальному отделу подвздошной кишки, выявлено в 38,5% случаев.

В результате морфометрического исследования препаратов илеоцекальной области взрослого человека были установлены следующие средние значения: длина слепой кишки равна 4,8 см; ее ширина на уровне места впадения в неё подвздошной кишки составила 7,06 см, в средней ее части – 6,58 см, в нижней части – 4,11 см; ширина подвздошной кишки равна 1,9 см; длина червеобразного отростка – 8,51 см; илеоцекальный угол – $92,31^\circ$; расстояние от места впадения подвздошной кишки до места отхождения червеобразного отростка составило 2,16 см; диаметр червеобразного отростка у основания равен 0,78 см, в средней его части – 0,81 см, на конце – 0,65 см.

В результате статистического анализа полученных морфометрических данных был выявлен ряд корреляционных взаимосвязей.

1. Была установлена прямая корреляционная связь между длиной червеобразного отростка и расстоянием от места впадения подвздошной кишки до места отхождения червеобразного отростка (коэффициент корреляции равен 0,53, ошибка репрезентативности составила $\pm 0,2168$, t-критерий Стьюдента равен 2,44, вероятность совершения ошибки менее 0,05 (менее 5%), что делает данную корреляционную зависимость статистически значимой).

2. Выявлена обратная корреляционная связь между длиной червеобразного отростка и шириной слепой кишки в средней её части (коэффициент корреляции составляет -0,67, ошибка репрезентативности равна $\pm 0,166$, t-критерий Стьюдента равен 4,036, вероятность совершения ошибки составляет менее 0,001 (менее 0,1%). Таким образом, корреляционная связь является статистически значимой.

3. Установлена прямая корреляционная связь между длиной и шириной слепой кишки на уровне места впадения в неё подвздошной кишки (коэффициент корреляции = 0,3; ошибка репрезентативности составляет $\pm 0,27$, t-критерий Стьюдента равен 1,11, вероятность совершения ошибки превышает допустимые значения в $\leq 0,05$ и составляет более 0,2 (более 20%). Таким образом, несмотря на наличие слабой степени корреляции, данная корреляционная взаимосвязь не является статистически значимой.

4. Выявлена обратная корреляционная связь между расстоянием от места впадения подвздошной кишки до места отхождения червеобразного отростка и шириной слепой кишки в нижней её части (коэффициент корреляции = -0,65, ошибка репрезентативности составляет $\pm 0,174$, t-критерий Стьюдента равен 3,733, а вероятность ошибки $\approx 0,001$ ($\approx 0,1\%$), что свидетельствует о статистически значимой корреляционной взаимосвязи.

5. Установлена обратная корреляционная связь между расстоянием от места впадения подвздошной кишки до места отхождения червеобразного отростка и шириной слепой кишки в средней части (коэффициент корреляции равен -0,68; значение ошибки репрезентативности составляет $\pm 0,162$, t-критерий Стьюдента равен 4,198, а вероятность ошибки менее 0,001 (менее 0,1%). Таким образом корреляционная взаимосвязь является статистически значимой.

Выводы. В результате проведённого исследования были получены морфометрические характеристики структур илеоцекальной области

и подсчитаны их средние значения. На основании их значений были выявлены следующие корреляционные взаимосвязи:

1. Чем больше длина червеобразного отростка, тем больше расстояние от места впадения подвздошной кишки до места отхождения червеобразного отростка (корреляционная взаимосвязь является статистически значимой).

2. Чем больше длина червеобразного отростка, тем меньше ширина слепой кишки в средней её части (корреляционная связь является статистически значимой).

3. Чем больше длина слепой кишки, тем больше её ширина на уровне места впадения подвздошной кишки (корреляционная взаимосвязь не является статистически значимой).

4. Чем больше расстояние от места впадения подвздошной кишки до места отхождения червеобразного отростка, тем меньше ширина слепой кишки в нижней её части (корреляционная взаимосвязь является статистически значимой).

5. Чем больше расстояние от места впадения подвздошной кишки до места отхождения червеобразного отростка, тем меньше ширина слепой кишки в средней её части (корреляционная взаимосвязь является статистически значимой).

6. В рамках исследования также были установлены варианты топографии аппендикса: ретроцекальное положение – в 7,7% случаев, тазовое – в 53,8%, медиальное – в 38,5%.

7. Среднее значение илеоцекального угла по результатам настоящего исследования составило $92,31^\circ$, что подтверждается данными литературы, по данным которых оно составляет более 90° .

ЛИТЕРАТУРА

1. Shah, M. A. The position of the vermiform appendix / M. A. Shah // Indian Medical Gazette. – 1945. – Vol. 80. – P. 494.

2. The vermiform appendix: a review / A. Barlow, S. Muhleman, M. Loukas [et al.] // Clinical Anatomy. – 2013. – Vol. 26, № 1. – P. 33–42.

3. Sonography of the cecum: gateway to the right lower quadrant / R. B. Jeffrey, B. R. Herts, L. D. Charboneau [et al.] // Ultrasound Quarterly. – 2018. – Vol. 34. – P. 133–140.

4. The position of the vermiform appendix at laparoscopy / K. S. Asgiarsson, E. S. Agnarsson, G. V. Einarsson [et al.] // Surgical and Radiologic Anatomy. – 2007. – Vol. 29. – P. 165–168.

ВЛИЯНИЕ ПРОФЕССИОНАЛЬНЫХ НАГРУЗОК НА МОРФОЛОГИЮ ПЯСТНЫХ КОСТЕЙ КИСТИ ЧЕЛОВЕКА

Гришковец П.В., Дорохович Г.П.

*Белорусский государственный медицинский университет
Минск, Беларусь*

Введение. Актуальность изучения строения коротких трубчатых костей кисти обусловлена высокой распространенностью их повреждения среди населения Республики Беларусь. Из всех травматических повреждений костей верхней конечности именно 35% приходится на травму пястных костей [1, с. 124]. Кисть человека – уникальный орган, позволяющий производить точные движения, манипуляции. Как отмечают социальные антропологи, строение кисти, приобретённое в процессе эволюции человеком, позволяло осуществлять сложную трудовую деятельность, что в конечном счёте привело к возникновению современного типа человека [2, с. 47]. Ещё в конце XIX века П. Ф. Лесгафтом было установлено, что кости, гипертрофируясь, реагируют на определённую физическую нагрузку. Современные методы рентгенодиагностики, микроскопии позволяют проследить морфологические изменения на тканевом уровне [3, с. 68]. Знание особенностей морфологического строения коротких трубчатых костей кисти у лиц, занимающихся физическим трудом, позволит скорректировать подходы к лечению травматических повреждений последних.

Цель. Выявить особенности строения пястных костей и фаланг пальцев кисти взрослого человека, возникающие вследствие усиленной на неё нагрузки.

Задачи:

1. Определение круга обследуемых лиц.
2. Исследование рентгенограмм кисти в прямой проекции.
3. Сопоставление полученных данных с «контрольной» группой.
4. Установление закономерностей по типу: «Профессия – изменение».

Методы исследования. Изучено 40 рентгеновских снимков взрослых людей, профессия которых обуславливает усиленную нагрузку на кисти: грузчики (21 человек), общие хирурги (12 человек), парикмахеры (8 мужчин, 13 женщин). Эти лица входили в опытную группу. Возраст грузчиков от 20 до 53 лет; остальные участники исследования были в возрасте от 18 до 49 лет. Стаж работы у всех исследуемых был не менее 2 лет. Снимки обеих кистей рассматривались в прямой проекции. Контрольную группу составили 40 человек, занимающиеся нефизическим трудом (офисные служащие, инженеры и др.). Морфометрическим методом проводили измерения трубчатых костей кисти и фаланг пальцев на рентгенограммах при помощи миллиметровой линейки. Всего сделано 165 измерений. Проводилась статистическая обработка полученных данных.

Результаты и их обсуждение. В ходе исследования выявлено, что длина пястных костей у лиц, занимающихся физическим трудом, превышает таковую у исследованных, составляющих контрольную группу. Гипертрофия

у представителей разных групп развивалась неодинаково. Так, у грузчиков особенно сильно была удлинена I пястная кость, что, по-видимому, связано со спецификой работы. Рабочий в ходе трудового процесса, при передвижении вынужден захватывать, длительно удерживать тяжёлые грузы [4, с. 156]. Рабочая гипертрофия компактного и губчатого вещества I пястной кости закономерно вызывает уменьшение костномозговой полости. Из всех групп исследованных, наибольшего увеличения компактное вещество достигает у грузчиков. Так как нагрузка ложится равномерно на обе кисти, не наблюдается значимого преобладания абсолютных размеров какой-либо из костей (рисунок 1).

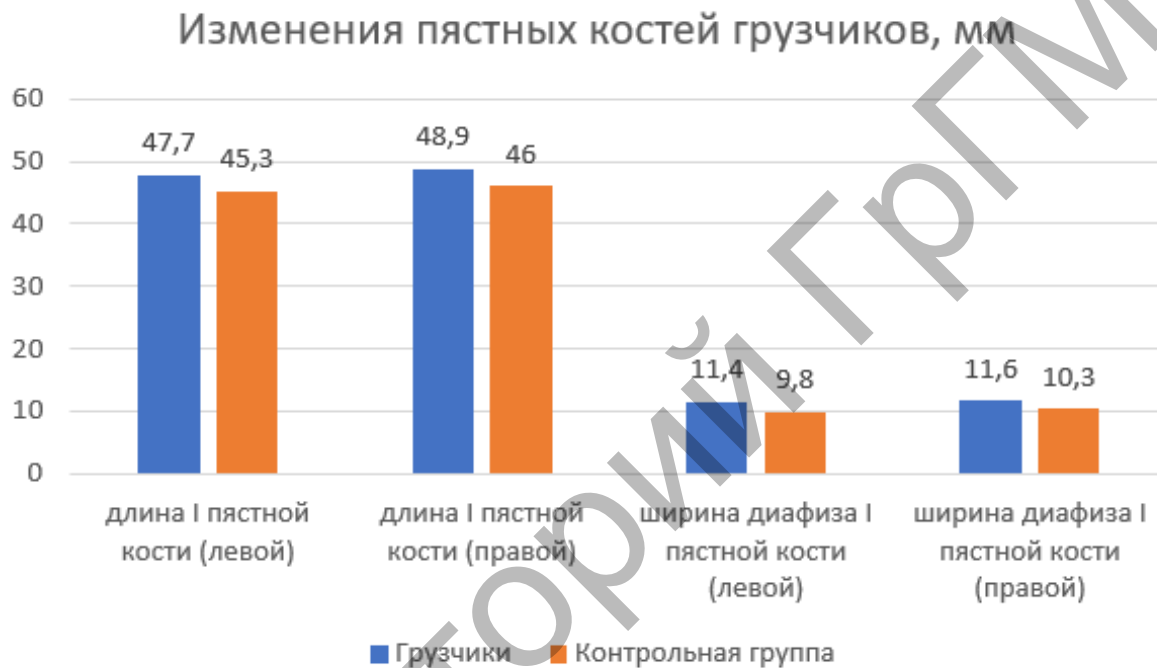


Рисунок 1 – Изменение пястных костей грузчиков

Особый интерес представляют изменения пястных костей парикмахеров. Постоянная работа профессиональными ножницами, которые работники удерживают большим, безымянным пальцами и мизинцем приводит к тому, что большую нагрузку получает локтевой край кисти, что отражается в большем удлинении IV-V пястных костей по сравнению с остальными. Из-за неравномерной нагрузки на кисти парикмахера (преимущественно работа правой рукой) наблюдается преобладание исследуемых параметров на правой кисти (рисунок 2).

Изменения пястных костей парикмахеров, мм

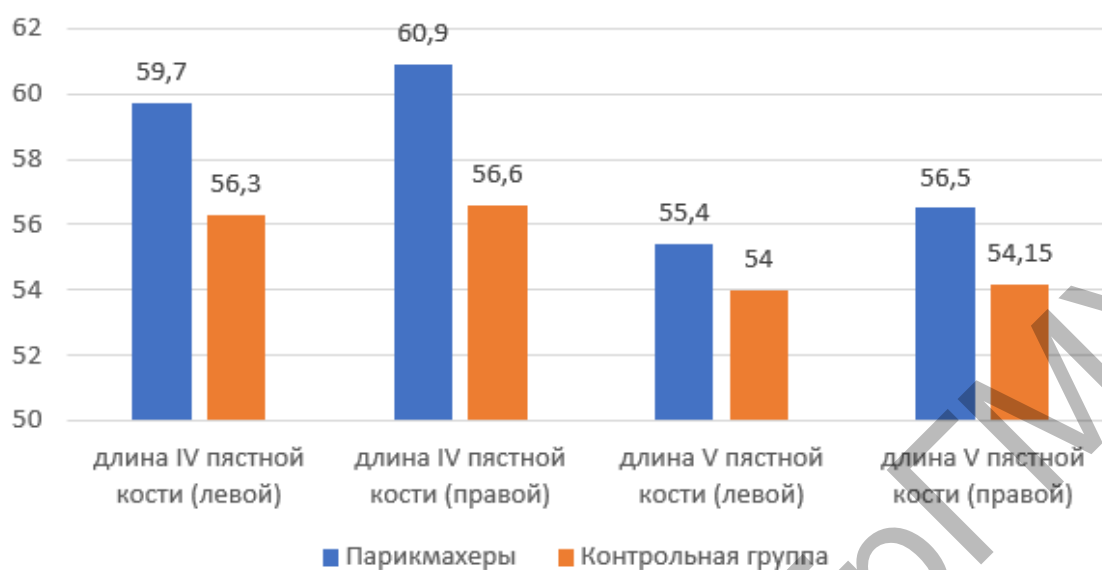


Рисунок 2 – Изменение пястных костей парикмахеров

Изучая рентгенограммы врачей-хирургов статистически значимых различий в показателях длины, толщины эпифизов, диафизов, компактного вещества по сравнению с лицами контрольной группы обнаружено не было (рисунок 3).

Изменения пястных костей врачей-хирургов, мм

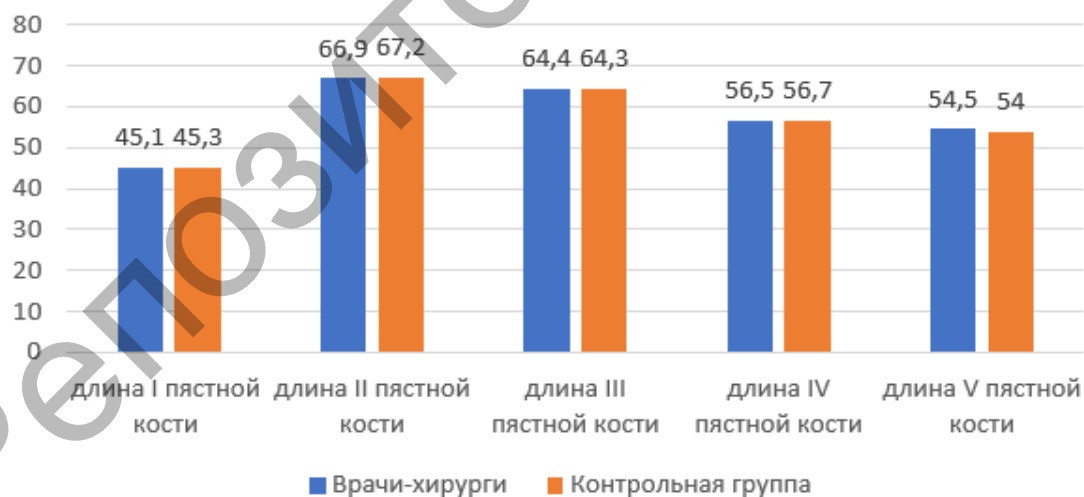

Рисунок 3 – Изменение пястных костей врачей-хирургов

Выводы

1. Разные виды профессиональной деятельности имеют неодинаковое влияние на короткие трубчатые кости кисти взрослого человека.
2. Для кисти грузчика характерно общее увеличение всех показателей длины, толщины эпифизов, диафизов, компактного вещества. Особенно

выражено удлинение костей I пальца вследствие усиленной нагрузки на этот луч в процессе труда. Равномерное активное участие в трудовом процессе обеих рук грузчика обуславливает равномерное увеличение костей правой и левой кисти. А) У парикмахеров увеличение размера трубчатых костей кисти более выражено в IV, V пястных, что, видимо, зависит от большей нагрузки на локтевой край кисти исследованных лиц в процессе стрижки. Б) Неравномерность и неоднородность нагрузки на обе кисти приводят к заметному преобладанию размеров правой кисти по сравнению с левой. В) рабочая гипертрофия пястных костей обратима при снижении физической активности.

ЛИТЕРАТУРА

1. Долго-Сабуров, Б. А. Явление обратимой гипертрофии / Б. А. Долго-Сабуров // Известия Научного института им. П. Ф. Лесгафта. – 1997. – Т. 16. – С. 123–159.
2. Ковешникова, А. К. Локомоция приматов и гоминид / А. К. Ковешникова // Известия Научного института им. П. Ф. Лесгафта. – 1998. – Т. 17. – С. 45–62.
3. Котикова, Е. А. Генез костной усталости опорно-двигательного аппарата лиц, занимающихся тяжёлым физическим трудом / Е. А. Котикова // Известия Научного института им. П. Ф. Лесгафта. – 1998. – Т. 13, вып. 1. – С. 65-80.
4. Попов, В. О. Изменения формы костей под влиянием ненормальных механических условий в окружающей среде : дис. ... канд. мед. наук / Попов Василий Осипович. – Санкт-Петербург, 1998. – 210 с.

ВАРИАНТЫ СТРОЕНИЯ ПОВЕРХНОСТНЫХ ВЕН ВЕРХНЕЙ КОНЕЧНОСТИ У МОЛОДЫХ ЛЮДЕЙ

Грынцевич Р.Г., Черненко Т.С.

*Белорусский государственный медицинский университет
Минск, Беларусь*

Введение. Верхняя конечность является «мишенью» при выполнении венепункций, венесекций, длительной катетеризации вен, формировании артериовенозных фистул для гемодиализа – любой вариант строения, отличающийся от классических описаний, может непосредственно влиять на успешность проводимых манипуляций. В связи с этим возрастает потребность в более детальном изучении анатомических вариаций поверхностных вен верхней конечности у взрослого человека с учётом выраженной вариабельности сосудистого русла [1, с. 861]. Кроме того, уточнение сведений о топографических и анатомических особенностях поверхностных вен верхней конечности поможет практикующему врачу избежать ошибок при катетеризации периферических вен с целью доставки рентгенконтрастных препаратов к более крупным сосудам и сердцу [2, с. 546].

Для реконструкции дефектов покровных тканей верхней конечности применяют пластику свободным кожно-мышечным лоскутом с микрососудистыми анастомозами. Жизнеспособность перемещённых тканевых фрагментов зависит от точной оценки кровообращения в перемещаемых тканях, в том числе от калибра, вариантов и взаимной топографии поверхностных вен верхней конечности [3, с. 540].

Знания о вариантах строения (глубины залегания, хода) подкожной венозной сети учитывают при выполнении некрэктоми и фасциотомий для профилактики компартмент-синдрома и ишемии конечности, особенно в области локтевой ямки, предплечья и лучезапястного сустава. Точное знание анатомии венозного русла имеет принципиальное значение для своевременного выполнения реконструктивных и пластических операций [4, с. 328].

Морфология поверхностной венозной сети отличается значительной вариабельностью как по типу анастомозов, так и по степени развития отдельных венозных стволов. Клинически значимой является высокая частота вариантов строения срединной вены локтя и рисунка подкожной венозной сети локтевой ямки, являющейся традиционной мишенью при венепункциях [1, с. 863].

На сегодняшний день остаются нерешёнными вопросы о единой морфологической классификации поверхностных вен передней поверхности верхней конечности, в достаточной мере адаптированной для сосудистых, пластических и ожоговых хирургов. Имеющиеся данные фрагментарны, основаны на ограниченных выборках изучаемого материала, без количественной оценки частоты часто встречающихся типов ветвления и вариантов анастомозов между крупными венозными стволами. Это определяет актуальность и необходимость настоящего комплексного морфологического исследования поверхностных вен верхних конечностей с топографо-анатомическим анализом, ориентированным на задачи современной клинической медицины [5, с. 94].

Цель. Выявить анатомические варианты поверхностных вен верхних конечностей у людей молодого возраста.

Методы исследования. Методом прижизненного визуального исследования у 65 человек в возрасте 17–25 лет (медиана возраста – 19,0 (18,0; 19,0) лет), из которых 58 – мужского пола, 7 – женского), изучены поверхностные вены верхней конечности. Во время исследования на верхнюю треть плеча накладывался жгут, после чего исследуемый в течение 15–30 секунд сжимал и разжимал кисть. Результатом стало наполнение поверхностных вен и последующая их визуализация под кожей, что было снято с помощью цифровой фотокамеры и обработано с помощью графических редакторов. Получены данные соматометрической характеристики исследуемой выборки лиц по следующим параметрам: рост, масса тела, расчёт индекса массы тела (ИМТ), длина правой и левой верхней конечностей, определение индекса Соловьёва. Статистическая обработка данных производилась с использованием возможностей Microsoft Excel 2019 и Statistica 10.0.

Результаты исследования. Соматометрическое исследование выявило следующие характеристики исследуемой группы. Средний рост составил $179,83 \pm 7,34$ см (медиана – 180,0 (176,0; 185,0) см). Средняя масса тела – $74,93 \pm 10,46$ кг (медиана – 75,0 (67,0; 80,0) кг). Индекс массы тела рассчитывался по общепринятой формуле (масса тела в килограммах делится на квадрат роста в метрах) и составил в среднем $23,13 \pm 2,57$ кг/м² (медиана – 22,88 (21,5; 24,5) кг/м²).

Индекс Соловьёва определялся путём измерения длины окружности запястья на правой и левой конечностях с последующим сравнением с референсными значениями и определением типа конституции исследуемых. Распределение по типу конституции выявило преобладание нормостенического типа – 41 человек (63,1%). Астенический тип определён у 15 исследуемых (23,1%), гиперстенический – у 9 (13,8%). Среди нормостеников соотношение мужчин и женщин составило 5,8:1 (85,4% и 14,6% соответственно), среди астеников – 14:1 (93,3% и 6,7%), тогда как группа гиперстеников была представлена исключительно лицами мужского пола. Таким образом, исследуемая выборка характеризовалась существенным преобладанием лиц мужского пола, а нормостенический тип конституции являлся доминирующим вне зависимости от пола.

Длина правой верхней конечности составила $78,99 \pm 4,61$ см (медиана – 79,0 (76,0; 81,0) см), а левой – $79,05 \pm 4,66$ см (медиана – 79,0 (77,0; 81,0) см). Была выявлена сильная положительная корреляция обеих верхних конечностей с ростом (коэффициент Спирмена для правой стороны составил $r_s = 0,851$ ($p < 0,001$), для левой – $r_s = 0,842$ ($p < 0,001$), что свидетельствует о ведущей роли роста как фактора, определяющего линейные размеры верхней конечности. При сравнении по полу мужчины достоверно имели преимущество перед женщинами по длине как правой (медианы: 79,5 (78,0; 82,0) и 72,0 (69,0; 75,0) см; $U = 386$; $p < 0,001$), так и левой (80,0 (78,0; 81,5) и 72,0 (68,5; 74,0) см; $U = 393$; $p < 0,001$) конечностей, что объясняется половыми различиями в росте. При определении зависимости между длиной верхней конечности и типом конституции значимых межгрупповых различий как справа, так и слева выявлено не было (справа: $N = 4,503$; $p = 0,105$; слева: $N = 3,769$; $p = 0,152$). Следовательно, продольные размеры верхней конечности определяются преимущественно ростом и полом, тогда как соматотип влияет незначительно.

Анализ взаимосвязи между показателями ИМТ с индексом Соловьёва выявил умеренную положительную корреляцию правой ($r_s = 0,554$; $p < 0,001$) и левой ($r_s = 0,570$; $p < 0,001$) конечностей. Сравнение по типу конституции (критерий Краскела–Уоллиса) показало высоко значимые различия ИМТ между группами ($N = 36,231$; $p < 0,001$): медиана ИМТ составила 23,1 (22,2; 24,0) кг/м² у нормостеников, 20,0 (19,5; 21,7) кг/м² – у астеников и 26,7 (26,5; 28,6) кг/м² – у гиперстеников. Значимые различия обнаружены и для индекса Соловьёва: медиана у нормостеников – 17,5 (16,5; 18,0), у астеников – 17,0 (16,5; 17,0), у гиперстеников – 18,5 (18,0; 19,0) ($N = 13,587$; $p = 0,001$). При этом корреляция между ИМТ и индексом Соловьёва сохранялась как статистически значимая лишь внутри нормостенической группы ($r_s = 0,442$; $p = 0,004$; $n = 41$), тогда как

в группах астеников ($r_s=0,030$; $p=0,915$) и гиперстеников ($r_s=0,129$; $p=0,741$) она была статистически незначимой. Это указывает на то, что при крайних вариантах телосложения взаимосвязь между жировым компонентом тела и длиной окружности запястья нивелируется, вследствие относительной однородности значений.

Оценка морфологических характеристик поверхностных вен верхней конечности проводилась по таким параметрам, как степень выраженности (степень кровенаполнения и последующей визуализации), форме венозного анастомоза, который обозначался в виде букв латинского алфавита и симметричности у одного человека.

На правой верхней конечности хорошо выраженные вены зафиксированы в 77,4% случаев (50 верхних конечностей), плохо выраженные – в 22,6% (15 верхних конечностей). Аналогичное распределение получено для левой стороны: хорошо выраженные вены – у в 74,2% случаев (48 верхних конечностей), плохо выраженные – в 22,6% (15 верхних конечностей), в 2 случаях (3,2%) изолированно выделялась латеральная подкожная вена руки. Связь степени выраженности вен с полом оказалась статистически значимой: у женщин плохо выраженные вены встречались в 80,0% случаев, у мужчин – в 11,5% ($p=0,005$). По типу конституции выявлена статистическая тенденция ($\chi^2=5,831$; $df=2$; $p=0,054$): у всех астеников вены были хорошо выраженными, тогда как у гиперстеников плохо выраженные вены зарегистрированы в 60,0% случаев.

Сомкнутый тип венозного анастомоза преобладал как на правой верхней конечности – 46 случаев (70,0%), так и на левой – 48 случаев (73,3%). Разорванный тип установлен справа в 30,0% случаев и в 26,7% случаев слева. Связи характера разорванности с полом ($p=0,286$) и типом телосложения ($\chi^2=5,794$; $df=2$; $p=0,055$) обнаружено не было. У астеников разорванный тип выявлен в 66,7% случаев, тогда как у гиперстеников разорванных анастомозов не зафиксировано ни в одном наблюдении.

Форма венозного анастомоза локтевой ямки характеризовалась значительным полиморфизмом. В результате исследования было выявлено 10 различных вариантов. На правой конечности наиболее частыми были X-образный тип – 13 случаев (20,0%), V-образный и сетевидный – по 11 конечностей (16,7%), M-образный и W-образный – по 9 конечностей (13,3%), U-образный – 4 конечности (6,7%). Y-, N-, O-образный и сочетанный варианты являлись редкими и встречались единично. На левой конечности доминировал V-образный тип – 17 конечностей (26,7%), сетевидный – 11 (16,7%), Y-образный – 9 (13,3%); X-образный – 7 (10,0%). N-, U-, W-, H-, O-образный и сочетанный типы встречались единожды. Таким образом, преобладающей формой справа была X-образная, тогда как наиболее частой слева стала V-образная форма (26,7%). Связи формы анастомоза с полом и типом конституции не выявлено.

Оценка симметрии показала, что у 71,4% исследуемых была выявлена билатеральная асимметрия. Симметричные варианты регистрировались лишь в 28,6% случаев. Попарное сравнение типов венозных анастомозов между

собой справа и слева выявило, что схожие формы справа и слева определялись в 36,7% случаев. Единственный вариант с абсолютной билатеральной симметрией – это сетеобразный тип. Связи симметрии с типом конституции обнаружено не было ($\chi^2=0,097$; $df=2$; $p=0,953$). В противоположность этому разорванность венозного анастомоза демонстрировала высокую билатеральную симметричность. В 90,0% тип разорванности справа совпадал с таковым на контралатеральной стороне ($p=0,0001$), что позволяет рассматривать разорванность как признак, зависящий от конституциональных особенностей человека.

Выводы. В исследованной выборке людей в возрасте 17–25 лет преобладал нормостенический тип конституции (63,1%), длина обеих верхних конечностей определялась преимущественно ростом ($r_s=0,85$; $p<0,001$) и полом человека, тогда как соматотип не оказывал на неё статистически значимого влияния. На верхней конечности исследуемых преобладал вариант строения «хорошо выраженные поверхностные вены», а степень их выраженности достоверно зависела от пола человека (у женщин вариант «плохо выраженные вены» были выявлены в 80,0% случаев, у мужчин – в 11,5%; $p=0,005$). Кроме того, степень выраженности была связана с типом конституции ($p=0,054$). «Сомкнутый тип венозного русла» являлся преобладающим (70,0% случаев справа, 73,3% – слева), а «разорванный тип» не коррелировал с полом и соматотипом человека, но характеризовался высокой билатеральной симметричностью (90,0%; $p=0,0001$). Форма венозного анастомоза между латеральной и медиальной подкожными венами руки характеризовалась выраженным полиморфизмом: выявлено 10 вариантов. Преобладающими типами были X-образный справа (20,0%) и V-образный слева (26,7%). Связи формы венозного анастомоза с полом и соматотипом человека не установлено. Билатеральная асимметрия формы анастомоза зафиксирована у 71,4% исследуемых. Единственным вариантом формы венозного анастомоза между латеральной и медиальной подкожными венами руки с абсолютной двусторонней симметрией стал «сетеобразный тип».

ЛИТЕРАТУРА

1. Unusual variability of the superficial venous system of the upper limb / W. Żwieręło, A. Misiak, A. Żwieręło [et al.] // *Folia Morphologica*. – 2021. – Vol. 80, № 4. – P. 860–866.
2. Maslarski, I. The artery blood supply variant of the upper limb / I. Maslarski // *Clujul Medical*. – 2015. – Vol. 88, № 4. – P. 545–549.
3. Воротников, А. А. Реконструкция дефектов покровных тканей методом транспозиции локорегионарных перфорантных островковых лоскутов / А. А. Воротников // *Гений ортопедии*. – 2022. – Т. 28, № 4. – С. 538–545.
4. Özkan, A. Fasciotomy procedures on acute compartment syndromes of the upper extremity related to burns / A. Özkan, S. Şentürk, Z. Tosun // *European Journal of General Medicine*. – 2015. – Vol. 12, № 4. – P. 326–333.
5. Семитко, С. П. Выбор оптимального пути конверсии, обусловленной комплексной анатомией артерий верхней конечности при правом трансрадиальном доступе, по данным открытого регистра COMPAAS

МОРФОЛОГИЧЕСКАЯ ХАРАКТЕРИСТИКА РАНЕВОЙ ПОВЕРХНОСТИ ПОДЖЕЛУДОЧНОЙ ЖЕЛЕЗЫ ПОСЛЕ РЕЗЕКЦИИ В ЭКСПЕРИМЕНТЕ

Гуца Т.С.

*Гродненский государственный медицинский университет
Гродно, Беларусь*

Введение. По литературным данным частота развития острого послеоперационного панкреатита составляет 20–25 %, а после вмешательств на поджелудочной железе и желчевыводящих путях достигает 30–55 % [2, с. 49]. От всех остро протекающих заболеваний органов брюшной полости на долю острого панкреатита приходится до 15,6%. Частота хронического панкреатита за последние 30 лет также возросла и составляет до 10 случаев на 100 тысяч населения [5, с. 92]. Смертность от данной патологии составляет до 40%, особенно при некротическом варианте течения болезни [2, с. 49]. По сей день панкреатит характеризуется ростом как среди взрослого, так и детского населения. За последние годы различные виды резекции поджелудочной железы остаются самым распространенным методом оперативного лечения [3, с. 10]. В хирургической практике поджелудочную железу человека принято условно разделять на два крупных анатомо-хирургических сегмента: правый (цефало-цервикальный) и левый (корпоро-каудальный). Оба эти сегмента обильно кровоснабжаются. При резекциях поджелудочной железы широко применяется подход «артерия на первом месте», что позволяет избежать венозного застоя и добиться уменьшения кровопотери [4, с. 88].

Благодаря широкому спектру действия после операции применяется низкоинтенсивное лазерное излучение (НИЛИ) для улучшения репаративных процессов органа, вызывая как локальные эффекты, так и системную реакцию всего организма [1, с. 9].

Цель. Оценить патоморфологические изменения в поджелудочной железе после резекции без влияния на рану НИЛИ красной области спектра и после его воздействия.

Методы исследования. В работе для эксперимента были использованы 24 белые крысы (200-250 гр). Все животные до и после операции находились в условиях вивария операционного блока кафедры оперативной хирургии и топографической анатомии со свободным доступом к пище и воде. В условиях операционной под наркозом (в/м кетамин 0,1 на 100 гр массы) выполняли лапаротомию, мобилизацию поджелудочной железы, резекцию дистальной ее части (1,0x0,5 см) с сохранением кровоснабжения селезенки. Культю ушивали П-образными швами. Разделили крыс на 2 группы: 1-я – после

ушивания культю погружали в брюшную полость, 2-я – на культю интраоперационно однократно воздействовали НИЛИ красной области спектра (λ – 670 нм, мощность – 25 мВт, t-5 мин, лазерный аппарат «Родник-1»). Брюшную стенку послойно ушивали. Выводили из эксперимента животных на 7, 21, 40 и 60 сутки, производили забор биоптата поджелудочной железы для гистологического исследования. После фиксации препаратов в 10% нейтральном растворе формалина готовили патоморфологические срезы, окрашивали их гематоксилин-эозином и результаты оценивали с помощью световой микроскопии.

Результаты и их обсуждение. Летальных случаев не было.

Анализ срезов показал следующие морфологические изменения раневой поверхности культы поджелудочной железы.

1-я группа. 7 сутки после операции: повсеместное умеренное расширение протоков экзогенной паренхимы. В междольковой соединительной ткани выявляли отек и разрастание грануляционной ткани. Клеточный инфильтрат был представлен грануляционной и агрануляционной тканью, большим количеством фибробластов и фиброцитов с формированием коллагеновых волокон.

21 сутки: в ткани поджелудочной железы определяли очаговые слабовыраженные расширения протоков экзокринной ткани, а также островки неспецифической грануляционной ткани, в которой преобладали коллагеновые волокна и редуцирующиеся сосуды. Воспалительная инфильтрация была меньше.

40 сутки: фрагмент поджелудочной железы был окружён жировой тканью и узким ободком соединительной ткани с очаговой лимфоидно-гистиоцитарной инфильтрацией.

60 сутки ткань железы окружена жировой тканью и тонкой фиброзной капсулой с наличием лимфоидно-гистиоцитарной инфильтрации.

2-я группа + НИЛИ. 7 сутки: расширения протоков и ацинусов в месте резекции поджелудочной железы не выявляли, только в строме отмечали слабовыраженный отёк. В окружающих железу тканях определяли неспецифическую грануляционную ткань, богатую сосудами, гранулоцитами и агранулоцитами, а также большое количество фибробластов и фиброцитов с формированием коллагеновых волокон.

21 сутки: определяли ткань поджелудочной железы с обычным строением ацинусов и протоков, отека не было. В этот срок выявляли значительное уменьшение воспаления с мелкими фрагментами созревающей грануляционной ткани.

40 сутки: обнаруживали ткань поджелудочной железы с прилежащей жировой тканью, в которой отмечали слабовыраженную лимфоидно-гистиоцитарную инфильтрацию и очаговый склероз.

60 сутки: ткань органа с прилежащей жировой тканью без воспалительных изменений. Выявляли сформированный рубец.

Таким образом, после выполнения резекции поджелудочной железы в ранние сроки на 7 сутки в зоне вмешательства развиваются явления острого

локального панкреатита, сопровождающегося отеком культи органа. Как правило, он носил ограниченный характер. К 40 суткам у животных обнаруживали признаки хронического панкреатита: очаговый склероз, инфильтрацию. Воспалительная инфильтрация была представлена грануляционной и агрануляционной тканью, большим количеством фибробластов и фиброцитов. Отмечали умеренное расширение протоков экзогенной паренхимы, отек междольковой соединительной ткани. Воздействие НИЛИ красной области спектра улучшало микроциркуляцию, значительно уменьшало воспалительную инфильтрацию уже на 21 сутки после операции. В эти сроки отсутствовало расширение протоков и ацинусов. На 60-е сутки воспаления не было и отмечали сформированный рубец.

Выводы. Резекция поджелудочной железы приводит к развитию в ранние сроки острого, в более поздние – хронического панкреатита. НИЛИ красного диапазона стимулирует репаративные процессы в культе поджелудочной железы после операции, значительно уменьшает воспаление, предотвращает инфицирование раневой поверхности органа, что создает благоприятные условия для заживления и профилактики послеоперационного панкреатита.

ЛИТЕРАТУРА

1. Буйлин, В. А. Низкоинтенсивные лазеры в хирургии: реальность и перспективы / В. А. Буйлин, Е. И. Брехов, В. И. Брыков // *Анналы хирургии.* – 2003. – № 2. – С. 8–10.

2. Коробка, В. Л. Профилактика послеоперационного деструктивного панкреатита и несостоятельности панкреатодигестивных анастомозов после резекции поджелудочной железы / В. Л. Коробка, О. И. Глушкова, Р. Е. Громько // *Медицинский вестник северного Кавказа.* – 2012. – № 3. – С. 49–51.

3. Назыров, Ф. Г. Острый панкреатит / Ф. Г. Назыров // *Вестник экстренной медицины.* – 2010. – № 4. – С. 8–14.

4. Исследование вариантов отхождения и ветвления дорсальной панкреатической артерии человека / А. В. Павлов, Е. В. Секисова, Н. А. Пронин [и др.] // *Экспериментальная и клиническая гастроэнтерология.* – 2024. – № 7. – С. 87–91.

5. Прядко, А. С. Хирургия хронического панкреатита / А. С. Прядко // *Вестник хирургии им. И. И. Грекова.* – 2014. – Т. 173, № 5. – С. 91–97.

ЭКСПЕРИМЕНТАЛЬНАЯ ОЦЕНКА МОРФОЛОГИЧЕСКОГО СОСТОЯНИЯ СЕЛЕЗЕНОЧНОЙ ТКАНИ ПОСЛЕ РЕЗЕКЦИИ

Гуца Т.С.

Гродненский государственный медицинский университет

Гродно, Беларусь

Введение. В структуре тяжелых сочетанных повреждений со стороны органов брюшной области преобладает травма селезенки и составляет 45–60 %

[2, с. 101]. Большинство urgentных хирургов при тяжелых повреждениях органа выполняют обоснованную спленэктомию [1, с. 74]. Однако следует учитывать, что селезенка в организме выполняет ряд важных функций и при операции удаляется наиболее крупный орган иммунной системы. У пациентов после спленэктомии развивается так называемый «постспленэктомический синдром», с нарушением звеньев гуморального и клеточного иммунитета. Резекция селезенки при ряде травматических повреждений считается как радикальной, так и органосохраняющей операцией. При выполнении данных хирургических вмешательств на органе в связи с возможными ошибками и осложнениями целесообразно и необходимо учитывать особенности экстра- и интраорганного кровоснабжения селезенки. Для нее свойственна варибельность строения как со стороны магистральных ветвей, так и интраорганных сосудов. Травмы селезенки, учитывая особенности строения паренхимы, анатомического расположения и кровоснабжения, занимают одно из ведущих мест по тяжести течения, тактике лечения. Ведущей проблемой при данной патологии органа является обеспечение надежного гемостаза [3, с. 93].

Цель. Изучить особенности течения раневого процесса селезенки после резекции в зависимости от способа гемостаза в эксперименте.

Методы исследования. Исследования проводили на 24 белых беспородных крысах (200–250 гр), которым в операционной кафедры под общим наркозом (кетамин: 0,1мл на 100 г массы) производили лапаротомию. После ревизии брюшной полости выполняли мобилизацию и резекцию верхнего полюса селезенки (0,8x0,5см). Открывалось паренхиматозное кровотечение, после чего осуществляли гемостаз. Экспериментальных животных ранжировали на 2 группы: 1-я – окончательный гемостаз достигнут путем прикладывания к резецированной поверхности селезенки гемостатической губки, которая пропитывалась кровью и плотно фиксировалась к раневой поверхности органа (Cutanplast standard, Италия), 2-я – диатермокоагуляцией (аппарат ветеринарный высокочастотный Панда 105) в биполярном режиме 4, выходное напряжение 2000 В. Далее переднюю брюшную стенку послойно ушивали.

С целью анализа патоморфологических изменений паренхимы селезенки после гемостаза подопытных животных выводили из эксперимента на 7-е, 21-е и 40-е сутки после операции, производили забор участка резецированной поверхности селезенки в месте аппликации гемостатической губки и воздействия электрокоагуляции. Далее готовили срезы и результаты исследования после окраски срезов гематоксилин-эозином оценивали с помощью световой микроскопии.

Результаты и их обсуждение. Послеоперационной летальности животных во всех группах не было.

В 1-й группе после аппликации гемостатической губкой через 7 суток после операции на гистологических препаратах в зоне резекции селезенки местами обнаруживали детрит с лейкоцитарной инфильтрацией, имеющийся и в губке (на стороне, прилежащей к раневой поверхности).

Микроскопически на 21 сутки в области гемостаза губку не определяли. В данной зоне и припаянном сальнике отмечали разрастание соединительной ткани с наличием периваскулярной лимфоидно-гистиоцитарной инфильтрации, местами с гигантскими многоядерными клетками.

Анализ морфологических срезов спустя 40 суток показал, что капсула селезенки частично восстановлена, утолщена за счет разрастания соединительной ткани, представленной узкой полоской. Элементы губки не определяли. Под капсулой отмечали лимфоидно-гистиоцитарную инфильтрацию. К капсуле органа прилежал сальник с очаговым наличием кровеносных сосудов с выраженными признаками ангиоматоза и наличием среди жировой ткани гистиоцитов, фибробластов и фиброцитов (слабо выраженная воспалительная инфильтрация).

После воздействия электрокоагуляции во 2-й группе на 7-е сутки гистологически в зоне резекции селезенки определяли обширную зону коагуляционного некроза, неравномерно инфильтрированного лейкоцитами (преимущественно гранулоцитами).

На патоморфологических срезах через 21 сутки в зоне резекции выявляли, что некроз на большем протяжении подвергся рассасыванию. Однако местами сохранялся в виде мелких очагов, окруженных соединительнотканной капсулой (инкапсуляция) с наличием лимфоидно-гистиоцитарной инфильтрации и умеренно выраженного гемосидероза. В области гемостаза в некоторых местах был припаян сальник с умеренно выраженной лимфоидно-гистиоцитарной инфильтрацией.

На 40 сутки микроскопически в зоне операции обнаруживали мелкие очаги коагуляционного некроза, которые подверглись инкапсуляции, с выраженной воспалительной инфильтрацией. Инфильтрат состоял из лимфоцитов, макрофагов и единичных многоядерных клеток инородных тел. В припаянном сальнике отмечали очаговый фиброз и выраженное воспаление. Гемосидероз на дне операционного поля.

Анализируя полученные экспериментально результаты можно сделать заключение, что аппликация гемостатической губки вызывает на 7 сутки образования детрита селезеночной ткани, электрокоагуляция – обширную зону коагуляционного некроза. На 21 сутки при применении губки детрит не отмечали; при воздействии электрокоагуляции некроз сохранялся на 21 и 40 сутки после гемостаза. В каждой из групп следует отметить развитие воспалительного ответа уже на 7 сутки, представленного лимфоидно-гистиоцитарной инфильтрацией. Однако, в группе, где гемостаз осуществлялся губкой, на 21 сутки происходит заметное уменьшение воспалительного процесса и разрастание соединительной ткани (формирование рубца).

Выводы. Аппликация гемостатической губки с целью гемостаза обладает менее выраженным повреждающим эффектом на паренхиму селезенки, в меньшей степени вызывает воспалительные изменения в зоне резекции; в более ранние сроки приводит к формированию рубцовой ткани.

ЛИТЕРАТУРА

1. Применение фибрин-коллагеновой субстанции при повреждениях селезенки / В. А. Горский, М. А. Агапов, А. В. Протасов [и др.] // Хирургия. – 2013. – № 12. – С. 73–77.
2. Одишелашвили, Г. Д. Хирургическое лечение повреждений селезенки / Г. Д. Одишелашвили, Д. В. Пахнов, Л. Г. Одишелашвили // Экспериментальная и клиническая гастроэнтерология. – 2023. – № 5. – С. 100–107.
3. Сравнительный анализ методов гемостаза при операциях / Е. В. Семичев, А. Н. Байков, П. С. Бушланов, Г. Ц. Дамбаев // Бюллетень сибирской медицины. – 2015. – Т. 14, № 2. – С. 91–99.

ФЕНОМЕН АСИММЕТРИИ ПРИ ДВУСТОРОННЕМ КОКСАРТРОЗЕ

Демко Н.А., Ширин Г.А.

*Гомельский государственный медицинский университет
Гомель, Беларусь*

Введение. Коксартроз – деформирующий остеоартроз тазобедренного сустава (ТБС) – является одной из самых частых причин инвалидизации населения. Поражение носит преимущественно двусторонний характер. В практике врача – травматолога – ортопеда в подавляющем числе случаев можно заметить феномен асимметрии, когда степень поражения тазобедренных суставов не совпадает друг с другом. Это явление не только определяет клиническую картину заболевания, но и принципиально влияет на выбор тактики лечения, последовательность хирургических вмешательств и исход реабилитации [1, с. 47; 2, с. 2151].

Цель. Сравнить клинико-рентгенологическую картину поражения ТБС у пациентов с симметричным и асимметричным их поражением.

Методы исследования. Исследование выполнено на базе Брестской городской поликлиники № 5. Проведен анализ 20 амбулаторных карт пациентов с односторонним и двусторонним коксартрозом, находившихся на амбулаторном лечении в период с 2023 по 2025 год. Критерии включения пациентов в исследование: наличие рентгенологически подтвержденного двустороннего коксартроза (стадии II – IV по Kellgren – Lawrence), возраст старше 50 лет, отсутствие тяжелой сопутствующей патологии, исключающей эндопротезирование. Критерии исключения: односторонний коксартроз, системные заболевания суставов, перенесенное ранее эндопротезирование тазобедренного сустава на одной из сторон. После применения критериев исключения в группе наблюдения осталось 10 пациентов с двусторонним коксартрозом.

Все пациенты были разделены на 2 группы:

1 группа – «симметричный» тип – разница в рентгенологической картине между тазобедренными суставами не более одной стадии.

2 группа – «асимметричный» тип – разница в рентгенологической картине между ТБС составляет две или более стадий [3, с. 1]

Результаты и их обсуждение. В группе «симметричного» типа (группа 1) средний возраст составил 68 лет, в группе «асимметричного» типа (группа 2) – 60 лет. Женщины преобладали в обеих группах (83,3% и 100% соответственно).

В группе 1 разница в одну стадию между тазобедренными суставами составила 33,3 %, а в 66,7% случаев разницы между степенью поражения ТБС не наблюдалось. У пациентов этой группы с разницей в степени поражения между ТБС правая конечность была с большей степенью поражения. Во второй группе пациентов с «асимметричным» типом поражения ТБС разница между степенью поражения левого и правого сустава в две стадии имела у 75%, а у 25% пациентов отмечена разница в три стадии. Также в этой группе пациентов более тяжелая степень поражения приходилась на правую конечность.

Выводы. Двусторонний коксартроз часто протекает асимметрично, при этом значительная разница в стадиях поражения (2 и более по Kellgren–Lawrence) в нашем исследовании была характерна для пациентов более молодого возраста, в среднем 60 лет. Установлено, что выраженная асимметрия ведет к опущению крыла подвздошной кости и укорочению конечности, что требует учёта функциональных нарушений при планировании этапного эндопротезирования.

ЛИТЕРАТУРА

1. Загородний, Н. В. Эндопротезирование тазобедренного сустава при двустороннем поражении / Н. В. Загородний, В. И. Нуждин, А. Г. Каграманов // Вестник травматологии и ортопедии им. Н. Н. Приорова. – 2019. – Т. 26, № 2. – С. 45–52.

2. Mihalko, W. M. Biomechanics of the hip in bilateral osteoarthritis / W. M. Mihalko, L. A. Whiteside // Journal of Arthroplasty. – 2018. – Vol. 33, № 7. – P. 2150–2154.

3. Рентген признаки артроза тазобедренного сустава // 10-я городская клиническая больница. – URL: <https://www.10gkb.by/informatsiya/stati/rentgen-priznaki-artroza-tazobedrennogo-sustava> (дата обращения: 01.04.2026).

ГЕТЕРОТОПИЯ СЛИЗИСТОЙ ОБОЛОЧКИ ЖЕЛУДКА В АНОРЕКТАЛЬНУЮ ОБЛАСТЬ: РЕДКИЙ СЛУЧАЙ ИЗ ПРАКТИКИ

Дмитриева М.В.^{1,2}, Брагина З.Н.¹, Галан И.В.², Яниславская А.О.²,
Хоменко Д.И.², Москвин А.А.², Ковалевич Е.В.²

¹Белорусский государственный медицинский университет,

²Городское клиническое патологоанатомическое бюро

Минск, Беларусь

Введение. Гетеротопии тканей – доброкачественно протекающие врожденные аномалии, возникающие в результате нарушения

дифференцировки стволовых клеток на этапе эмбрионального развития, при которых какая-либо зрелая ткань располагается за пределами ее нормальных границ. Наиболее часто среди описанных случаев наблюдается гетеротопия слизистой оболочки желудка (ГСОЖ) и ткани поджелудочной железы [1, с. 1]. ГСОЖ может наблюдаться в любом отделе желудочно-кишечного тракта: наиболее часто в пищеводе (0,1%-13,8%) и 12-перстной кишке (0,5%-8,9%), реже выявляется в желчном пузыре, тощей и прямой кишке, описаны случаи локализации в дивертикуле Меккеля [2, с. 139].

ГСОЖ впервые была описана Schmidt в 1805 году, который представил случай ее локализации в пищеводе [2, с. 139], а Ewell и Jackson в 1939 году впервые опубликовали результаты гистологического исследования пациента с ГСОЖ в прямой кишке [3, с. 196]. С тех пор в научной литературе появилось около 100 публикаций случаев желудочной гетеротопии в области ануса и прямой кишки с тенденцией к увеличению количества случаев в последнее десятилетие, что, вероятно, связано с ростом числа выполняемых колоноскопий с целью скрининга колоректального рака. Возраст пациентов варьировал от первого дня после рождения до 69 лет с медианой возраста 22 года и преобладанием лиц мужского пола (63%) [3, с. 196].

Клинически большинство случаев ГСОЖ протекает бессимптомно и зачастую случайно выявляется при эндоскопии с последующей биопсией. Однако в ряде случаев они сопровождаются развитием болевого синдрома, кровотечения, язвы с перфорацией, кишечной непроходимости (инвагинации). Редким осложнением может быть перерождение участка гетеротопии в злокачественную опухоль [4, с. 290].

Цель. Представить результаты морфологического исследования материала с локализацией ГСОЖ в аноректальной области.

Методы исследования. Удаленный при биопсии и эндоскопическом иссечении материал исследован в Городском клиническом патологоанатомическом бюро г. Минска. Гистологическая проводка проведена по стандартному протоколу. Гистологические препараты были окрашены гематоксилином–эозином и по Гимзе, оценены при световой микроскопии. Изображения микропрепаратов были переведены в цифровой формат на сканере Арегіо АТ2 компании Leica.

Результаты и их обсуждение. Пациент М., 29 лет, несколько месяцев назад почувствовал дискомфорт и болевые ощущения в области прямой кишки, замечал также примесь крови в стуле. Обратился на консультацию к проктологу и был направлен на колоноскопию в проктологическое отделение 2-ой городской клинической больницы г. Минска. При эндоскопическом исследовании толстая кишка осмотрена на всем протяжении, исследованы также до 15 см подвздошной кишки. Баугиниева заслонка обычной формы и размера. Подвздошная кишка рыхлая, зернистая, очагово гиперплазирована, с деформированными ворсинками. Сосудистый рисунок усилен. В прямой кишке выявлено полиповидное образование диаметром до 0,5 см. – удален при взятии биопсии. Ближе к анальной зоне определялось полиповидное образование до 1,5 см. мягкоэластичной консистенции и геморроидальный узел

диаметром до 1 см. Оба объекта были иссечены при эндоскопии. Следует отметить, что участки ГСОЖ могут быть неполипоидными, слабо возвышающимися над поверхностью, либо с некоторым западением в центре, с наличием эрозий, а также «сидячими» [3, с. 196].

При гистологическом исследовании в подвздошной кишке патологических изменений не выявлено. Описанное выше образование прямой кишки было представлено гиперпластическим полипом. В аноректальной зоне один из удаленных фрагментов имел строение геморроидального узла, покрытого многослойным плоским эпителием, с наличием в строме расширенных полнокровных сосудов и скудной круглоклеточной воспалительной инфильтрацией.

В другом резецированном фрагменте аноректальной области, а также взятом из него биоптате определялись группы желез фундального типа, состоящие преимущественно из главных и париетальных клеток, характерных для тела желудка (рисунок 1).

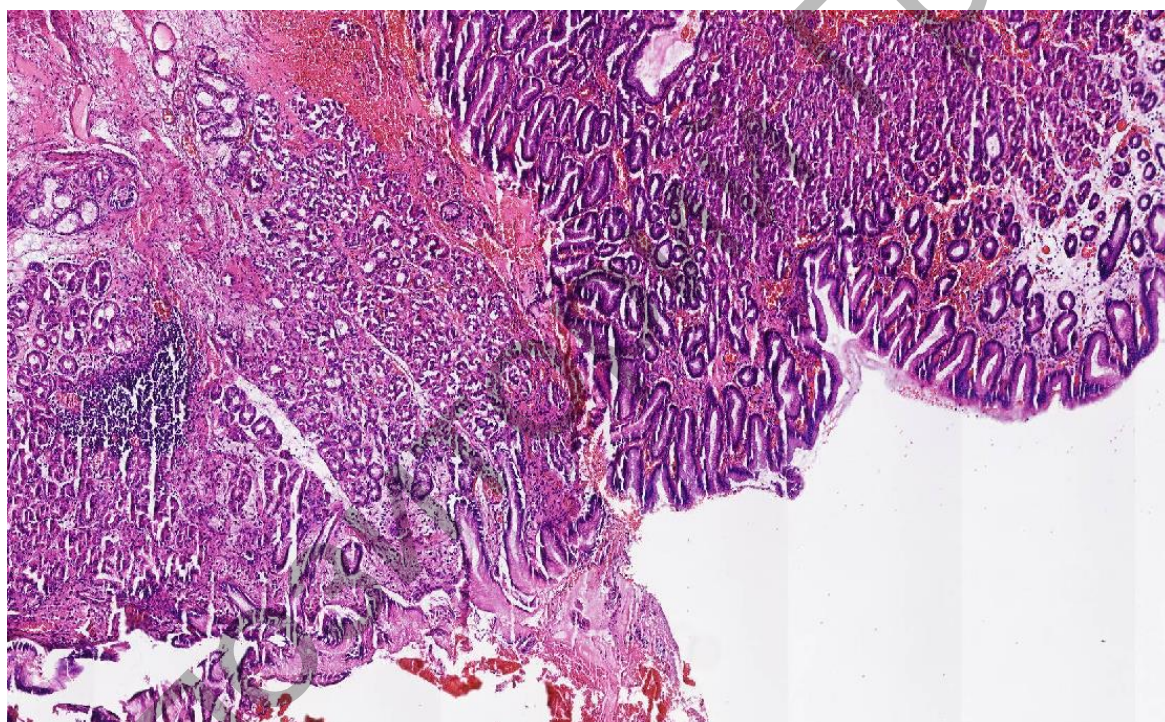


Рисунок 1 – Гетеротопия слизистой оболочки желудка (окраска гематоксилином-эозином, увеличение x70)

В собственной пластинке слизистой оболочки выявлена неравномерная круглоклеточная инфильтрация с формированием лимфоидных агрегатов, внутрислизистые геморрагии (рисунки 2, 3). *Helicobacter pylori* не был обнаружен.

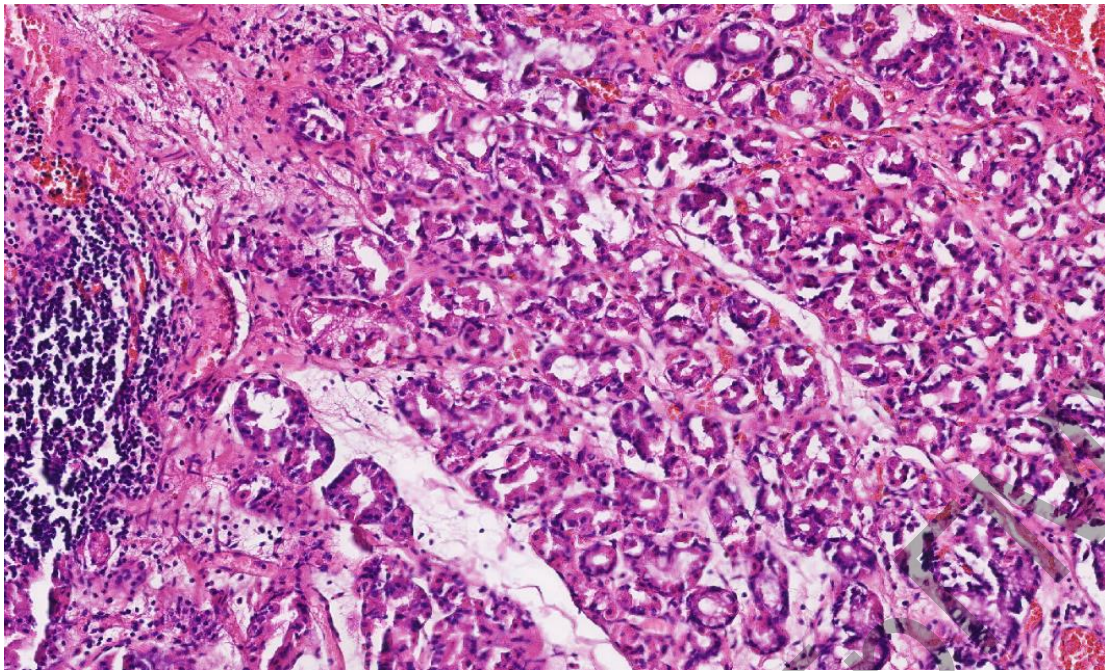


Рисунок 2 – Участок гетеротопии желудочной ткани (фрагмент рисунка 1) представлен железами, состоящими преимущественно из париетальных и главных клеток (окраска гематоксилином-эозином, увеличение x 200)

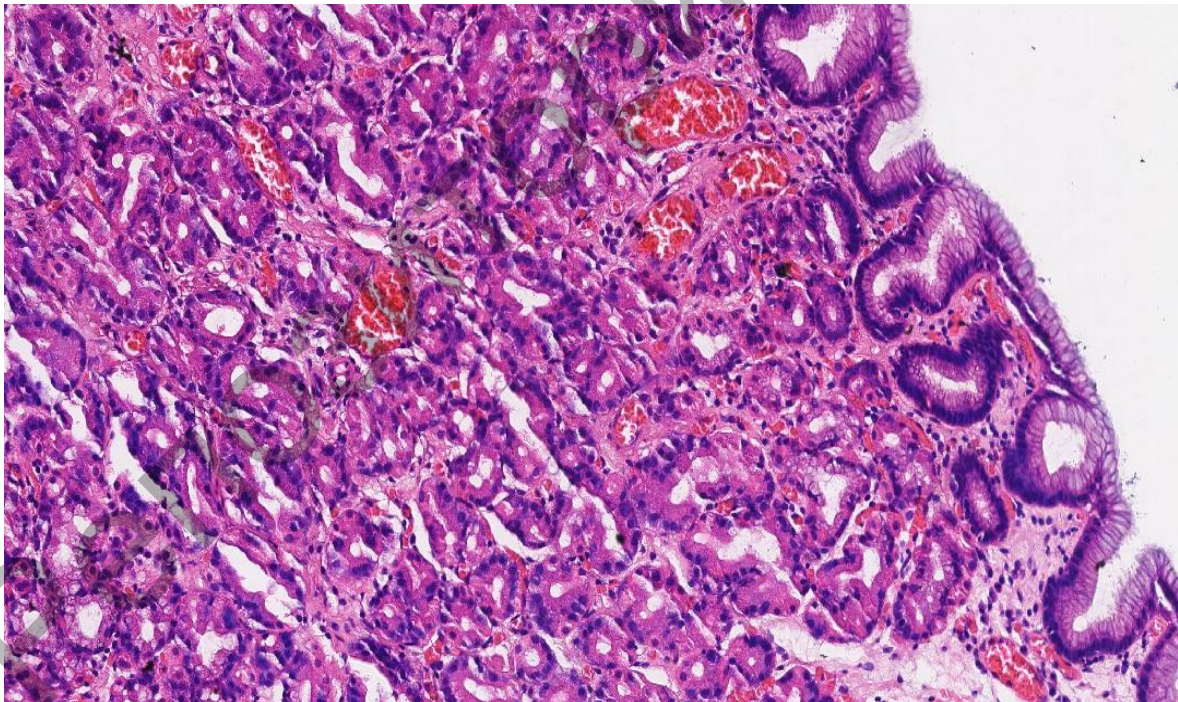


Рисунок 3 – Участок гетеротопии ткани тела желудка с фундальными железами в строме и покровно-ямочным эпителием желудочного типа (окраска гематоксилином-эозином, увеличение x 300)

Сравнивая полученные нами при гистологическом исследовании результаты с данными литературных источников, следует отметить, что в

большинстве описанных случаев также выявлялась гетеротопия фундальных желез желудка (83%), реже наблюдалось сочетание желез тела и антрального отделов желудка (11%), гетеротопия антральных (5%) и кардиальных желез (2%). В единичных представленных публикациях в участках гетеротопии определялись энтерохромаффинные клетки, кишечная метаплазия эпителия и пилорическая аденома со слабой дисплазией [3, с. 196].

Важно отличать гетеротопию, относящуюся к врожденной аномалии, от метаплазии – приобретенного изменения ткани вследствие хронического воспаления. Гетеротопия представляет собой не просто «перемещение» клеток, а полноценный островок слизистой, часто содержащий специализированные клетки (обкладочные и главные), способные секретировать соляную кислоту и ферменты. Микроскопически обнаруживается типичный эпителий желудка, часто фундального типа, секретирующий соляную кислоту. Для метаплазии же характерно наличие желудочного фовеолярного эпителия при отсутствии специализированных антральных или фундальных желез, свидетельствующих о ГСОЖ [5, с. 13].

Выводы. Продемонстрирован редкий случай ГСОЖ в аноректальной области, диагностика которого возможна только при морфологическом исследовании пораженного фрагмента ткани. Информированность врачей о ГСОЖ позволит улучшить распознавание этой патологии и повысить настороженность врачей в связи с возможными рисками серьезных осложнений и озлокачествления.

ЛИТЕРАТУРА

1. A mass of pancreatic and gastric heterotopia causing a small bowel obstruction in a 61-year-old male / M. Alfrejat, A. Al-Habash, A. Alsarhan [et al.] // *Case Reports in Gastrointestinal Medicine*. – 2017. – Vol. 2017. – P. 1–3.
2. Heterotopic gastric mucosa of the gastrointestinal tract: prevalence, histological features, and clinical characteristics / L. Yu, Y. Yang, L. Cui [et al.] // *Scandinavian Journal of Gastroenterology*. – 2014. – Vol. 49, № 2. – P. 138–144.
3. Heterotopic gastric mucosa in the anus and rectum: first case report of endoscopic submucosal dissection and systematic review / F. Iacopini, T. Gotoda, T. Matsuda [et al.] // *Gastroenterology Report*. – 2016. – Vol. 4, № 3. – P. 196–205.
4. Colonic adenocarcinoma arising from gastric heterotopia: a case study / H. Ko, S. Lee, J. H. Kim [et al.] // *Korean Journal of Pathology*. – 2013. – Vol. 47, № 3. – P. 289–292.
5. Lippe, A. Sometimes things are not where they are supposed to be: a case report of gastric heterotopia in the rectum / A. Lippe, S. D. Lippe // *Physician's Journal of Medicine*. – 2022. – Vol. 1, № 1. – P. 12–14.

ТРОМБОЗ ВЕТВЕЙ ЛИЦЕВОЙ АРТЕРИИ КАК ОСЛОЖНЕНИЕ ПОСЛЕ КОСМЕТОЛОГИЧЕСКИХ ПРОЦЕДУР

Жарикова Т.С., Николенко В.Н., Черникова Е.А., Жариков Ю.О.
*Первый Московский государственный медицинский университет имени
И. М. Сеченова (Сеченовский университет)
Москва, Россия*

Введение. В последние годы отмечается значительный рост числа косметологических процедур, связанных с инъекционным введением филлеров на основе гиалуроновой кислоты, а также ботулинотерапии и биоревитализации, что привело к увеличению частоты сосудистых осложнений, включая тромбоз ветвей лицевой артерии. Это патологическое состояние характеризуется образованием тромба в одной из ветвей лицевой артерии, что приводит к нарушению кровоснабжения соответствующей области. Данное осложнение встречается редко, однако оно может иметь тяжелые последствия вплоть до некроза тканей и потери функций лица. Несмотря на совершенствование техник инъекций, проблема остается актуальной, что требует дальнейшего изучения и разработки эффективных протоколов лечения [1, с. 87].

Цель. Целью данного исследования являлся анализ клинических случаев тромбоза ветвей лицевой артерии после косметологических манипуляций, разработка рекомендаций по профилактике данного осложнения.

Методы исследования. Мы использовали метод анализа литературных источников, изучив актуальные международные обзоры и оригинальные статьи, опубликованные в профильных журналах, индексируемых в PubMed, Scopus и Web of Science.

Результаты и их обсуждение. Лицевая артерия обеспечивает кровоснабжение средней и нижней зон лица. Она расположена глубоко в щечном пространстве. Её основные ветви – угловая, верхняя и нижняя губные артерии – имеют небольшой диаметр и высокую вариабельность хода, что повышает риск ятрогенного повреждения при введении филлеров. Также важно знать, что лицевая артерия берет свое начало от наружной сонной артерии в области угла нижней челюсти, располагаясь на расстоянии 3-5 мм выше уровня начала язычной артерии. Иногда обе артерии – лицевая и язычная – могут начинаться совместно, формируя общий ствол, известный как язычно-лицевой ствол. В пределах поднижнечелюстного треугольника лицевая артерия прилегает к поднижнечелюстной железе либо проникает через неё, далее огибает край нижней челюсти кпереди от жевательной мышцы, направляясь вверх и вперёд, к углу рта. От основного ствола лицевой артерии последовательно отходят следующие ветви: восходящая небная артерия, которая направляется к мягкому нёбу; миндаликковая артерия, обеспечивающая кровоснабжение небной миндалины; подбородочная артерия кровоснабжает подбородочную область и шейные мышцы, нижняя губная артерия питает

нижнюю губу, верхняя губная артерия – верхнюю губу, угловая артерия достигает внутреннего угла глаза [2, с. 552].

Современные исследования доказывают, что не существует полностью безопасных зон для инъекций в области лица. Все лицевые зоны представляют определенный риск: наружный нос и глабелла являются наиболее опасными зонами для инъекции с зарегистрированными случаями слепоты, хотя области умеренного риска включают носогубные складки, лобную, височную, периорбитальную области и щеку [3, с. 59].

Зона носа и глабеллы характеризуются наличием сложной сосудистой системы, включающей ряд важных артерий, каждая из которых играет ключевую роль в кровоснабжении соответствующих областей головы [4, с. 83]. Среди них выделяют угловую артерию, являющуюся конечной ветвью лицевой артерии, которая анастомозирует с дорсальной артерией носа. Инъекции в угловую артерию могут вызвать ретроградное попадание эмболов в глазную артерию, приводящее к окклюзии центральной артерии сетчатки и последующей слепоте. Аналогично, прямая инъекция в *a. dorsalis nasi* почти неизбежно ведет к ретроградному перемещению эмболов в глазную артерию. В области носогубной складки и верхней губы расположена верхняя губная артерия, которая находится на 2–3 мм ниже края ноздри. Ее окклюзия приводит к некрозу верхней губы и крыла носа. Важна также артерия перегородки носа, ветвью которой является верхняя губная артерия. Эмболизация в эту артерию грозит некрозом хрящевой перегородки носа и возможной ее перфорацией. В височной области проходит поверхностная височная артерия – конечная ветвь наружной сонной артерии, чьи ветви (лобная и теменная) анастомозируют с ветвями глазной артерии через надглазничную артерию. Это создает риск ретроградного перемещения эмболов в систему внутренней сонной артерии. В щечной области располагаются поперечная артерия лица, которая является ветвью поверхностной височной артерии и может анастомозировать с угловой и инфраорбитальной артериями, а также щечная артерия – ветвь верхнечелюстной артерии. Ее окклюзия приводит к некрозу глубоких тканей щеки [5, с. 1073].

Анализ клинических проявлений показал, что тромбоз ветвей лицевой артерии проявляется острой болью, выраженным отеком, эритемой и цианозом пораженной области лица.

Временная динамика симптоматики при тромбозе ветвей лицевой артерии, вызванном внутриартериальной эмболизацией филлерами, имеет характерную этапность. Через 0-2 часа наблюдаются мгновенная острая, жгучая боль, быстрое побледнение кожи с мраморным рисунком (сетчатое *livedo reticularis*). Через 2-6 часов после попадания эмбола появляются нарастающий отек, болезненная эритема с цианотичным (синюшным) оттенком. Через 6-24 часа происходит формирование четкой демаркационной линии, разделяющей ишемизированные и здоровые ткани, прогрессирование цианоза до фиолетового или багрового цвета. Через 24-72 часа развивается некроз с образованием черного струпа [6, с. 595].

Выводы. Тромбоз ветвей лицевой артерии относится к числу редких, но чрезвычайно опасных осложнений, которые могут развиваться после проведения различных косметологических процедур, таких как инъекции ботулинического токсина или гиалуроновой кислоты. Повреждение стенок сосудов и формирование тромбов приводят к прекращению нормального кровотока и развитию ишемии тканей лица.

ЛИТЕРАТУРА

1. Funt, D. Dermal fillers in aesthetics: an overview of adverse events and treatment approaches / D. Funt, T. Pavicic // *Clinical, Cosmetic and Investigational Dermatology*. – 2023. – Vol. 16. – P. 85–96.

2. Cadaveric dissections to determine surface landmarks locating the facial artery for filler injections / T. Tansatit, E. Kenny, T. Phumyoo, B. Jitaree // *Aesthetic Surgery Journal*. – 2021. – Vol. 41, № 6. – P. 550–558.

3. Анализ классификаций «опасных зон» лица / Т. С. Жарикова, В. Н. Николенко, В. И. Шаробаро [и др.] // *Оперативная хирургия и клиническая анатомия (Пироговский научный журнал)*. – 2025. – № 9. – С. 57–62.

4. Современные представления об анатомии опасного треугольника лица / В. Н. Николенко, В. А. Кудрявцева, М. В. Оганесян [и др.] // *Морфологические ведомости*. – 2023. – Т. 31, № 3. – С. 80–85.

5. The anatomical origin and course of the angular artery regarding its clinical implications / Y. S. Kim, D. Y. Choi, Y. C. Gil [et al.] // *Dermatologic Surgery*. – 2014. – Vol. 40, № 10. – P. 1070–1076.

6. Patterns of filler-induced facial skin ischemia: a systematic review of 243 cases and introduction of the FOEM scoring system and grading scale / D. J. Soares, A. Bowhay, L. W. Blevins [et al.] // *Plastic and Reconstructive Surgery*. – 2023. – Vol. 151, № 4. – P. 592–608.

ТВОРЧЕСКИЕ ПРАКТИКИ СТУДЕНТОВ И ИХ РЕЗУЛЬТАТЫ В ХОДЕ РЕАЛИЗАЦИИ ОБРАЗОВАТЕЛЬНОГО ПРОЦЕССА НА КАФЕДРЕ АНАТОМИИ ЧЕЛОВЕКА ГОМЕЛЬСКОГО ГОСУДАРСТВЕННОГО МЕДИЦИНСКОГО УНИВЕРСИТЕТА

Жданович В.Н., Балако А.И., Кузьменко А.В., Баранчук А.В.

Гомельский государственный медицинский университет

Гомель, Беларусь

Введение. На протяжении многих лет преподавателями кафедры анатомии человека с курсом оперативной хирургии и топографической анатомии проводятся показательные выставки анатомических поделок (макетов, муляжей, моделей и др.), выполненными студентами как индивидуально, так и небольшими группами. В связи с этим созданный на кафедре музей анатомического творчества ежегодно пополняется новыми моделями и стал одним из дополнительных способов обеспечения наглядности

при преподавании анатомии человека [1, с. 118]. Приоритетными направлениями год от года становится создание реалистичных, конструктивно сложных анатомических моделей, с высокой степенью детализации макро и микроскопического строения, с использованием безопасных и нетоксичных материалов [2, с. 60]. В связи с вышеизложенным, обобщение опыта создания таких моделей представляет научно-методический интерес.

Цель: продемонстрировать разнообразие творческих практик студентов на кафедре анатомии человека и оценить их значение для образовательного процесса.

Результаты и их обсуждение. Творческие практики студентов, реализуемые при консультативной помощи преподавателей кафедры основаны на использовании таких приемов арт-техники как лепка из пластилина, эпоксидной смолы, гипса и другого материала, соответствующего по безопасности гигиеническим требованиям, сложноустроенных анатомических образований. Так в 2025 году студентами были изготовлены ряд уникальных моделей, среди которых демонстрационная модель черепа – анатомически точный слепок его натуральной копии с расположением 12 пар черепных нервов (рисунок 1).



Рисунок 1 – Модель черепа

На данной модели можно показать обонятельный, зрительный, глазодвигательный, блоковый, тройничный (включая его три основные ветви: глазной, верхнечелюстной и нижнечелюстной), отводящий, лицевой, преддверно-улитковый, языкоглоточный, блуждающий, добавочный и подъязычный нервы, а также нижний альвеолярный, подглазничный и ряд других ветвей.

Конструктивно сложной является комплексная анатомически взаимосвязанная модель подъязычной кости, языка и мягкого неба (рисунок 2).

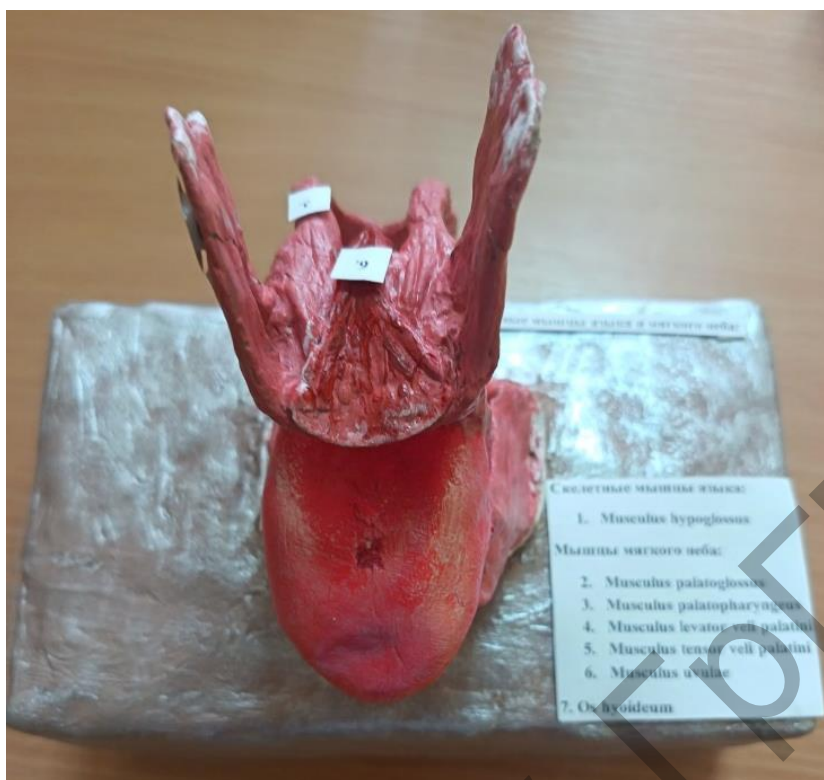

Рисунок 2 – Модель подъязычной кости, языка и мягкого неба

Еще одним экспонатом музея стала оригинальная модель печени с желчным пузырем, состоящая из двух частей (рисунок 3), где дидактически рельефно показаны внутripеченочные желчные протоки, ветви воротной вены и собственной печеночной артерии, а также строение печеночной долики как структурно-функциональной единицы печени.

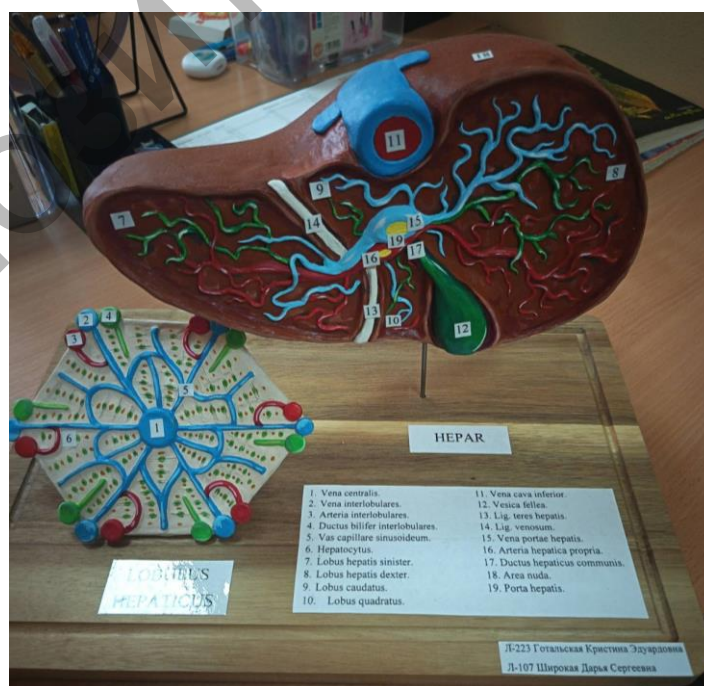


Рисунок 3 – Модель печени с желчным пузырем

Творческие подходы студентов к изготовлению анатомических моделей не ограничиваются практикой создания объемных, рельефных макетов, имитирующих натуральные биологические объекты. При изучении центральной нервной системы и органов чувств, где необходимо пространственное восприятие в сложных конструкциях передачи нервного импульса между различными структурами спинного и головного мозга некоторые модели электрифицированы, с возможностью световой визуализации процесса передачи нервных импульсов в строении проводящих путей зрительного анализатора (рисунок 4).

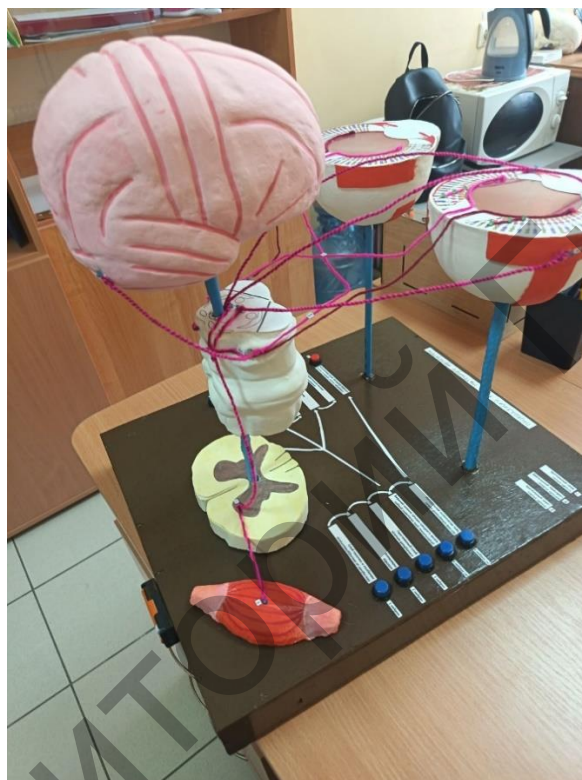

Рисунок 4 – Модель проводящего пути зрительного анализатора

На таких моделях студенты могут лучше понять и усвоить нервные связи между сетчаткой глазного яблока, определенными частями головного и спинного мозга, изучая анатомио-физиологическую организацию зрительного анализатора, а также зрачкового и аккомодационного рефлексов. Нами приведены единичные примеры творческих практик студентов, обучающихся на кафедре по учебной дисциплине «Анатомия человека». Результатами такого подхода в реализации творческого потенциала студентов стало не только пополнение музея кафедры новыми анатомическими моделями, но и повышения уровня самооценки самими студентами, их мотивации к изучению предмета, раскрытию возможных талантов и т.д. Введение на смотре конкурсе анатомических моделей таких номинаций как «сложность технического исполнения», «возможность использования в учебном процессе» и «креативный подход» позволяет учесть как «сильные» так и «слабые» стороны

изготовленных экспонатов, развивать самокритику их создателей, находить пути совершенствования в анатомическом моделировании.

Выводы. Таким образом, творческие практики студентов в ходе реализации образовательного процесса на кафедре анатомии человека на протяжении многих лет занимают важное место не только как дополнительный способ обеспечения реалистичными анатомическими моделями для удобной практической демонстрации, но и раскрывают личностный потенциал студентов, их уникальных способностей, склонностей к творческой работе как самостоятельно, так и коллективе единомышленников.

ЛИТЕРАТУРА

1. Развитие творческих способностей студентов на кафедре анатомии человека / В. Н. Жданович, Е. К. Шестерина, В. В. Коваленко, А. И. Балако // Достижения морфологии: внедрение новых технологий в образовательный процесс и практическую медицину : сборник научных статей Международной конференции, посвященной 75-летию проф. П. Г. Пивченко, Минск, 16 сентября 2022 года / Белорус. гос. мед. ун-т ; под общ. ред. Н. А. Трушель. – Минск, 2022. – С. 117–120.

2. Музей анатомического творчества студентов: реалии и перспективы / В. Н. Жданович, А. И. Балако, Е. К. Шестерина, В. В. Коваленко // Весенние анатомические чтения : сборник статей Республиканской научно-практической конференции, посвященной 65-летию кафедры нормальной анатомии ГрГМУ, Гродно, 2 июня 2023 г. / Гродн. гос. мед. ун-т ; редкол.: Ф. Г. Гаджиева (отв. ред.), С. А. Сидорович. – Гродно, 2023. – С. 59–64.

РОЛЬ СТУДЕНЧЕСКИХ ХИРУРГИЧЕСКИХ ОЛИМПИАД РЕСПУБЛИКИ БЕЛАРУСЬ В ФОРМИРОВАНИИ ПРАКТИЧЕСКИХ КОМПЕТЕНЦИЙ БУДУЩИХ ВРАЧЕЙ: АНАЛИЗ КОНКУРСНЫХ ПРОГРАММ 2025–2026 ГГ.

Жданович В.Н., Ковалёв И.В., Балако А.И., Кузьменко А.В., Баранчук А.В.

Гомельский государственный медицинский университет

Гомель, Беларусь

Введение. Современное медицинское образование сталкивается с вызовом необходимости интеграции теоретических знаний и практических навыков на ранних этапах обучения. Традиционная клиническая подготовка часто ограничивает возможности студентов для самостоятельного выполнения сложных манипуляций из-за этических норм и требований безопасности пациентов. В этом контексте студенческие хирургические олимпиады выступают уникальной платформой, моделирующей реальную операционную среду. Они являются катализаторами овладения теоретическими хирургическими знаниями и практическими навыками и стимулируют в соревновательной форме к достижению максимальных результатов [1, с. 28].

Кроме того, олимпиадное движение вносит разнообразие, укрепляет связи между студентами разных возрастов, поддерживает чувство единого коллектива [2, с. 244].

Программы олимпиад по оперативной хирургии и топографической анатомии постоянно обновляются, расширяются, дополняются как новыми заданиями, так и критериями их оценки по результатам выполнения.

В данном исследовании проанализированы программы трех значимых мероприятий сезона 2025–2026 гг.:

1. Международный студенческий научно-образовательный форум по хирургии «Время. Молодость. Знания» (декабрь 2025, ГрГМУ).

2. Республиканская олимпиада по учебной дисциплине «Топографическая анатомия и оперативная хирургия» (февраль 2026, БГМУ).

3. Международная студенческая олимпиада в рамках Хирургической Лиги Содружества (март 2026, ГрГМУ).

Цель. Оценить образовательный потенциал, уровень сложности и влияние участия в специализированных хирургических олимпиадах на формирование мануальных навыков, клинического мышления и профессиональной культуры студентов медицинских вузов.

Методы исследования. Анализ официальных конкурсных программ и регламентов трех вышеуказанных олимпиад, включающих описания клинических ситуаций, этапы операций, критерии оценки и требования к оснащению.

Проведен сравнительный анализ конкурсных заданий, оценка трудоемкости подготовки, классификация отрабатываемых навыков, изучение критериев оценивания (технических, временных, теоретических).

Результаты и их обсуждение.

1. Уровень сложности и многопрофильность конкурсов

Анализ программ показывает высокий уровень сложности заданий, выходящий за рамки стандартной учебной программы лечебного факультета.

Разнообразие специальностей: Олимпиады охватывают широкий спектр хирургических дисциплин: кардиохирургия (трансплантация сердца, операции Росса и Дэвида), трансплантология (почка, печень), торакальная хирургия (лобэктомии, пневмонэктомия), абдоминальная хирургия (резекции ЖКТ, анастомозы), нейрохирургия (краниотомия, микроанастомозы), урология, гинекология, травматология и офтальмохирургия.

Биологические модели: Используется сложный кадаверный материал (органокомплексы свиньи, головы баранов, куриные бедра), симуляционные манекены с имитацией доступа, а в финале Республиканской олимпиады (БГМУ) – работа на живом экспериментальном животном (кролик).

Технические ограничения: Запрет на использование сшивающих аппаратов, электрокоагуляции (в ряде конкурсов) заставляет студентов отрабатывать классический ручной шов, что фундаментально развивает мануальную ловкость.

Лимит времени: Жесткие временные рамки моделируют стрессовые условия реальной операции.

2. Характер конкурсных заданий.

Задания структурированы по принципу нарастающей сложности и включают:

Базовые навыки: Вязание узлов (в т.ч. на время), десмургия, шов сухожилия, люмбальная пункция.

Сосудистая техника: Наложение анастомозов «конец в конец», «конец в бок», «бок в бок» на сосудах различного калибра (аорта, коронарные артерии, почечные сосуды). Оценка герметичности под давлением и проходимости.

Лапароскопические навыки: Холецистэктомия, миомэктомия, резекция кишки, формирование гастростомы в бокс-тренажерах с видеосистемой.

Микрохирургия: Экстра-интракраниальные анастомозы, шов нервов, операции на глазу (шов роговицы по Пирсу).

Комплексные операции: Трансплантация органов, резекция легких с лимфодиссекцией, панкреатодуоденальная резекция (этап реконструкции).

3. Требования к подготовке.

Участие в данных олимпиадах требует от студентов и кураторов значительных ресурсов:

Материально-техническое обеспечение: Команды обязаны иметь собственный набор хирургических инструментов, шовный материал (различных калибров и типов), оптические устройства (бинокляры, налобные лампы), лапароскопические стойки (в ряде случаев).

Теоретическая база: Каждый практический этап сопровождается тестированием (10 вопросов) или решением клинических задач. Требуется глубокое знание топографической анатомии, показаний к операциям и послеоперационного ведения.

Командная работа: Формат бригады (хирург, ассистент, операционная сестра) требует отработки слаженности, коммуникации и распределения ролей. В некоторых конкурсах роли распределяются жеребьевкой непосредственно перед началом.

4. Формируемые мануальные и профессиональные навыки.

В процессе подготовки и выступления студенты приобретают компетенции уровня ординатуры:

Техника шва: Навыки наложения прецизионных сосудистых, кишечных, бронхиальных и косметических швов. Контроль эстетики (равномерность стежков, отсутствие прорезывания тканей).

Работа с тканями: Атравматичное держание инструментов, диссекция тканей, гемостаз, сохранение анатомических структур (нервов, сосудов) при лимфодиссекции.

Лапароскопическая координация: Развитие зрительно-моторной координации, работа с 2D-изображением, использование эндовидеохирургических инструментов.

Асептика и антисептика: Строгое соблюдение правил стерильности, особенно в конкурсах с живым животным (БГМУ) и микрохирургии.

Стрессоустойчивость: Работа на время, выполнение манипуляций под наблюдением жюри, необходимость обоснования своих действий вслух.

5. Польза и образовательный эффект.

Профориентация: Студенты могут попробовать себя в узких специальностях (нейрохирургия, трансплантология и т.д.).

Обмен опытом с коллегами из других вузов и стран, взаимодействие с экспертами-хирургами в составе жюри.

Повышение стандартов: Олимпиады задают высокую планку качества выполнения операций, к которой студенты стремятся в своей дальнейшей практике.

Мотивация: Соревновательный элемент стимулирует углубленное самостоятельное изучение оперативной хирургии сверх учебной программы.

Выводы.

1. Современные студенческие хирургические олимпиады представляют собой высокоорганизованные образовательные мероприятия, моделирующие реальную хирургическую практику высочайшего уровня сложности.

2. Участие в них позволяет студентам сформировать продвинутое мануальные навыки, которые трудно освоить в рамках стандартной учебной программы на лечебном факультете.

3. Комплексный характер оценки способствует формированию целостного клинического мышления и культуры безопасности пациента.

4. Рекомендуется интеграция элементов подготовки к данным олимпиадам (тренинги на симуляторах, работа с кадаверным материалом) в программу курсов и хирургических кружков медицинских вузов для повышения качества практической подготовки выпускников.

ЛИТЕРАТУРА

1. Алипов, В. В. Студенческий научный кружок и олимпиада – эффективная форма подготовки молодых хирургов / В. В. Алипов // Оперативная хирургия и клиническая анатомия (Пироговский научный журнал). – 2019. – Т. 3, № 1. – С. 27-31.

2. Шаматкова, С. В. Особенности олимпиадного движения на кафедре оперативной хирургии и топографической анатомии Смоленского государственного медицинского университета / С. В. Шаматкова // Смоленский медицинский альманах. – 2018. – №3. – С. 243-245.

СКВОЗЬ СТОЛЕТИЕ: СТАНОВЛЕНИЕ АНАТОМИЧЕСКОЙ НАУКИ НА ЗЕМЛЯХ ЗАПАДНОЙ БЕЛАРУСИ XVIII – XX ВЕКАХ

Жучкова О.А., Барцевич И.В.

Гродненский государственный медицинский университет

Гродно, Беларусь

Введение. Для понимания современного состояния медицины и определения перспектив её дальнейшего развития большое значение имеет изучение исторического опыта становления медицинской науки. В истории науки XVIII век ознаменовался прогрессом анатомии и развитием

экспериментального метода. Стали строиться специальные помещения для вскрытия и занятий анатомией. В этот период анатомы все более подробно описывали форму и строение различных частей человеческого тела, и анатомия приобретала черты описательной науки. Высокого уровня достигла техника приготовления анатомических препаратов и стали создаваться анатомические музеи. В конце XIX столетия наблюдалось усиление интереса к исследованию анатомии на живом организме. Открытие рентгеновского метода привело к возникновению рентгеновской анатомии [1, с. 45].

В Российской империи до XVIII века получение высшего медицинского образования практически отсутствовало [2, с. 412]. Существенные изменения в развитии медицины произошли в Европе в конце XVIII века, когда началась масштабная реформа медицинского образования и научных представлений о функционировании человеческого организма [3, с. 137; 4, с. 220]. Научные преобразования оказали значительное влияние на развитие медицинского образования и анатомической науки на территориях Западной Беларуси. В XIX–XX веках постепенно формировались медицинские школы, развивались анатомические исследования и создавались условия для становления научных и образовательных центров [5, с. 112].

Цель. Провести литературный анализ источников, содержащих данные о становлении анатомии как науки на землях Западной Беларуси в XVIII – XX веках.

Методы исследования. Было проведено изучение научной литературы: монографии, книги, сборники научных трудов, статьи в научных журналах с акцентом на исторические этапы.

Результаты и их обсуждение. В XVIII веке земли Западной Беларуси входили в состав Речи Посполитой, где медицинское образование носило ограниченный характер и было сосредоточено преимущественно в крупных образовательных центрах [5, с. 112]. Анатомия в Западной Беларуси зародилась с открытием Гродненской медицинской академии в 1775 г. как первого высшего медицинского учебного заведения, имевшего специальные здания для занятий, анатомический театр, музей естественной истории, научную библиотеку, ботанический сад. Под руководством Ж.Э. Жилибера начались первые научные исследования: преподавание основывалось на клинко-анатомическом подходе, изучении структур и их функций. Анатомические исследования проводились на трупах [4, с. 225; 6, с. 238]. В 1781 году академия была закрыта и переведена в Вильно вместе со всеми коллекциями. На основе Гродненской медицинской академии был создан медицинский факультет Виленского университета [2, с. 413]. С середины XVIII века в Европе началась реорганизация университетского образования, направленная на выпуск более подготовленных для практической работы врачей. Использование анатомических театров и демонстрационных методов позволило значительно повысить уровень подготовки медицинских кадров. Важную роль в формировании нового методологического подхода сыграл французский анатом и врач Мари-Франсуа Ксавье Биша. Он разработал метод клинко-анатомических сопоставлений и создал учение о тканях («общую анатомию»),

что стало основой для развития патологической анатомии и физиологической медицины [4, с. 225]. После разделов Речи Посполитой в конце XVIII века территория Гродно вошла в состав Российской империи, что оказало значительное влияние на дальнейшее развитие медицинской науки. Это обусловило своеобразие развития медицинской науки Беларуси, использовавшей достижения как европейской, так и российской медицины [5, с. 112]. Виленский университет – один из первых в России, где началась реформа медицинского образования, которая обеспечила возможность подготовки носителей новой идеологии практической медицины. Университет становится передовым высшим учебным заведением в Восточной Европе, здесь в 1808 году была открыта кафедра анатомии [2, с. 413]. Важную роль в развитии отечественной медицинской науки сыграло Виленское общество врачей, основанное в 1804 году. Однако в 1832 году рескриптом Николая I университет упраздняется. Медицинский факультет был преобразован в Медико-хирургическую академию, которая в 1842 году вошла в состав Киевского университета. После закрытия академии роль Виленского общества врачей в развитии научной медицинской мысли в Беларуси значительно уменьшилась [5, с. 198]. В первой половине XX века развитие анатомии в регионе происходило в условиях сложных исторических процессов, включая мировые войны и смену государственных границ. После преобразований начала XX века формируются предпосылки для организации высшего медицинского образования. Ключевым этапом стало открытие в 1958 году Гродненского государственного медицинского института, где первую лекцию прочитал профессор Минского медицинского института Д.М. Голуб. Она была посвящена анатомии человека. В институте были организованы профильные кафедры, включая кафедру анатомии человека, оснащённую учебными препаратами, муляжами и необходимым оборудованием для проведения практических занятий. Активно развиваются такие направления, как топографическая анатомия и гистология. Важную роль в развитии анатомической науки сыграли преподаватели и учёные, стоявшие у истоков кафедры, которые заложили основы научной школы и определили направления дальнейших исследований. Первым заведующим кафедрой и её основателем стал доцент Габузов А.Н., который заложил традиции анатомической школы университета, был создателем анатомической экспозиции [6, с. 240]. В этот период происходит укрепление материально-технической базы: пополняются коллекции препаратов, совершенствуются методы преподавания.

Выводы. В проведенном исследовании установлено, что развитие анатомической науки является сложным процессом, который сформировался под влиянием нескольких исторических эпох и отражает влияние как европейских, так и отечественных научных традиций. В XVIII–XIX веках были заложены основы анатомического знания, сформированы первые элементы медицинского образования. Существенную роль в этом процессе сыграло влияние европейской науки, а также деятельность отдельных учёных. В XX веке анатомическая наука получила качественно новое развитие. Создание медицинского учебного заведения стало важнейшим этапом в

формировании современной научной базы. В этот период анатомия окончательно утвердилась как фундаментальная дисциплина, тесно связанная с клинической практикой. Таким образом, развитие анатомической науки демонстрирует преемственность научных традиций и их адаптацию к современным условиям.

ЛИТЕРАТУРА

1. Сперанский, В. С. Очерки истории анатомии / В. С. Сперанский, Н. И. Гончаров. – Волгоград : Издатель, 2012. – 216 с.

2. Жук, И. Г. Медицинское образование на белорусских землях в средние века: к 250-летию Гродненской медицинской академии / И. Г. Жук, М. Ю. Сурмач // Журнал Гродненского государственного медицинского университета. – 2025. – Т. 23, № 5. – С. 411-418.

3. Сорокина, Т. С. У истоков гистологии: Мари-Франсуа Ксавье Биша / Т. С. Сорокина, В. М. Ботчей, А.Е. Ершов // Бюллетень Национального научно-исследовательского института общественного здоровья им. Н. А. Семашко. – 2025. – № 2. – С. 136-143.

4. Михель, Д. Власть, знание и мертвое тело. Историко-антропологический анализ анатомических практик на западе в эпоху ранней современности / Д. Михель // Логос. – 2003. – Т. 4–5. – № 39. – С. 219-233.

5. Крючок, Г. Р. Очерки истории медицины Белоруссии / Г. Р. Крючок. – Минск : Беларусь, 1976. – 264 с.

6. Третьякевич, В. К. Развитие медицинского образования на Гродненщине: от средневековья до наших дней / В. К. Третьякевич // Журнал Гродненского государственного медицинского университета. – 2018. – Т. 16, № 2. – С. 237-244.

ТИПЫ КОРОНАРНОГО КРОВООБРАЩЕНИЯ СЕРДЦА И ИХ КЛИНИЧЕСКОЕ ЗНАЧЕНИЕ ПРИ ТРОМБОЭМБОЛИИ ЛЕГОЧНОЙ АРТЕРИИ

Жучкова О.А., Воронов В.А., Петров И.Д.

Гродненский государственный медицинский университет

Гродно, Беларусь

Введение. Изучение анатомии коронарного русла остаётся одной из актуальных задач современной кардиологии. Коронарное кровообращение характеризуется значительной вариабельностью строения, что проявляется в различных типах доминирования коронарных артерий и особенностях их ветвления. Эти анатомические особенности определяют характер перфузии миокарда и его устойчивость к ишемическим воздействиям. Особый интерес представляет влияние типа коронарного кровоснабжения на течение и исходы тромбоэмболии лёгочной артерии. При данном патологическом состоянии происходит резкое повышение давления в малом круге кровообращения, что приводит к перегрузке правых отделов сердца. В этих условиях анатомические

особенности коронарного русла могут оказывать влияние на компенсаторные возможности миокарда и прогноз заболевания.

Цель. Изучить типы коронарного кровоснабжения сердца и оценить их клиническую значимость при тромбоэмболии лёгочной артерии (ТЭЛА).

Методы исследования. Ретроспективный литературный анализ вариантов коронарного кровоснабжения.

Результаты и их обсуждение. Коронарное кровоснабжение сердца осуществляется коронарными сосудами. Коронарные артерии отходят от аорты. Артериальная кровь поступает в аорту из левого желудочка сердца во время систолы, однако коронарное кровоснабжение преимущественно осуществляется в диастолу. Аортальный клапан состоит из трёх полулунных створок. Синусы аорты представляют собой выпячивания стенки аорты между её стенкой и полулунными створками клапана. Названия синусов соответствуют названиям отходящих от них коронарных артерий: от правого аортального синуса отходит правая коронарная артерия, от левого аортального синуса – левая коронарная артерия, а задний синус называют некоронарным, поскольку коронарные артерии от него не отходят [1, с. 45]. Тип коронарного кровоснабжения определяется доминирующей артерией, то есть сосудом, от которого отходит задняя межжелудочковая ветвь. Выделяют три типа коронарного кровоснабжения сердца: правосторонний, левосторонний и смешанный [2, с. 50]. При правостороннем типе доминантной является правая коронарная артерия – задняя межжелудочковая ветвь отходит от правой коронарной артерии. Он является наиболее распространённым типом и встречается в 70% случаев. При левостороннем типе доминирует левая коронарная артерия. Это наиболее редкий тип кровоснабжения сердца, встречающийся у 10% людей. При смешанном же типе обе коронарные артерии играют равноценную роль в кровоснабжении сердца. Данный тип характерен для 20% населения. Клиническая значимость типов коронарного кровоснабжения обусловлена тем, что они определяют особенности васкуляризации задней стенки левого желудочка и межжелудочковой перегородки, а также влияют на уязвимость различных отделов сердца к ишемическим повреждениям. Дальнейшее ветвление коронарных артерий определяется типом коронарного доминирования. Правая коронарная артерия кровоснабжает преимущественно правые отделы сердца, заднюю 1/3 межжелудочковой перегородки, часть стенки левого желудочка, а также проводящую систему. Левая коронарная артерия, разделяясь на переднюю межжелудочковую и огибающую ветви, обеспечивает кровоснабжение большей части стенки левого желудочка, стенку левого предсердия, передней 2/3 межжелудочковой перегородки.

Генетические механизмы формирования типа коронарного кровоснабжения изучены недостаточно, но во многом этот процесс закладывается генетически. Исследования показывают, что у пациентов с правым типом кровоснабжения сердца состояние правой коронарной артерии важно для прогноза не только ишемической болезни сердца и области инфаркта, но и тромбоэмболии лёгочной артерии. Тромбоэмболия лёгочной

артерии представляет собой острую окклюзию ствола легочной артерии тромбами любого происхождения, чаще всего из крупных вен ног или малого таза. Ежегодно в мире регистрируется до 10 миллионов случаев данного заболевания. Может возникать и без видимых предвестников у практически здоровых молодых людей. При доминировании правой коронарной артерии создаются более благоприятные условия для адаптации правого желудочка и снижения риска неблагоприятного исхода. Пациенты с левосторонним и смешанным типами кровоснабжения характеризуются менее благоприятным прогнозом, независимо от наличия или отсутствия коронарного атеросклероза. Наибольший риск у такой группы отмечается при выраженном атеросклеротическом поражении правой коронарной артерии. Несмотря на относительно более благоприятный прогноз у пациентов с правосторонним типом коронарного кровоснабжения, развитие массивной тромбоэмболии лёгочной артерии сопровождается высокой летальностью независимо от типа коронарного доминирования, что отражает тяжесть данного патологического состояния. В то же время установлено, что среди пациентов с летальным исходом ТЭЛА наиболее часто встречается левосторонний тип коронарного кровоснабжения (до 49% случаев), тогда как при правостороннем типе показатели летальности ниже. При этом случаи летального исхода у пациентов с правосторонним типом, как правило, ассоциированы с массивным тромбоэмболическим поражением лёгочного русла [3, с. 112]. По данным ряда исследований, лица с правым типом кровоснабжения сердца имеют определённое преимущество по сравнению с пациентами с другими типами коронарного кровоснабжения в отношении выживаемости при развитии данной патологии [4, с. 12]. Предполагается, что это связано с более эффективным кровоснабжением правых отделов сердца при доминировании правой коронарной артерии, что обеспечивает наличие дополнительного гемодинамического резерва. В условиях острой перегрузки правого желудочка данный фактор может играть важную роль в поддержании сердечной функции.

Заключение. Проведённое исследование позволяет сделать следующие выводы: тип коронарного доминирования является определяющим фактором распределения артериальной крови в миокарде. Наиболее распространённым является правосторонний тип. Редкий левосторонний тип характеризуется высокой значимостью левой коронарной артерии. В частности, пациенты с правосторонним типом коронарного кровоснабжения имеют меньший процент летального исхода при развитии тромбоэмболии лёгочной артерии. У пациентов с коронарным атеросклерозом тип коронарного доминирования рассматривается как значимый фактор, способный влиять на клиническое течение тромбоэмболии лёгочной артерии. Таким образом, знание индивидуальных особенностей коронарной анатомии является важным условием для повышения эффективности диагностики и выбора оптимальной тактики лечения пациентов в кардиологии.

ЛИТЕРАТУРА

1. Бокерия, Л. А. Хирургическая анатомия венечных артерий / Л. А. Бокерия, И. И. Беришвили. – Москва : Науч. центр сердечно-сосудистой хирургии им. А.Н. Бакулева РАМН, 2003. – 297 с.

2. Rahalkar, A. M. Pictorial essay: Coronary artery variants and anomalies / A. M. Rahalkar, M. D. Rahalkar // The Indian Journal of Radiology & Imaging. – 2009. – Vol. 19, № 1. – P. 49–53.

3. Surgical anatomy of the heart according to Wilkoskon / R. G. Anderson, D. E. Spajser, E. M. Hlavachek [et al.]. – Moscow : Logosfera, 2015. – P. 106–124.

4. Left main coronary artery stenosis: cardiologist view / O. Barbarash, O. Polikutina, E. Tavlyeva [et al.] // Creative Cardiology. – 2015. – Vol. 9, № 2. – P. 5–20.

АНАТОМО-ФУНКЦИОНАЛЬНЫЕ ОСОБЕННОСТИ СФИНКТЕРОВ ОБОДОЧНОЙ КИШКИ

Жучкова О.А., Остапук А.В.

*Гродненский государственный медицинский университет
Гродно, Беларусь*

Введение. Функциональное состояние сфинктерного аппарата ободочной кишки является одним из ключевых факторов, определяющих нормальную моторно-эвакуаторную функцию желудочно-кишечного тракта. Эти образования играют важную роль в сегментарной регуляции кишечного содержимого, обеспечении дозированного транзита химуса, создании антирефлюксного барьера и координации моторики кишечника. Знания о строении и локализации сфинктеров имеет решающее значение для понимания развития патологических процессов и дифференциальной диагностики заболеваний толстой кишки.

Цель. Провести литературный анализ анатомо-функциональных характеристик строения сфинктеров ободочной кишки.

Методы исследования. Было проведено ретроспективное изучение научной литературы, посвященной анатомии сфинктеров ободочной кишки.

Результаты и их обсуждение. Илеоцекальный клапан представляет собой анатомическое образование, формирующееся за счёт воронкообразного втягивания терминального отдела подвздошной кишки в просвет слепой кишки. Служит морфологической основой для илеоцекального сфинктера. Сфинктер находится в правой подвздошной ямке [1, с. 45]. Недостаточность клапана приводит к хроническому колоно-илеальному рефлюксу. Стеноз ИЦК вызывает замедление илеоцекального транзита, дилатацию подвздошной кишки, боли по типу колик и развитие кишечной непроходимости [2, с. 423].

Сфинктер Бузи расположен в нижней трети восходящей ободочной кишки, непосредственно прилегая к слепой кишке. Данное образование не является обособленной кольцевой мышцей. Формируется за счёт постоянного циркулярного утолщения гладкомышечного слоя и функционально проявляется

как зона повышенного базального тонуса. Фактически, является зоной перехода между слепой и восходящей оболочкой кишкой [1, с. 48]. Основные функции включают создание сопротивления для перемещения содержимого из объемной слепой кишки в более узкую восходящую ободочную и предотвращение ретроградного заброса при антиперистальтических волнах. Дисфункция сфинктера Бузи проявляется нарушением моторики правых отделов ободочной кишки [3, с. 602].

Сфинктер Гирша определяется как постоянное циркулярное сужение на границе нижней и средней трети восходящей ободочной кишки и располагается выше сфинктера Бузи. Данное образование представляет собой зону стойкого гипертонуса циркулярного слоя гладкой мускулатуры и создаёт временную преграду для порционного продвижения содержимого к печёчному изгибу [1, с. 52].

Сфинктеры Кеннона представляют собой группу функциональных образований, расположенных в поперечной ободочной кишке. Правый сфинктер Кеннона располагается в проксимальной трети поперечной ободочной кишки, на расстоянии 3–7 см дистальнее печёчного изгиба. Левый сфинктер Кеннона находится в дистальной трети поперечной ободочной кишки, на расстоянии 5–10 см проксимальнее селезёночного изгиба [1, с. 55]. Функционально данные образования обеспечивают сегментацию и замедление транзита, создание функциональных камер для всасывания воды и электролитов [3, с. 603]. Нарушения функции сфинктеров Кеннона проявляются широким спектром патологических состояний. Левый сфинктер Кеннона выполняет роль «привратника» селезёночного изгиба, регулируя порционное поступление содержимого в нисходящую кишку [4, с. 2402]. Синдром селезёночного изгиба, обусловленный стойким спазмом левого сфинктера Кеннона, проявляется болью в левом верхнем квадранте, вздутием и запорами [3, с. 604]. Гипертонус левого сфинктера Кеннона является одним из основных механизмов запоров с замедленным транзитом [2, с. 424]. Функциональный спазм правого сфинктера Кеннона может лежать в основе синдрома раздражённого кишечника с преобладанием запоров и болью в правом подреберье [3, с. 604]. Правый и левый сфинктеры Кеннона являются хирургическими ориентирами.

Сфинктер Пайра-Штрауса локализуется в области селезёночного изгиба ободочной кишки и относится к категории функциональных сфинктеров. При развитии спазма в этой области клинически он проявляется болями в левом подреберье, вздутием и запорами [3, с. 604].

Сфинктер Балли локализуется в дистальной трети нисходящей ободочной кишки, непосредственно выше сигмовидного изгиба, на уровне крестцово-подвздошного сочленения или мыса крестца, в зоне начала длинной брыжейки сигмовидной кишки. Часто соответствует проекции левой подвздошной ямки. При интраоперационном осмотре может определяться как циркулярное мышечное утолщение. Данный сфинктер является хирургическим ориентиром [1, с. 62]. Основные функции: дозированное поступление оформленного кала из нисходящей кишки в сигмовидный резервуар и абсорбция остаточной воды.

Сфинктер Балли имеет ключевую роль в патогенезе сигмовидного дивертикулеза: повышенное внутрипросветное давление проксимальнее спазмированного сфинктера является основным фактором формирования дивертикулов [5, с. 16].

Сигмовидные сфинктеры Росси-Мутье представлены проксимальным и дистальным образованиями. Проксимальный (верхний) сфинктер (Росси) располагается в проксимальной трети сигмовидной кишки (часто соответствует ее первому изгибу после выхода из фиксированного положения) и представляет собой выраженное циркулярное утолщение мышечного слоя. Дистальный (нижний) сфинктер (Мутье) находится в дистальной трети сигмовидной кишки, расположенный обычно на уровне второго или третьего ее изгиба. Его выделение основано на данных манометрии [1, с. 68]. Оба образования участвуют в формировании функциональных барьеров перед прямой кишкой [3, с. 607].

Ректосигмоидный сфинктер О'Берна локализуется на границе между сигмовидной ободочной кишкой и прямой кишкой, на уровне третьего крестцового позвонка, на расстоянии 15–18 см от анального края. Признан анатомически выраженной структурой со специфической гистологической организацией. На основании исследований А. Шафик выделил три слоя, формирующих это образование: петля продольных мышц сигмовидной кишки; основной циркулярный слой прямой кишки; начало нового продольного слоя прямой кишки. Сфинктер О'Берна выполняет физиологическую роль «стража прямой кишки», обеспечивая удержание калового содержимого до момента дефекации [4, с. 2403].

Выводы. В толстой кишке человека выделяется система функциональных сфинктерных зон, имеющих различную морфологическую основу. Нарушения функции этих образований проявляются широким спектром патологических состояний. Систематизация данных о строении, функциях и патологии сфинктеров ободочной кишки имеет важное значение для клинической практики. Понимание роли этих структур позволяет разработать диагностические алгоритмы, избежать диагностических ошибок, обосновать выбор консервативной или хирургической тактики – помочь в лечении пациентов с моторными нарушениями толстой кишки.

ЛИТЕРАТУРА

1. Колесников, Л. Л. Сфинктерный аппарат человека / Л. Л. Колесников. – СПб.: СпецЛит, 2000. – 183 с.
2. Bassotti, G. Colonic manometry: a review of its role in clinical practice and research / G. Bassotti, V. Villanacci // Journal of Gastrointestinal and Liver Diseases. – 2011. – Vol. 20, No. 4. – P. 421–426.
3. Rao, S. S. C. Clinical utility of colonic and anorectal manometry in chronic constipation / S. S. C. Rao, S. Singh // Journal of Clinical Gastroenterology. – 2010. – Vol. 44, № 9. – P. 597–609.
4. Long-term efficacy of biofeedback therapy for dyssynergic defecation / S. S. C. Rao, A. C. Valestin, C. K. Brown, G. K. Zimmerman // The American Journal of Gastroenterology. – 2007. – Vol. 102, № 11. – P. 2400–2406.

5. Sigmoid motility in patients with diverticular disease / G. Bassotti, M. Battaglia, A. Morelli, A. M. Spinozzi // Digestion. – 1999. – Vol. 60, № 1. – P. 14–19.

МЕТОДЫ ИССЛЕДОВАНИЯ СФИНКТЕРОВ ОБОДОЧНОЙ КИШКИ

Жучкова О.А., Остапук А.В.

*Гродненский государственный медицинский университет
Гродно, Беларусь*

Введение. Функциональное состояние сфинктерного аппарата ободочной кишки является одним из ключевых факторов, определяющих нормальную моторно-эвакуаторную функцию желудочно-кишечного тракта. Клиническая значимость этих структур заключается участием в сегментарной регуляции продвижения кишечного содержимого, в патогенезе нарушений кишечного транзита, включая хронические запоры, функциональные кишечные расстройства и болевые синдромы. Изучение сфинктерного аппарата толстой кишки представляет собой важное направление современной гастроэнтерологии и функциональной диагностики. В ряде случаев способность данных функциональных зон имитировать органические заболевания может приводить к диагностическим ошибкам.

Цель. Провести сравнительную характеристику и анализ диагностических возможностей исследования сфинктеров ободочной кишки.

Методы исследования. Был проведен ретроспективный литературный анализ с использованием современной научной литературы, посвящённой методам исследования сфинктеров ободочной кишки.

Результаты и их обсуждение. Диагностические методы оценки функции илеоцекального сфинктера (ИЦС). 1) Илеоколоноскопия – прямая визуализация состояния губ клапана, их смыкания, возможность взятия биопсии. 2) Ирригоскопия или КТ-энтерография – оценка проходимости, рефлюкса контраста. 3) Сцинтиграфия – метод, позволяющий количественно оценить время илеоцекального транзита и факт рефлюкса. 4) Манометрия – прямое измерение давления в зоне ИЦС [2, с. 600]. 5) Капсульная эндоскопия – оценка состояния слизистой оболочки.

Методы диагностики сфинктера Бузи. 1) Ирригоскопия или колоноскопия – визуализация при рентгеноконтрастном исследовании относительно устойчивого сужения просвета. 2) Манометрия толстой кишки – прямо измеряет давление в просвете кишки. При наличии зоны повышенного базального давления в дистальной части восходящей кишки подтверждает функцию сфинктера Бузи [1, с. 1445]. 3) Исследование времени кишечного транзита – применение рентгеноконтрастных маркеров или сцинтиграфии. Длительная задержка маркеров в области слепой и восходящей кишки косвенно

указывает на возможную гиперфункцию сфинктерных зон, включая данный сфинктер.

Сфинктер Гирша. 1) Ирригоскопия – определяется как постоянное циркулярное сужение на границе нижней и средней трети восходящей ободочной кишки. 2) Колоническая манометрия – прямой метод, позволяющий зафиксировать зону устойчиво повышенного внутрипросветного давления в характерном месте, это исследование подтверждает его функциональную реальность [3, с. 424]. 3) Радиоизотопная сцинтиграфия толстой кишки позволяет визуализировать и количественно оценить задержку изотопа в области восходящей кишки, что косвенно свидетельствует о функции сфинктерных зон. 4) Исследование времени кишечного транзита по рентгеноконтрастным маркерам.

Согласно современным данным правый сфинктер Кеннона играет ключевую роль в управлении движениями толстой кишки [3, с. 425].

Способы диагностики состояния правого сфинктера Кеннона. 1. Манометрия (высокоразрешающая или беспроводная капсульная) является самым точным («золотой стандарт») методом оценки функции [2, с. 601]. Он позволяет построить график распределения давления и точно определить участки, где тонус кишечника повышен. 2. При проведении рентгенологических исследований признаками нарушения работы сфинктера являются стойкое сужение стенки кишки в виде циркулярного спазма и задержка бариевой взвеси в области печеночного изгиба.

Наличие среднего поперечноободочного сфинктера вариабельно, а клиническое значение ограничено. К методам диагностики относится высокоразрешающая манометрия, фиксирующая зоны повышенного базального давления [1, с. 1450], и рентгеноконтрастное исследование пассажа бария.

Диагностика левого (дистального) сфинктера Кеннона включает в себя высокоразрешающую манометрию толстой кишки (HRCM) и ирригоскопию, как классический метод визуализации задержки контраста [3, с. 426]. Дополняется исследованием КТ-колонографией для исключения органической причины и оценки степени пневматизации кишки.

Сфинктер Пайра–Штрауса при выраженном спазме может имитировать опухолевый процесс толстой кишки. В связи с этим одним из клинически значимых проявлений его гипертонуса является рентгенологическая картина, напоминающая опухолевое поражение. В подобных случаях важную роль играет проведение компьютерной томографии, позволяющей исключить органическую патологию. Изучение данного сфинктера связано с развитием методов высокоразрешающей колонической манометрии, которые позволяют детально исследовать моторную активность толстой кишки и выявлять зоны патологического гипертонуса [3, с. 426].

Диагностика сфинктера Балли. 1) Ирригоскопия выявляет стойкое циркулярное сужение в дистальной нисходящей кишке с четким контуром и задержкой пассажа бария. 2) Колоноскопия может показать ригидную складку, которая с трудом расправляется воздухом. 3) Манометрия толстой кишки

фиксирует зону стабильно повышенного базального давления в характерном месте [3, с. 428].

Методы диагностики сигмовидных сфинктеров Росси-Мутье.

1) Рентгенологические методы исследования позволяют визуализировать функциональные сужения и контролировать пассаж бария. 2) Манометрия сигмовидной кишки – основной метод (специализированные катетеры с датчиками, расположенными на расстоянии 5–7 см, позволяющие зафиксировать зоны повышенного базального давления) [4, с. 16]. 3) Современные методы, включающие эндоскопию (выявляет ригидные, спазмированные складки, не расправляющиеся воздухом), МР-дефекографию и сцинтидефекографию (оценка опорожнения и транзита из сигмовидной кишки).

Диагностика дисфункции ректосигмоидного сфинктера О'Берна подтверждается аноректальной манометрией высокого разрешения (HR-ARM), как «золотой стандарт», позволяющий провести оценку тонуса [5, с. 2403]. Эндоскопическое исследование выполняют для диагностики состояния слизистой оболочки сигмовидной кишки. Ректоскопия показана для скрининга колоректального рака.

Выводы. Современная диагностика функционального состояния сфинктеров ободочной кишки основывается на комплексном применении методов визуализации, функциональных исследований и оценки кишечного транзита. Ведущая роль при этом принадлежит высокоразрешающей колонической манометрии (HRCM), которая рассматривается как наиболее информативный метод функциональной оценки. Данный метод позволяет выявлять зоны устойчиво повышенного базального давления. В то же время такие методы, как ирригоскопия, КТ-энтерография, сцинтиграфия и магнитно-резонансная дефекография сохраняют важное значение в клинической практике. Они позволяют оценить анатомические особенности толстой кишки, выявить нарушения пассажа контраста или радиофармпрепарата, а также проводить дифференциальную диагностику между функциональными и органическими заболеваниями.

ЛИТЕРАТУРА

1. Quantification of in vivo colonic motor patterns in healthy humans before and after a meal revealed by high-resolution fiber-optic manometry / P. G. Dinning, L. Wiklendt, I. Gibbins [et al.] // *Neurogastroenterology & Motility*. – 2015. – Vol. 26, No. 10. – P. 1443–1457.

2. Rao, S. S. C. Clinical utility of colonic and anorectal manometry in chronic constipation / S. S. C. Rao, S. Singh // *Journal of Clinical Gastroenterology*. – 2010. – Vol. 44, № 9. – P. 597–609.

3. Bassotti, G. Colonic manometry: a review of its role in clinical practice and research / G. Bassotti, V. Villanacci // *Journal of Gastrointestinal and Liver Diseases*. – 2011. – Vol. 20, № 4. – P. 421–426.

4. Sigmoid motility in patients with diverticular disease / G. Bassotti, M. Battaglia, A. Morelli [et al.] // *Digestion*. – 1999. – Vol. 60, № 1. – P. 14–19.

5. Long-term efficacy of biofeedback therapy for dyssynergic defecation / S. S. C. Rao, A. C. Valestin, C. K. Brown [et al.] // The American Journal of Gastroenterology. – 2007. – Vol. 102, № 11. – P. 2400–2406.

ПОДЪЯЗЫЧНАЯ КОСТЬ КАК МАРКЕР ИНДИВИДУАЛЬНОЙ АНАТОМИЧЕСКОЙ ИЗМЕНЧИВОСТИ

Зяц Т.М.

*Гродненская университетская клиника
Гродно, Беларусь*

Введение. Подъязычная кость долгое время воспринималась как структура, чья изменчивость не имеет принципиального значения. Однако накопленные за последние десятилетия данные заставляют радикально пересмотреть это отношение. Выяснилось, что именно отсутствие жесткой фиксации делает подъязычную кость уникальным индикатором состояния верхних дыхательных путей, чутко реагирующим на любые изменения мышечного баланса.

Современная клиническая медицина столкнулась с парадоксом: с одной стороны, методы визуализации (КТ, МРТ) позволяют детально изучать эту структуру прижизненно, с другой – интерпретация полученных данных затруднена из-за отсутствия единых нормативных ориентиров. Практикующий врач, обнаружив на томограмме низкое или высокое положение подъязычной кости, не может однозначно ответить на вопрос: это вариант нормы для данного пациента или патологический признак.

Цель. Проанализировать данные о факторах, определяющих вариабельность подъязычной кости, и предложить концептуальный подход к решению проблемы анатомической индивидуальности.

Анализ проблемы. Традиционное представление о локализации подъязычной кости на уровне третьего шейного позвонка (С3) справедливо лишь в самом общем виде. В 2023 году А. Kurbanova с соавторами изучили томограммы 305 пациентов и выявили, что у 80% обследованных кость находится на уровне С3. Однако у оставшихся 20% расположение было от нижнего края С2 до верхнего края С4, причем у этих людей не выявлялось какой-либо дисфункции глотания или дыхания [1, с. 735]. Это подчеркивает широту понятия «анатомическая норма» и является причиной для пересмотра диагностических критериев, ориентированных на усредненные показатели.

Исследования с использованием видеофлюороскопии показывают, что в процессе глотания подъязычная кость совершает закономерные перемещения: краниально на 5,8–25 мм и вентрально на 7,6–18 мм [2, с. 69]. Размах этих движений зависит от исследуемой выборки, консистенции пищевого комка и возраста обследуемого, что указывает не только на функциональную изменчивость, но и на морфологическую.

Классическое описание подъязычной кости не отражает реального разнообразия. Детальный анализ, выполненный исследователями под руководством S. Van de Velde (2019), выявил множество вариантов, которые встречаются с высокой частотой [3, с. 5]. Наибольшая вариабельность характерна для больших рогов: авторы описывают гипопластичные формы, рога с наличием хрящевой прослойки, асимметричные формы, а также случаи полного отсутствия одного из рогов. Малые рога варьируют не менее широко: от полного отсутствия (одно- или двустороннего) до гиперплазии, при которой они достигают размеров больших рогов.

Систематизация этих вариантов предпринималась неоднократно. Наиболее цитируемой остается классификация, предложенная R. Miller и соавторами, выделяющая шесть основных типов конфигурации (от А до F), где тип В (симметричная форма с умеренно выраженными рогами) встречается чаще всего [1, с. 738]. Однако эта классификация не учитывает возрастную динамику и расовые особенности, которые, по предварительным данным, могут вносить существенные коррективы в распределение типов.

Различия между мужской и женской подъязычной костью не ограничиваются размерами. Исследование N. Gurlek и др. (2024), основанное на анализе КТ 200 человек, продемонстрировало, что объем кости у мужчин в среднем на 40% превышает таковой у женщин [4, с. 4].

Однако более интересны качественные особенности. У женщин статистически значимо чаще встречается В-тип конфигурации, тогда как Н-тип, характеризующийся массивными рогами и глубокой вырезкой, преобладает у мужчин. Авторы обнаружили также корреляцию между объемом подъязычной кости и объемом языка ($r_s=0,65$), причем оба показателя закономерно ниже у женщин. Это наблюдение важно для понимания патогенеза синдрома обструктивного апноэ сна (СОАС).

Расовые различия изучены недостаточно. Сравнительные исследования показывают значимые различия в положении подъязычной кости у китайской группы с умеренно-тяжелой формой ОАС, где у пациентов с тяжелым течением заболевания она располагалась более каудально, в отличие от малайцев [5, с. 93]. Однако эти данные требуют подтверждения на репрезентативных выборках.

Мета-анализ, выполненный D. Graizel-Armoni с коллегами в 2025 году и включивший 718 пациентов с СОАС, выявил парадоксальную закономерность: связь между положением подъязычной кости и тяжестью заболевания у женщин оказалась в 2,5 раза теснее, чем у мужчин [6, с. 1182]. Расстояние от подъязычной кости до плоскости нижней челюсти у женщин с тяжелым апноэ было значимо меньше, чем у женщин с легкой формой. У мужчин подобной зависимости не прослеживалось.

Это открытие ставит под сомнение универсальность диагностических алгоритмов. Использование единых пороговых значений расстояния от подъязычной кости до плоскости нижней челюсти, разработанных преимущественно на мужских выборках, ведет к недооценке рисков у женщин. Ситуация усугубляется тем, что нормативные значения этого расстояния для

здоровых лиц до сих пор не определены, а попытки вывести единую цифру бесперспективны без учета пола и конституции.

Проблема интерпретации вариабельности подъязычной кости заключается не в отсутствии данных, а в отсутствии системы координат, позволяющей отличить норму от патологии у конкретного пациента. Усредненные показатели «кость лежит на уровне С3» игнорируют индивидуальную анатомическую конституцию.

Выводы.

1. Подъязычная кость характеризуется высокой вариабельностью положения, формы и размеров, которая не позволяет рассматривать ее параметры изолированно от пола, возраста пациента.

2. Половые различия носят не только количественный, но и качественный характер, что обуславливает необходимость отдельного анализа мужских и женских выборок в клинических исследованиях и диагностике.

3. Клиническая значимость вариабельности наиболее очевидна в диагностике СОАС (особенно у женщин).

4. Решением проблемы отсутствия системы координат может стать переход от абсолютных показателей к относительным с использованием стратифицированных референтных интервалов. Практическим инструментом для врача мог бы стать открытый онлайн-калькулятор, который при вводе пола, возраста пациента автоматически сравнивает его индивидуальные параметры подъязычной кости с нормативной базой, накопленной для данной конкретной группы, и выдает заключение о соответствии или отклонении от нормы.

ЛИТЕРАТУРА

1. Evaluation of the influence of hyoid bone position, volume, and types on pharyngeal airway volume and cephalometric measurements / A. Kurbanova, S. Aksoy, M. Nalça Andrieu [et al.] // *Oral Radiology*. – 2023. – Vol. 39, № 4. – P. 731–742.

2. Molfenter, S. M. Physiological variability in the deglutition literature: hyoid and laryngeal kinematics / S. M. Molfenter, C. M. Steele // *Dysphagia*. – 2011. – Vol. 26, № 1. – P. 67–74.

3. Variants of the hyoid-larynx complex, with implications for forensic science and consequence for the diagnosis of Eagle's syndrome / B. S. de Bakker, H. M. de Bakker, V. Soerdjbalie-Maikoe, F. G. Dijkers // *Scientific Reports*. – 2019. – Vol. 9, № 1. – Art. 15950.

4. Gurlek Celik, N. Evaluation of hyoid bone position, shape, area, volume, and tongue volume / N. Gurlek Celik, M. Oktay // *Surgical and Radiologic Anatomy*. – 2024. – Vol. 47, № 1. – P. 30.

5. Craniofacial morphology, head posture, and nasal respiratory resistance in obstructive sleep apnoea: an inter-ethnic comparison / M. L. Wong, A. Sandham, P. K. Ang [et al.] // *European Journal of Orthodontics*. – 2005. – Vol. 27, № 1. – P. 91–97.

6. Sex difference in the hyoid bone position in adults with obstructive sleep apnea: systematic review and meta-analysis / D. Graizel-Armoni, T. Greenbaum, T. Brosh [et al.] // *Dental and Medical Problems*. – 2025. – Vol. 62, № 6. – P. 1177–1187.

ИСПОЛЬЗОВАНИЕ ЛУЧЕВОЙ ДИАГНОСТИКИ И ЛУЧЕВОЙ ТЕРАПИИ ПРИ ЛЕЧЕНИИ РАКА ПЕЧЕНИ

Зиматкина Т.И., Пяточенко Е.В.

*Гродненский государственный медицинский университет
Гродно, Беларусь*

Введение. Рак печени является серьезной проблемой здравоохранения. По данным ВОЗ, он занимает 6-е место в мире среди онкологических заболеваний, по смертности – 3-е место. В первый год после постановки диагноза умирает 51.6-61.5 % пациентов. Трехлетняя выживаемость составляет около 25 %. Для оказания помощи заболевшим необходима своевременная лучевая диагностика и организация ранней лучевой терапии.

Цель. Актуализировать проблему рака печени, обосновать необходимость современных средств лучевой диагностики и технологий лучевой терапии для лечения пациентов.

Результаты и их обсуждение. В Республике Беларусь выявлена негативная тенденция роста заболеваемости раком печени (300-400 новых случаев в год). Заболевание характеризуется высоким уровнем смертности (до 85 % случаев), так как опухоли печени часто находят на поздних стадиях, нередко – с метастазами. Данные канцер-регистра за 2015-2024 г.г. свидетельствуют, что в стране в 2015 г. число вновь выявленных случаев заболевания печени было 398, в 2024 г. – 562. По грубому интенсивному показателю на 100 тысяч населения заболеваемость составила в 2015 г. – 4.2, смертность – 3.3; заболеваемость в 2024 г. – 6.2, смертность – 4.7. По Гродненской области раком печени заболели в 2015 г. мужчин – 4.1, в 2024 г. – 7.6; женщин соответственно – 2.7, 4.3 [1, с. 56,112].

Рак печени разделяют на 2 группы. Первичный, когда он возникает в самой печени, и вторичный, распространившийся в печень из других частей тела (толстой кишки, легких, поджелудочной железы, молочной железы). Самый распространенный вид – гепатоцеллюлярная карцинома (ГЦК) охватывает 75-90 % случаев первичного рака, развивается из основных клеток печени – гепатоцитов. При холангиокарциноме желчных протоков опухоль развивается из эпителиальных клеток внутрипеченочных желчных протоков. Редким подтипом ГЦК является фиброламеллярная карцинома, которая чаще встречается у молодых людей. У детей 3-5 лет появляется такой вид как гепатобластома. Агрессивен рак, поражающий сосуды, – ангиосаркома. Первичный рак может расти в разных формах: узловой (один или несколько четко выраженных узлов); массивной (большой узел или конгломерат узлов); диффузной (большое количество мелких узлов, поражающих весь орган). Вторичный рак выявляется в 20-30 раз чаще, чем первичный, вследствие метастазов из других пораженных органов через кровь.

Рак печени возникает вследствие мутации клеток повреждённого органа. Причинами мутации клеток являются: хронические вирусные гепатиты В и С; цирроз печени; алкогольная зависимость; ожирение; нарушение обмена

веществ; токсические воздействия; генетические болезни; паразитарные заболевания; курение; анаболические стероиды.

Основные симптомы рака печени следующие: боль в правой верхней части живота; тошнота, рвота; чувство тяжести в животе; потеря аппетита; беспричинное снижение веса; пожелтение кожи и белков глаз; повышенная температура; увеличение живота; слабость, утомляемость.

У рака печени существует 4 стадии развития, которые определяют распространенность опухоли. На I стадии опухоль небольшая (до 2 см), ограничивается самой печенью и не прорастает в кровеносные сосуды, не проявляются симптомы. На II стадии растет число и размер опухолей. Она может быть больше 2 см или их несколько, которые прорастают в кровеносные сосуды печени (в печеночную или в воротную вену). Наиболее распространенная III стадия, на которой одна опухоль более 5 см или их несколько. Они прорастают в сосуды, поражают ближайшие лимфатические узлы. IV стадия считается терминальной. На ней обнаруживают множество опухолей, прорастание в соседние ткани, лимфоузлы, отдаленные метастазы в легкие, кости и др.

При начальных стадиях рака печени признаки и симптомы не дают возможности определить заболевание, поэтому необходима своевременная лабораторная лучевая диагностика. В стандарты лучевой диагностики рака печени в нашей стране и за рубежом входят: КТ (компьютерная томография) с контрастным усилением – является «золотым стандартом». В ходе нее видно накопление опухолью контраста, ее кровоснабжение. МРТ (магнитно-резонансная томография) позволяет отличить доброкачественные образования от злокачественных, оценить состояние сосудов, наличие метастаз. УЗИ с контрастом – первичный метод скрининга для выявления новообразований в печени с помощью безопасных микропузырьков. Ангиография способствует оценке кровотока в опухоли печени. ПЭТ-КТ (позитронно-эмиссионная томография) для нахождения метастаз и оценки биологической активности опухоли. Биопсия под контролем визуализации необходима для окончательного подтверждения диагноза. Роль лучевой диагностики на разных этапах болезни меняется.

Для борьбы с онкологией печени активно используются современные технологии лучевой терапии. Цель ее – максимально эффективно и безопасно лечить опухоли с использованием излучения, свести к минимуму поражение прилегающих здоровых тканей и критических органов. Лучевая терапия применяется при неоперабельных опухолях, при невозможности операции из-за размера опухоли. Если рак на поздней стадии, она необходима, чтобы уменьшить боль, кровотечение, желтуху. С течением времени появляются технологические инновации, которые позволяют проводить облучение с большой точностью, снижать побочные эффекты, улучшать результаты лечения.

Выделяют внутреннее облучение и интервенционные методы, внешнее облучение. К внешнему облучению относятся такие, при которых лучи направляются извне. Это стереотаксическая лучевая терапия тела (SBRT) для

небольших опухолей печени; лучевая терапия с модулированной интенсивностью (LMRT) подстраивает интенсивность луча под форму опухоли, защищая желчные протоки и здоровую часть печени; объемно-модулированная дуговая терапия (VMAT) облучает во время вращения аппарата вокруг пациента; лучевая терапия под визуальным контролем (IGRT) – мониторинг положения опухоли перед и во время процедуры для коррекции движения с учетом смещения печени при дыхании; протонная терапия (PT) – протоны используются вместо рентгеновских лучей, ограничивая воздействие радиации на ткани [2, с. 8].

В Египте используют SBRT не в трехмерной, а в четырехмерной модели (высота, ширина, глубина, динамика). Это дает возможность воздействовать на опухоль пучками излучения под разными углами. Каждый содержит меньшую дозу облучения, но при излучении на одну точку раковые клетки подвергаются большей дозе облучения. Поэтому для эффективного лечения необходимо меньше сеансов лучевой терапии [3, с. 3].

Использование SBRT неинвазивно (не нужны разрезы, общий наркоз, амбулаторное лечение); эффективно (высокий уровень контроля над ростом опухоли); пациент быстрее восстанавливается, чем при операции.

К внутреннему облучению и интервенционным методам относят: радиоэмболизацию (SIRT) – в процессе ее через катетер в печеночную артерию вводятся радиоактивные микросферы (иттрий-90), которые застревают в сосудах, питающих опухоль. При этом облучении опухоли не затрагивается весь организм. Брахитерапия – введение радиоактивного источника в ткань опухоли через специальные иглы-катетеры. Лучевую терапию часто используют в комбинации с химиоэмболизацией (TAGE) для лучшего результата при неоперабельных стадиях.

Печень отличается от других органов, так как может регенерировать после лучевой терапии. Исследования Л.И. Галченко, А.Н. Калягина свидетельствуют о том, что при правильной лучевой терапии, при полном выключении функции доли печени оставшаяся необлученная часть печени увеличивается, полностью компенсирует функции печени в целом [4, с. 5].

Выводы. Для лечения рака печени нужна своевременная лучевая диагностика и лучевая терапия. Современные технологии позволяют точнее достичь опухолей печени сложной локализации, дать высокую дозу излучения на злокачественную опухоль, свести к минимуму воздействие на здоровые ткани.

ЛИТЕРАТУРА

1. Рак в Беларуси: цифры и факты: анализ данных Белорусского канцер-регистра за 2015–2024 гг. / А. Е. Океанов, И. В. Короткая, Н. В. Соловьёва [и др.] ; под ред. С. Л. Полякова. – Минск : РНПЦ онкологии и медицинской радиологии им. Н. Н. Александрова, 2025. – 283 с.

2. Варианты локального лечения олигометастатического поражения печени при колоректальном раке: обзор литературы / А. Н. Москаленко, В. К. Лядов, И. В. Сагайдак [и др.] // Злокачественные опухоли. – 2021. – Т. 11, № 4. – С. 29-38.

3. Яверт, Н. Новая эпоха в лучевой терапии: ученые достигли беспрецедентных результатов в уничтожении раковых клеток / Н. Яверт // Международное агентство по атомной энергии (МАГАТЭ) : [сайт]. – URL: <https://www.iaea.org/ru/newscenter/news/novaya-epoha-v-luchevoy-terapii-uchenye-dostigli-besprecedentnyh-rezultatov-v-unichtozhenii-rakovyh-kletok> (дата обращения: 17.03.2026).

4. Галченко, Л. И. Регенерация печени при лучевой терапии / Л. И. Галченко, А. Н. Калягин // Siberian Journal of Life Sciences and Agriculture. – 2022. – Т. 14, № 2. – С. 71-90.

АНАТОМО-ФУНКЦИОНАЛЬНЫЙ ПОДХОД К ЛЕЧЕНИЮ ПЕРЕЛОМОВ ДИСТАЛЬНОГО МЕТАЭПИФИЗА ПЛЕЧЕВОЙ КОСТИ

Иванцов В.А., Иванцов А.В.

*Гродненский государственный медицинский университет
Гродно, Беларусь*

Введение. Лечению внутрисуставных повреждений дистального сегмента плечевой кости в специальной литературе уделяется особое внимание [6, с. 544]. Несмотря на возможности современных металлоконструкций для остеосинтеза обеспечивать фиксацию костных фрагментов в трех плоскостях, а также применение диагностической техники, позволяющей выявить особенности повреждений и адаптировать план лечения к имеющимся повреждениям, за последние годы заметного уровня снижения неудовлетворительных результатов лечения у пациентов с переломами дистального отдела плечевой кости не наблюдается [3, с. 18]. Лишь у 79,0% пациентов с простыми метафизарными переломами и у 40,0-50,0% со сложными внутрисуставными переломами достигаются хорошие анатомические и функциональные результаты лечения [2, с. 156; 5, с. 100]. Неудовлетворительные результаты лечения обусловлены вторичным смещением и несращением костных фрагментов, формированием гетеротопических оссификатов и дегенеративными изменениями в области плечелоктевого и плечелучевого суставов вследствие травматичных манипуляций и длительного обездвиживания поврежденной конечности. Таким образом, совершенствование методов хирургического лечения пациентов с переломами дистального отдела плечевой кости является актуальной проблемой.

Цель. Улучшение результатов лечения пострадавших с около- и внутрисуставными переломами дистального сегмента плечевой кости путем выполнения открытой репозиции и остеосинтеза с применением пластин с угловой стабильностью.

Материалы и методы. Проанализированы методы лечения и ближайшие результаты 47 пациентов с повреждениями дистального сегмента плечевой

кости, находившихся на лечении в клинике травматологии и ортопедии УЗ «ГК БСМП г. Гродно» в 2024-2025 годах. Среди пострадавших было 24(51,1%) мужчины и 23(48,9%) женщины. Средний возраст мужчин составлял 42,5 года, женщин – 64,5года. Из поступивших пациентов у 44(93,6%) были закрытые переломы дистального отдела плечевой кости, у 3(6,4%) – открытые. С учетом индивидуальных особенностей пациента, характера перелома у 8(17%) произведена закрытая репозиция отломков и фиксация конечности гипсовой лонгетой, 39(83%) пациентов оперированы. Из оперированных пациентов у 4(10,3%) выполнен остеосинтез АВФ в первые часы при поступлении: у 2 пациентов был открытый перелом дистального метаэпифиза со смещением отломков (13-С1, С2 – по классификации АО) без сосудистых нарушений, у 2 – многооскольчатые переломы (типа 13- С2, С3) с компартмен-синдромом. У 35(89,7%) пациентов с переломами типа 13-В, С в ближайшие 12-48 часов после травмы выполнена открытая репозиция и остеосинтез поврежденной плечевой кости пластиной с угловой стабильностью LCP (locking compression plate – блокируемая компрессирующая пластина). При выполнении оперативного вмешательства учитывали анатомические особенности дистального отдела плечевой кости. Известно, что дистальный эпифиз плечевой кости имеет сложное строение. Ниже середины длины плечевой кости диафиз приобретает треугольное сечение и к дистальному эпифизу уплощается в переднезаднем направлении. В области дистального эпифиза диафиз изгибается кпереди, уплощается в переднезаднем направлении. Поперечный размер дистального эпифиза составляет от 55 до 65 мм у женщин и 55–79 мм у мужчин [4, с. 78]. Поперечная ось блока с осью диафиза образуют кондилодиафизарный угол плеча или угол блока [1, с. 45]. Его величина у мужчин составляет 99,10° и 99,33° у женщин. Исходя из анатомических и индивидуальных данных каждого пострадавшего, характера перелома, производили моделирование пластины LCP на операционном столе и затем выполняли остеосинтез. Анестезиологическое пособие осуществлялось с использованием проводниковой анестезии. Операцию выполняли в положении пациента на операционном столе на спине, поврежденную конечность укладывали на живот.

Результаты и обсуждение. Ближайшие результаты остеосинтеза оценивали по балльной системе Мейо с учетом интенсивности боли, степени стабилизации костных фрагментов, объема движений и возможности самообслуживания. Всем 4 пациентам, которым был выполнен при поступлении остеосинтез АВФ, через 7-10 дней произведен открытый остеосинтез пластиной с угловой стабильностью LCP. У 14 (35,9%) из 35 пациентов, оперированных в первые часы при поступлении с использованием пластины LCP, дополнительно проведена аутопластика дефекта костной массы в зоне перелома аутотрансплантатом из крыла подвздошной кости. У всех пациентов раны зажили первичным натяжением, но у 4 (10,3%) было отмечено воспаление мягких тканей в области послеоперационного шва, которое купировали назначением антибактериального препарата цефазолина в терапевтической дозе. Швы

снимали на 10-12 сутки после операции. На контрольных рентгенограммах определялось анатомическое сопоставление костных фрагментов с фиксацией одной или двумя пластинами LCP. В послеоперационном периоде конечность фиксировали съемным ортезом до стихания острых послеоперационных болей. Со второго дня назначалось физиотерапевтическое лечение на область локтевого сустава. По мере стихания послеоперационных болей начиналась ЛФК локтевого сустава с целью ранней активизации. Ближайшие результаты оперативного вмешательства признаны хорошими: накостный остеосинтез стабилен, начаты ранние движения в локтевом суставе для восстановления нормального объема движений, самообслуживание умеренно ограничено.

Выводы.

1. Анатомическая репозиция костных отломков с прочной фиксацией пластиной с угловой стабильностью способствует полноценному восстановлению поврежденного дистального сегмента плеча.

2. Стабильная фиксация фрагментов дистального метаэпифиза плечевой кости пластинами LCP позволяет начать движения в локтевом суставе с первых дней после операции, что способствует достижению хороших функциональных результатов.

ЛИТЕРАТУРА

1. Алексеев, В. А. Остеометрия / В. А. Алексеев. – Москва : Наука, 1966. – 250 с.

2. Зоря, В. И. Повреждения локтевого сустава : руководство / В. И. Зоря, А. В. Бабовников. – Москва : ГЭОТАР-Медиа, 2010. – 464 с.

3. Науменко, Л. Ю. Оперативное лечение пациентов с переломами дистального метаэпифиза плечевой кости методом комбинированного остеосинтеза / Л. Ю. Науменко, Д. С. Носивец // Травматология и ортопедия России. – 2009. – № 1. – С. 16–20.

4. Янковский, В. Э. Идентификация личности по длинным трубчатым костям человека / В. Э. Янковский, С. В. Пятчук. – Новосибирск : Новосибирское отд. изд-ва «Наука», 2005. – 234 с.

5. Patton, M. S. The role of total elbow arthroplasty in complex distal humeral fractures / M. S. Patton, A. J. Johnstone // European Journal of Trauma and Emergency Surgery. – 2008. – Vol. 34, № 2. – P. 99–104.

6. Minimally invasive percutaneous plate osteosynthesis (MIPPO) technique applied in the treatment of humeral shaft distal fractures through a lateral approach / F. Ji, D. Tong, H. Tang [et al.] // International Orthopaedics. – 2009. – Vol. 33. – P. 543–547.

МОРФОМЕТРИЧЕСКИЙ АНАЛИЗ ПЛАЦЕНТЫ У ПЕРВОРОДЯЩИХ ЖЕНЩИН

Кайдаш Л.О.¹, Трушель Н.А.¹, Машкин А.И.², Горноста́й Н.В.²

¹Белорусский государственный медицинский университет

²Городской клинический родильный дом № 2

Минск, Беларусь

Введение. Известно, что масса, толщина, продольный и поперечный размер и площадь плаценты являются важными критериями оценки течения беременности [1, с. 23]. Также важно учитывать место прикрепления пуповины к плаценте. Отклонения этих показателей от нормы нередко свидетельствует о наличии плацентарной недостаточности, что может повлиять на исход родов.

В последние годы увеличивается доля первородящих старше 30 лет. Данную группу первородящих женщин акушеры рассматривают как группу риска по развитию акушерских и перинатальных осложнений. Поэтому важным остается вопрос о том, как возраст первородящей матери сказывается на размерах плаценты и связан ли он с исходами родов.

В существующих в настоящее время исследованиях [2, с. 11], как правило, рассматриваются либо общие закономерности связи массы плаценты и новорожденного, либо возраст первородящей. Работ, посвященных комплексному исследованию морфологических и морфометрических особенностей плаценты, топографическим особенностям прикрепления к ней пуповины у первородящих женщин, и взаимосвязи с исходом родов, не так много.

Цель исследования. Установить морфологические и морфометрические особенности плаценты и варианты прикрепления пуповины к плаценте у первородящих женщин в возрасте 20-35 лет и выявить взаимосвязь с исходами родов для матери и плода.

Материал и методы исследования. Материалом для макромикроскопического исследования послужили 50 историй родов женщин (в анамнезе 1-ая беременность и 1-е роды) в возрасте от 20 до 35 года, родившие в сроке 37 – 42 недели. Истории родов были изучены в УЗ «Городской клинический родильный дом №2 г. Минска» с соблюдением правил биомедицинской этики. Изучались особенности прикрепления пуповины к плаценте, ее масса и размеры: продольный (большой по диаметру), поперечный (меньший по диаметру), толщина (измерялась в центре плаценты), площадь плаценты (продольный размер×поперечный×0,785), особенности биопсии плаценты после родов, плацентово-плодный коэффициент (ППК – ключевой расчетный показатель, связывающий морфометрические особенности плаценты с исходом для плода: масса плаценты (г) ÷ масса новорожденного (г)) и показатели новорожденных по шкале Апгар.

Морфологические особенности плаценты изучались на основании биопсии плаценты. Изучались история развития новорожденного и паспорт родов женщины. Статистическая обработка полученных данных проводилась с

использованием программы «Microsoft Excel 2021» и диалоговой системы «Statistica 10.0».

Результаты и их обсуждение. В результате исследования было установлено, что масса плаценты у первобеременных первородящих женщин в возрасте от 20 до 35 лет, родивших в сроке 37-42 недели беременности, варьировала от 450 до 650 грамм (г) и в среднем составила $548 \pm 8,73$ г. Среднее значение продольного размера плаценты составило $20,38 \pm 0,34$ см, а среднее значение поперечного размера – $17,95 \pm 0,25$ см. Среднее значение толщины равно $2,14 \pm 0,05$ см. Площадь поверхности плаценты изменялась от 188,4 до 487,5 см² и в среднем составила $288,6 \pm 7,71$ см². Плацентово-плодный коэффициент (ППК) соответствовал референтным значениям в 90% случаев (45 плацент). В 10% случаев (5 плацент) имели ППК меньше нормы, что свидетельствует о гиперплазии плацентарной ткани.

При установлении вариантов прикрепления пуповины к плаценте выявлено, что в 64% случаев (32 последа) пуповина крепилась эксцентрично, в 20% случаев (10 последов) пуповина имела центральное прикрепление, в 10% случаев (5 последов) отмечалось боковое прикрепление, в 6% случаев (3 последа) наблюдался краевой тип прикрепления.

При изучении данных биопсий плацент первородящих женщин было установлено, что 2 плаценты имели по краю ободок (скопление венозной крови матери по периферии плаценты), 1 плацента была с добавочной долькой в диаметре 6 см. Также пуповина 1-ой плаценты имела отечный вид и варикозный узел. На 3-х плацентах отмечались темно-красные котиледоны (переполнении межворсинчатого пространства кровью).

При микроскопическом исследовании последа в 58% случаев (29 последов) патоморфологических изменений плаценты не наблюдалось, в 18% (9 последов) имелась патология ворсинчатого хориона, в 8% (4 последа) обнаруживалась патология ворсинчатого хориона и оболочек плаценты, в 6% (3 последа) наблюдалась патология оболочек, в 6% (3 последа) определялась патология всего последа (плаценты, оболочек плаценты и пуповины), в 2% (1 послед) обнаружена комбинация патологий ворсинчатого хориона и изменения в пуповине и в 2% (1 послед) отмечена патология оболочек плаценты в сочетании с изменениями в пуповине.

При изучении истории развития новорожденного и паспорта родов было установлено, что во всех случаях родов были проведены через естественные родовые пути. В 8% случаев (4 родов) они были проведены с применением вакуум-экстрактора, в 92% случаев (46 родов) роды прошли без особенностей. В 2% случаев (1 роды из 50 исследуемых) применялось ручное обследование полости матки для отделения и выделения последа из матки.

Средняя масса новорожденного варьировала от 2710 до 4240 г и в среднем составила $3412,1 \pm 46,6$ г. Новорожденные не имели асфиксии, родовых травм и имели 8/9 баллов по шкале Апгар.

Выводы. В ходе исследования получены следующие результаты:

1. Масса плаценты первородящих женщин в возрасте 20-35 лет равна $548 \pm 8,73$ г, ее продольный размер составил $20,38 \pm 0,34$ см, поперечный –

17,95±0,25 см, толщина – 2,14±0,05 см, площадь поверхности равна 288,6±7,71 см², что соответствует физиологической норме.

2. Плацентово-плодный коэффициент в 90% случаев находился в пределах референтных значений, что свидетельствует о гармоничном развитии системы «мать-плацента-плод». В 10% наблюдений было выявлено снижение ППК, что указывает на относительную гиперплазию плацентарной ткани.

3. В большинстве случаев (64%) пуповина прикрепляется к плаценте эксцентрично, в 20% наблюдений выявлен центральный тип прикрепления, в 6% случаев наблюдается краевое и в 10% – боковое прикрепления. В единичных случаях были обнаружены такие особенности строения плаценты, как «добавочная долька», «ободок по краю плаценты», «отечность пуповины» и «изменение цвета котиледонов».

4. В 92% случаев роды протекали без осложнений. Применение вакуум-экстрактора потребовалось в 8% случаев.

5. Все новорожденные родились в удовлетворительном состоянии (отсутствие асфиксии и родовых травм) с высокими оценками по шкале Апгар (8/9 баллов), а их средняя масса тела составила 3412,1±46,6 г, что соответствует средним статистическим показателям доношенных новорожденных.

6. Анализ данных биопсии плацент первородящих женщин показал отсутствие каких-либо патологических изменений в 58%. Среди выявленных нарушений строения плаценты преобладала изолированная патология ворсинчатого хориона (18%), сочетанные поражения ворсинчатого хориона с оболочками или пуповиной, а также тотальная патология (плацента, оболочки плаценты и пуповина) всего последа (от 2% до 8% случаев), что подтверждает компенсаторные возможности фетоплацентарного комплекса при физиологическом течении беременности у первородящих.

ЛИТЕРАТУРА

1. Барсуков, Н. П. Морфофункциональное состояние плаценты в норме и при патологии / Н. П. Барсуков, В. И. Говалло. – Москва : Медицина, 1980. – 56 с.
2. Кауфман, П. Функциональная морфология плаценты человека / П. Кауфман // Архив анатомии, гистологии и эмбриологии. – 1981. – Т. 81, № 10. – С. 11-12.

ОСОБЕННОСТИ КРОВΟΣНАБЖЕНИЯ ГИПОТАЛАМУСА В КОНТЕКСТЕ ВАРИАНТНОЙ АНАТОМИИ ВИЛЛИЗИЕВА КРУГА

Калесник А.А., Назарук В.В.

*Гродненский государственный медицинский университет
Гродно, Беларусь*

Введение. Гипоталамус, являясь высшим интегративным центром вегетативной нервной системы, регулирует широкий спектр гомеостатических

функций: поддержание температуры тела, водно-электролитный баланс, пищевое и половое поведение, а также деятельность гипофизарно-надпочечниковой системы. Эффективность выполнения этих функций находится в прямой зависимости от адекватности перфузии гипоталамических ядер.

В клинической практике нередко встречаются состояния, при которых ишемия гипоталамуса развивается без явного поражения магистральных артерий, что заставляет обращать пристальное внимание на вариантную анатомию источников его кровоснабжения. Особый интерес представляет задний отдел Виллизиева круга, поскольку именно от него отходят тонкие перфорантные ветви, питающие сосцевидные тела, серый бугор, вентральные ядра таламуса и другие структуры промежуточного мозга [1, с. 11903; 2, с. 354].

Гипоталамус обладает чрезвычайно развитой капиллярной сетью, которая, по данным разных морфометрических исследований, в 3–5 раз гуще, чем в других отделах головного мозга, что отражает его высокую метаболическую активность [6, с. 75]. Однако, несмотря на эту особенность, отдельные гипоталамические структуры остаются уязвимыми для ишемии при определённых вариантах строения Виллизиева круга. В литературе имеются отрывочные сведения об участии задних соединительных и задних мозговых артерий в васкуляризации гипоталамических структур, но отсутствует систематизированный анализ того, как вариантная анатомия заднего отдела круга влияет на характер кровоснабжения сосцевидных тел и прилежащих областей [6, с. 75]. Выявление закономерностей перераспределения кровотока при гипоплазиях и фетальном типе задней мозговой артерии имеет прямое клиническое значение для понимания патогенеза гипоталамических дисфункций сосудистого генеза.

Цель. Обобщение литературных данных об особенностях артериального кровоснабжения гипоталамуса в зависимости от вариантов строения заднего отдела Виллизиева круга.

Методы исследования. Анализ и систематизация отечественных и зарубежных источников, посвящённых анатомии задней соединительной и задней мозговой артерий, их вариантам и роли в васкуляризации гипоталамических структур.

Результаты и выводы. Вариантная анатомия заднего отдела Виллизиева круга напрямую влияет на характер кровоснабжения гипоталамуса. Наиболее часто встречающимся вариантом является гипоплазия задней соединительной артерии, частота которой достигает 39,28% по разным источникам [4, с. 399]. При гипоплазии задней соединительной артерии её вклад в васкуляризацию сосцевидных тел закономерно снижается, и компенсаторно возрастает роль задней мозговой артерии, а также базилярной артерии. В исследовании за 2017 год показано, что при гипоплазии обеих задних мозговых артерий, которая встречается в 5,1% случаев, ветви к сосцевидным телам отходят не только от задних соединительных, но и от базилярной артерии, что свидетельствует о наличии коллатералей [6, с. 76].

Особого внимания заслуживает фетальный тип задней мозговой артерии, представляющий собой персистенцию эмбрионального происхождения этого сосуда от внутренней сонной артерии. При полном фетальном типе сегмент P1 отсутствует, когда задняя мозговая артерия полностью отходит от внутренней сонной через мощную заднюю соединительную артерию. При частичном типе P1 сохранён, но гипопластичен, и сохраняется атретическая связь с базилярной артерией [3, с. 2]. Частота фетального типа варьирует от 4% до 29%, и в таких случаях топография ветвей, питающих гипоталамус, существенно изменяется: ветви к сосцевидным телам могут отходить от аномально крупной задней соединительной артерии, что создаёт предпосылки для нестандартного распределения кровотока при окклюзиях в каротидной или вертебробазилярной системе [5, с. 65].

Говоря о морфометрических параметрах задней соединительной артерии в литературе демонстрируется значительная межиндивидуальная вариабельность. Согласно данным, длина этого сосуда колеблется от 2,0 до 35,0 мм, а наружный диаметр – от 0,3 до 3,5 мм. В зависимости от соотношения диаметров прекоммуникационного сегмента задней мозговой артерии и самой задней соединительной артерии выделяют три типа строения заднего отдела: нормальный, гипоплазированный и фетальный. Толщина стенки задней соединительной артерии в среднем составляет $0,18 \pm 0,01$ мм, причём у мужчин этот показатель на 20% выше, чем у женщин, а с возрастом происходит утолщение стенки, особенно выраженное справа до 14% [7, с. 425].

Клиническое значение описанных особенностей трудно переоценить. При фетальном типе задней мозговой артерии аневризмы задней соединительной артерии клинически и рентгенологически ведут себя как аневризмы бифуркации внутренней сонной артерии, что требует особой хирургической тактики с позиции нейрохирургов [5, с. 66]. Кроме того, вариации кровоснабжения гипоталамуса могут объяснять некоторые формы нейроэндокринных нарушений, возникающих после субарахноидальных кровоизлияний или нейрохирургических вмешательств в области Виллизиева круга. Ишемия сосцевидных тел, обусловленная гипоплазией задних соединительных артерий, потенциально способна влиять на мнестические функции, однако этот аспект требует дальнейших исследований.

Знание средних диаметров и толщины стенки задней соединительной артерии необходимо при планировании эндоваскулярных вмешательств. Половой диморфизм толщины сосудистой стенки, где наибольшая толщина встречается у мужчин, может влиять на риск разрыва аневризм и эффективность их клипирования. Возрастное утолщение стенки, часто выраженное справа, вероятно, связано с асимметрией гемодинамической нагрузки и должно учитываться при интерпретации данных нейровизуализации у пожилых пациентов [7, с. 426].

В контексте вертебробазилярной недостаточности, которая составляет значительную долю цереброваскулярных заболеваний, понимание анатомических особенностей перфорантного кровоснабжения гипоталамуса приобретает особое значение. Задняя система кровообращения обеспечивает

перфузию примерно 20% общей массы головного мозга, включая ствол, мозжечок, таламус и затылочные доли [6, с. 75]. Нарушения в этой системе могут проявляться не только классическими стволовыми симптомами, но и гипоталамическими дисфункциями, которые в практике не всегда правильно интерпретируются.

Выводы. Таким образом, кровоснабжение гипоталамуса, и в частности сосцевидных тел, характеризуется высокой степенью индивидуальной изменчивости, определяемой вариантами строения заднего отдела Виллизиева круга. Доминирующую роль в васкуляризации этих структур играют задние соединительные артерии и их перфорантные ветви (премамиллярный артериальный комплекс), однако при их гипоплазии или фетальном типе строения компенсаторно подключаются задние мозговые и базилярная артерия. Избыточная капиллярная сеть гипоталамуса, особенно выраженная в медиобазальной области, обеспечивает его относительную устойчивость к ишемии, но не исключает полностью клинических проявлений при грубых вариантах анатомии или сочетанных окклюзиях. Перспективными направлениями дальнейших исследований являются уточнение корреляций между конкретными вариантами Виллизиева круга и функциональным состоянием гипоталамо-гипофизарной системы, а также разработка методов прогнозирования гипоталамических дисфункций сосудистого генеза на основе данных преоперационной ангиографии.

ЛИТЕРАТУРА

1. Новая система классификации анатомических вариаций виллизиева круга человека: систематический обзор / J. R. Ayre, P. J. Bazira, M. Abumattar [et al.] // *Journal of Anatomy*. – 2022. – Vol. 240, № 6. – P. 1187–1204.
2. Ahmad, S. Anatomical variations of circle of Willis in a cohort of 1225 patients using magnetic resonance angiography / S. Ahmad, A. Irshad, S. Shams [et al.] // *Pakistan Journal of Medical Sciences*. – 2023. – Vol. 39, № 2. – P. 352–357.
3. Capone, S. A Fetal-type Variant Posterior Communicating Artery and its Clinical Significance / S. Capone, N. Shah, R. R. George-St Bernard // *Cureus*. – 2019. – Vol. 11, № 7. – P. e5064.
4. Dumitrescu, A. M. Anatomical study of circle of Willis on fresh autopsied brains. A study of a Romanian population / A. M. Dumitrescu, L. Eva, D. Haba [et al.] // *Romanian Journal of Morphology and Embryology*. – 2022. – Vol. 63, № 2. – P. 395–406.
5. Павлов, А. В. К вопросу об анатомии ветвей виллизиева многоугольника в зависимости от вариантов его строения / А. В. Павлов, А. А. Виноградов, С. Р. Жеребятъева [и др.] // *Вестник Волгоградского государственного медицинского университета*. – 2017. – № 2 (62). – С. 63–67.
6. Фомкина, О. А. Анатомия задней соединительной артерии / О. А. Фомкина, В. Н. Николенко, Ю. А. Гладилин // *Саратовский научно-медицинский журнал*. – 2018. – Т. 14, № 1. – С. 74–77.
7. Тимофеев, В. Е. Классификация строения артериального круга большого мозга в свете практического применения в клинике / В. Е. Тимофеев // *FORCIPE*. – 2023. – Т. 6, № 3S. – С. 424–426.

ВАРИАНТНАЯ АНАТОМИЯ АРТЕРИЙ ВИЛЛИЗИЕВА КРУГА

Калесник А.А., Назарук В.В.

*Гродненский государственный медицинский университет
Гродно, Беларусь*

Введение. Человеческое тело представляет собой сложную систему, которая развивается из двух слившихся клеток и достигает в зрелом состоянии около 37 триллионов клеток, где в процессе эмбриогенеза неизбежно возникают отклонения от генетически детерминированного плана строения, которые могут либо обеспечивать адаптивные преимущества, либо приводить к дефектам развития. Стоит уточнить, что при отсутствии нарушений функционирования органа, данное анатомическое отклонение рассматривается не как порок развития, а как анатомический вариант.

Выявление варианта анатомического строения в ходе диагностического или лечебного вмешательства нередко представляет собой «неприятный сюрприз» для хирурга. В связи с этим знание вариантной анатомии является обязательным компонентом профессиональной подготовки врача, наряду с систематической и топографической анатомией.

Актуальность. В литературе представлено несколько классификационных систем, но ни одна из них не является универсальной [1, с. 1188]. Отсутствие стандартизированного подхода к описанию вариантов Виллизиева круга неизбежно затрудняет прогнозирование риска ишемических осложнений и выбор оптимальной хирургической тактики при хирургических вмешательствах.

Цель. Обобщение литературных данных по вариантной анатомии артерий Виллизиева круга.

Методы исследования: анализ и систематизация данных отечественной и зарубежной литературы по теме вариантной анатомии артерий Виллизиева круга.

Результаты и их обсуждение.

Виллизиев круг представляет собой анастомозирующую артериальную сеть, расположенную у основания головного мозга. Его основная функция заключается в предотвращении ишемии головного мозга путем поддержания перфузии тканей при нарушении кровотока через один или несколько питающих сосудов [1, с. 1189].

Классически в строении Виллизиева круга выделяют передний и задний отделы. Переднюю половину образуют передняя соединительная артерия (АСomА) и прекоммуникационные сегменты А1 передних мозговых артерий. Заднюю половину формируют задние соединительные артерии (РСomА) и прекоммуникационные сегменты Р1 задних мозговых артерий. В совокупности эти сосуды создают многоугольное соединение между внутренней сонной и вертебробазиллярной системами [1, с. 1190].

Эмбриологически сосудистая сеть Виллизиева круга формируется после 28-го дня гестации. Переднее ответвление внутренней сонной артерии даёт

начало передней, средней и передней хориоидальной артериям. Заднее ответвление внутренней сонной артерии даёт начало задней мозговой и задней хориоидальной артериям. Развитие заднего кровообращения через базилярную и позвоночные артерии стимулируется затылочной долей и стволом головного мозга [6, с. 2].

Для определения строения Виллизиева круга без вариаций используются четыре критерия: (1) присутствие всех семи сегментов (AComA, две A1, две PComA, две P1); (2) возникновение всех сегментов из естественного источника; (3) отсутствие добавочных артерий; (4) внешний диаметр всех сегментов более 1 мм. Типичным считается круг, соответствующий всем перечисленным критериям и не имеющий таких анатомических вариантов, как дупликация, трипликация или фенестрация [5, с. 397].

Данные о частоте встречаемости классического Виллизиева круга существенно варьируют. По результатам одних исследований, классическое строение наблюдается у 70,83% случаев, в то время как другие авторы сообщают о распространенности анатомических вариаций у неврологически здоровых лиц на уровне $68,22 \pm 14,32\%$ [5, с. 397]. Столь широкий диапазон объясняется различиями в методологии, такими как аутопсийные исследования, методы визуализации, а также популяционными и этническими особенностями выборок. В исследовании с использованием магнитно-резонансной ангиографии классическая конфигурация Виллизиева круга была выявлена лишь в 18,4% случаев, что подчеркивает высокую распространенность вариантных форм в популяции [2, с. 580].

Примечательно, что наиболее частые вариации встречаются в качестве гипоплазий, аплазий и дупликаций отдельных компонентов круга [1, с. 1192]. В исследовании, выполненном на 50 препаратах головного мозга взрослых людей, гипоплазия одного или нескольких компонентов Виллизиева круга была выявлена в 24% случаев. Сосуды считались гипопластическими при внешнем диаметре менее 1 мм, за исключением соединительных артерий, для которых пороговым значением являлся 0,5 мм. Наиболее часто гипоплазии подвергалась задняя соединительная артерия, за ней следовали прекоммуникационный сегмент задней мозговой артерии (P1), прекоммуникационный сегмент передней мозговой артерии (A1) и передняя соединительная артерия [3, с. 2425].

По данным, полученным при исследовании 96 свежих аутопсийных препаратов Виллизиева круга, классическая форма была выявлена в 70,83% случаев, в то время как атипичные формы с анатомическими вариантами составили 29,18%. Наиболее частым анатомическим вариантом для задних соединительных артерий и передних мозговых артерий являлась гипоплазия в процентном соотношении 39,28% и 16,07% соответственно. Дополнительные сосуды в виде дупликации или трипликации компонентов многоугольника встречались в 12% случаев, преимущественно в переднем отделе круга [5, с. 400].

Для классификации анатомических вариаций Виллизиева круга в литературе были описаны и сформированы три основные системы, которые

имеют собственные недостатки. Первая классификация за 1963 год включает 21 вариант, но не содержит полных анатомических описаний и не учитывает порядок расположения сосудов. Вторая классификация за 1979 год описывает 22 варианта, однако иллюстрации гипоплазии сегментов в ней непоследовательны, что создаёт неоднозначность в интерпретации. Третья классификация за 1998 год содержит 18 вариантов, но не дифференцирует гипоплазию и полное отсутствие артерий, а полная анатомия круга в ней не отображена. Можно сказать, на сегодняшний день в научной литературе отсутствует единое мнение относительно системы, которая бы всесторонне документировала и классифицировала варианты строения Виллизиева круга [1, с. 1193].

В качестве альтернативы вышеописанным классификациям и являющейся наиболее доработанной, в 2023 году была предложена классификация, разделяющая все круги на два типа: замкнутые 71,5% и разомкнутые 28,5%. В замкнутых кругах выделяют симметричную (37%) и несимметричную (63%) формы. К замкнутым симметричным относят варианты с классическим строением, с гиперплазией или гипоплазией двух одноименных артерий, а также круги с вариантной анатомией передней соединительной артерии. Замкнутые несимметричные круги включают варианты с гиперплазией или гипоплазией одной или нескольких разноименных артерий, а также сочетания гиперплазии и гипоплазии [9, с. 425]. Данная система позволяет стандартизировать описание ранее опубликованных анатомических вариаций и может быть рекомендована для использования в клинической практике и научных исследованиях.

Особое внимание уделяется вариантам строения заднего отдела Виллизиева круга, в частности фетальному типу задней мозговой артерии. Данный вариант представляет собой персистенцию эмбрионального происхождения задней мозговой артерии от внутренней сонной артерии. При полном фетальном типе сегмент P2 отходит от внутренней сонной артерии, а сегмент P1 отсутствует. При частичном фетальном типе P1 сохранен, но гипопластичен, и сохраняется атретическая связь с базилярной артерией. Частота встречаемости фетального типа задней мозговой артерии варьирует от 4% до 29%. Примечательно, что фетальный тип задней соединительной артерии имеет даже более важное клиническое значение, так как аневризмы данной локации стоит идентифицировать как аневризмы внутренней сонной артерии – задней соединительной артерии, поскольку они возникают в месте отхождения задней соединительной артерии от внутренней сонной артерии [6, с. 65].

К редким вариантам относится непарная передняя мозговая артерия, формирующаяся в результате сохранения эмбриональной срединной артерии мозолистого тела. Установлено, что частота встречаемости данного варианта, по данным разных авторов, колеблется от 0,3% до 4%. Выделяются три типа непарной передней мозговой артерии: истинная непарная (при слиянии двух A1-сегментов), доминирующая A2 при гипоплазированной второй A2 и наличие трёх ветвей A2 с доминированием одной из них. Современные

исследования с использованием методов визуализации дополняют эту классификацию, выделяя варианты в зависимости от уровня ветвления. Наличие непарной передней мозговой артерии создаёт повышенную гемодинамическую нагрузку на единственный сосуд, что предрасполагает к формированию фузиформных аневризм и ассоциировано с другими врождёнными аномалиями, включая липомы мозолистого тела [10, с. 104].

Из вышеописанного, можно сказать, что клиническое значение вариантной анатомии Виллизиева круга трудно переоценить, поскольку вариации строения ассоциированы с повышенным риском ишемического инсульта, разрыва аневризмы, заболеваний белого вещества головного мозга и мигрени, а также с риском вазоспазма после субарахноидального кровоизлияния. Наличие полноценного коллатерального кровообращения предсказывает благоприятные исходы у пациентов с острым ишемическим инсультом, получающих реперфузионную терапию [1, с. 1195].

В настоящее время на этапе предоперационного планирования знание вариантов строения Виллизиева круга имеет фундаментальное значение. Вариабельность предрасполагает к церебральной ишемии во время временного клипирования сонных артерий и может ослабить защитный эффект селективной церебральной перфузии. Выбор наиболее адекватного метода защиты головного мозга невозможен без учёта индивидуальных анатомических особенностей.

Интраоперационные аспекты также тесно связаны с вариантностью. Необычная анатомия является основным фактором, способствующим техническим ошибкам в нейрохирургии. Вариации, особенно гипоплазия и дубликация, могут влиять на выбор хирургического доступа, сложность операции, точность установки клипсы или эндоваскулярной спирали на аневризму, а также на частоту послеоперационных осложнений [1, с. 1196].

Морфометрические характеристики артерий Виллизиева круга демонстрируют значительную вариабельность. Согласно данным, длина задней соединительной артерии варьирует от 2,0 до 35,0 мм, наружный диаметр – от 0,3 до 3,5 мм. На основании соотношения диаметров прекоммуникационного сегмента задней мозговой артерии и задней соединительной артерии выделяют три типа строения заднего отдела: нормальный, гипоплазированный и фетальный. Средняя толщина стенки задней соединительной артерии составляет $0,18 \pm 0,01$ мм, при этом у мужчин артериальная стенка в 1,2 раза толще, чем у женщин, а с возрастом происходит утолщение стенки в среднем на 14%, особенно выраженное справа [8, с. 75].

Было показано, что в большинстве случаев отмечалось классическое строение артериального круга мозга, составляющий 65,1%. При этом артериальный круг был замкнут, задние соединительные и задние мозговые артерии хорошо визуализировались. Авторы также установили, что при 5,1% частоте гипоплазии обеих задних мозговых артерий ветви к сосцевидным телам отходили от задних соединительных артерий и базилярной артерии [7, с. 66].

Выводы. Таким образом, Виллизиев круг характеризуется высокой степенью анатомической изменчивости, что подтверждается данными как аутопсийных, так и визуализационных исследований, а отсутствие унифицированной классификации и единых критериев оценки затрудняет сравнение результатов различных работ и внедрение полученных данных в клиническую практику. Знание вариантной анатомии Виллизиева круга является необходимым условием безопасного выполнения нейрохирургических и эндоваскулярных вмешательств, а также адекватного прогнозирования риска цереброваскулярных осложнений. Перспективными направлениями дальнейших исследований являются разработка стандартизированной классификации вариантов строения Виллизиева круга, уточнение морфометрических характеристик его компонентов с учетом половых и возрастных особенностей, а также оценка функциональной значимости различных анатомических вариантов в условиях компретации магистрального кровотока.

ЛИТЕРАТУРА

1. A new classification system for anatomical variations of the human circle of Willis: a systematic review / J. R. Ayre, P. J. Bazira, M. Abumattar [et al.] // *Journal of Anatomy*. – 2022. – Vol. 240, № 6. – P. 1187–1204.

2. Alharbi, Y. Anatomical study of variations in the configurations of the circle of Willis in relation to age, sex, and diameters of the components / Y. Alharbi, R. A. M. Al Saffar // *Anatomy and Cell Biology*. – 2024. – Vol. 57, № 4. – P. 579–591.

3. Iqbal, S. A comprehensive study of the anatomical variations of the circle of Willis in adult human brains / S. Iqbal // *Journal of Clinical and Diagnostic Research*. – 2013. – Vol. 7, № 11. – P. 2423–2427.

4. Anatomical variations of circle of Willis in a cohort of 1225 patients using magnetic resonance angiography / S. Ahmad, A. Irshad, S. Shams [et al.] // *Pakistan Journal of Medical Sciences*. – 2023. – Vol. 39, № 2. – P. 352–357.

5. Anatomical study of circle of Willis on fresh autopsied brains. A study of a Romanian population / A. M. Dumitrescu, L. Eva, D. Haba [et al.] // *Romanian Journal of Morphology and Embryology*. – 2022. – Vol. 63, № 2. – P. 395–406.

6. Capone, S. A Fetal-type Variant Posterior Communicating Artery and its Clinical Significance / S. Capone, N. Shah, R. R. George-St Bernard // *Cureus*. – 2019. – Vol. 11, № 7. – e5064.

7. К вопросу об анатомии ветвей виллизиевого многоугольника в зависимости от вариантов его строения / А. В. Павлов, А. А. Виноградов, С. Р. Жеребятъева [и др.] // *Вестник Волгоградского государственного медицинского университета*. – 2017. – № 2 (62). – С. 63–67.

8. Фомкина, О. А. Анатомия задней соединительной артерии / О. А. Фомкина, В. Н. Николенко, Ю. А. Гладилин // *Саратовский научно-медицинский журнал*. – 2018. – Т. 14, № 1. – С. 74–77.

9. Тимофеев, В. Е. Классификация строения артериального круга большого мозга в свете практического применения в клинике / В. Е. Тимофеев // *FORCIPE*. – 2023. – Т. 6, № 3S. – С. 424–426.

10. Клиническое значение непарной передней мозговой артерии / П. Г. Шнякин, А. В. Протопопов, А. В. Ботов [и др.] // Вестник современной клинической медицины. – 2023. – Т. 16, № 5. – С. 103–108.

ЭКСПРЕССИЯ C-FOS В НЕЙРОНАХ ГРУШЕВИДНОЙ КОРЫ МОЗГА КРЫСЫ ПРИ ХОЛЕСТАЗЕ

Климуть Т.В., Заерко А.В., Дудко Р.А., Скоробогатый Д.И., Климуть Д.В.
*Гродненский государственный медицинский университет
Гродно, Беларусь*

Введение. Холестаз – тяжёлое осложнение заболеваний печени и желчевыводящих путей, приводящее к нарушению оттока желчи, расстройствам пищеварения и поступлению её компонентов в кровь и мозг. Это состояние встречается более чем у 10% населения и может вызывать структурные и функциональные нарушения головного мозга. Грушевидная кора, относящаяся к древней коре, играет ключевую роль в обработке обонятельной информации и тесно связана с лимбическими структурами, регулирующими эмоции, память и висцеральные реакции. Благодаря этим связям она является важным элементом нейровисцеральной интеграции.

Патологические состояния, сопровождающиеся системным воспалением, метаболическими нарушениями и изменениями состава крови, такие как холестаз, могут вызывать функциональную и морфологическую перестройку грушевидной коры. Было показано, что холестаз приводит к структурным повреждениям и гибели нейронов в этой области [1, с. 602]. В связи с этим представляет интерес изучение молекулярно-генетических механизмов данных нарушений, в частности роли белка c-fos – продукта гена быстрого реагирования, экспрессия которого быстро усиливается в нейронах в ответ на различные стимулы и отражает их функциональную активность [2, с. 689].

Цель. Установить участие белка c-fos в механизмах адаптации нейронов грушевидной коры к холестазу.

Методы исследования. Всего в исследовании участвовало 220 самцов беспородных белых крыс с массой тела 225 ± 25 грамм. Для моделирования подпеченочного холестаза использовали перерезку общего желчного протока (ОЖП) между двумя лигатурами на 2–3 мм ниже места слияния печеночных протоков по методу Л.С. Кизюкевича. Суммарная летальность при моделировании холестаза составила 67,2%, при этом пик смертности приходился на 3–25-е сутки эксперимента, после 30 суток случаев гибели не регистрировалось. Для дальнейших исследований были взяты 72 выжившие особи, распределённые по 6 животных в 6 опытных и 6 контрольных группах. Животных содержали в стандартных условиях вивария.

Работа выполнена в соответствии с требованиями Директивы Европейского Парламента и Совета № 2010/63/EU от 22.09.2010 [3, с. 5]. На проведение данного исследования получено разрешение Комитета

по биомедицинской этике]. На проведение данного исследования получено разрешение Комитета по биомедицинской этике Гродненского государственного медицинского университета (протокол №1 от 11.01.2024 г.).

На 2, 5, 10, 20, 45 и 90 сутки после операции, в утренние часы, опытных и контрольных животных выводили из эксперимента путем декапитации. Предварительно животных анестезировали парами эфира. Для дальнейшего исследования брали фрагменты больших полушарий головного мозга. Фиксацию образцов проводили в цинк-этанол-формальдегиде [4, с. 8] при температуре +4°C в течение ночи. После фиксации образцы заключали в парафин. Парафиновые срезы толщиной 5 мкм готовили с помощью микротомы Leica RM 2125 RTS (Leica Microsystems, Германия) и монтировали на предметные стекла.

Гистологические срезы обрабатывали согласно протоколу иммуноцитохимической реакции для световой микроскопии [5, с. 45]. Для выявления экспрессии белка C-fos использовали первичные поликлональные кроличьи антитела Anti-C-fos antibody (Abcam, Великобритания, кат. № ab. 209794). Оптимальное рабочее разведение антител составило 1:1000. Инкубацию проводили при +4°C в течение 20 часов во влажной камере. Для детекции связанных первичных антител применяли набор EXPOSE Mouse and Rabbit specific HRP/DAB detection IHC kit (Abcam, Великобритания, кат. № ab. 80436).

Идентификацию областей грушевидной коры крысы осуществляли с использованием схем стереотаксического атласа [6, с. 112]. Гистологические препараты изучали, фотографировали и анализировали с помощью светового микроскопа Axioskop 2 plus (Zeiss, Германия), цифровой видеокамеры Leica DFC 320 (Leica Microsystems, Германия) и программного обеспечения для анализа изображений Image Warp (Bit Flow, США).

Морфометрические исследования позволили получить количественные непрерывные данные. Их статистическую обработку проводили с использованием лицензионной программы Statistica 10.0 для Windows. Применяли методы описательной статистики. Поскольку выборки не всегда имели нормальное распределение, для анализа использовалась непараметрическая статистика. Для каждого показателя рассчитывали медиану (Me), нижний квартиль (LQ), верхний квартиль (UQ) и интерквартильный диапазон (IQR). Сравнение групп по одному признаку проводили с помощью критерия Манна-Уитни для независимых выборок (Mann-Whitney U-test), так как объекты исследования набирались в группы независимо друг от друга. Статистически значимыми считали различия при $p < 0,05$ [7, с. 312].

Результаты и их обсуждение. Во втором слое грушевидной коры контрольных животных c-fos-иммунореактивность выявлялась в цитоплазме нейронов с различной интенсивностью окраски, что позволило разделить клетки на слабо- и сильно-позитивные. При холестазе уже на 2-е сутки отмечалось максимальное увеличение числа сильно иммунопозитивных нейронов – в 1,6 раза по сравнению с контролем. Повышенный уровень

сохранялся на 5–10-е сутки, а к 20-м суткам снижался, отражая ослабление стресс-ответа. На 45-е и 90-е сутки, когда происходило формирование обходных желчных протоков и устранение холестаза, показатели возвращались к контрольным значениям, что указывает на обратимость активации c-fos и её зависимость от патологического стимула. В третьем слое грушевидной коры достоверных изменений экспрессии c-fos на всех сроках не выявлено, что подчёркивает слоеспецифичность ответа и более высокую устойчивость глубоких нейронов. Такая избирательная активация согласуется с данными о большей чувствительности пирамидных нейронов второго слоя к системным стрессорам и метаболическим нарушениям, а также с наличием на границе II–III слоёв нейрональных клеток-предшественниц, повышающих адаптационный потенциал более глубоких нейронов третьего слоя грушевидной коры.

Выводы. Таким образом, c-fos является чувствительным индикатором адаптационных изменений нейронов грушевидной коры головного мозга при холестазае, а выявленные различия подчеркивают слоевую специфичность реакции нейронов на эту патологию.

ЛИТЕРАТУРА

1. Устойчивость нейронов грушевидной коры мозга к холестазу / Т. В. Климуть, А. В. Заерко, С. В. Емельянчик [и др.] // Журнал Гродненского государственного медицинского университета. – 2025. – Т. 23, № 6. – С. 601–609.

2. Current opinion on the use of c-Fos in neuroscience / S. Y. Lara Aparicio, Á. J. Laureani Fierro, G. E. Aranda Abreu [et al.] // NeuroSci. – 2022. – Vol. 3, № 4. – P. 687–702.

3. European Parliament; Council of the European Union. Directive 2010/63/EU of the European Parliament and of the Council of 22 September 2010 on the protection of animals used for scientific purposes // Official Journal of the European Union. – 2010. – № 63. – P. 1–47.

4. Григорьев, И. П. Современные технологии фиксации биологического материала, применяемые при проведении иммуногистохимических исследований (обзор) / И. П. Григорьев, Д. Э. Коржевский // Современные технологии в медицине. – 2018. – Т. 10, № 2. – С. 6–16.

5. Коржевский, Д. Э. Теоретические основы и практическое применение методов иммуногистохимии : руководство / Д. Э. Коржевский О. В. Кирик, М. Н. Карпенко [и др.] ; под ред. Д. Э. Коржевского. – 2-е изд., испр. и доп. – Санкт-Петербург : СпецЛит, 2014. – 119 с.

6. Paxinos, G. The rat brain in stereotaxic coordinates / G. Paxinos, C. Watson. – London : Academic Press, 2007. – 448 p.

7. Омельченко, В. П. Информатика, медицинская информатика, статистика / В. П. Омельченко, А. А. Демидова. – Москва : ГЭОТАР-Медиа, 2021. – 608 с.

КИСТОЗНЫЕ ОБРАЗОВАНИЯ ШЕИ

Когут А.Н.¹, Иванцов А.В.²

¹Медицинский центр «Лодэ»

Брест, Беларусь

²Гродненский государственный медицинский университет

Гродно, Беларусь

Введение. Кистозные образования шеи часто встречаются при визуализационных исследованиях и включают широкий спектр врожденных и приобретенных поражений. К последним относятся различные воспалительные и неопластические заболевания. Ультразвуковое исследование высокого разрешения является лучшим начальным методом визуализации образований шеи, поскольку оно определяет кистозную природу и топографию данного образования. Развитие трехмерных технологий расширило возможности компьютерной томографии, так как она подтверждает результаты УЗИ, определяет степень распространения поражения и особенно полезна для выявления кальцификации или жировой ткани внутри поражения. Магнитно-резонансная томография играет вспомогательную роль в обследовании кистозных образований шеи. Ее многоплоскостные возможности и отличное контрастное разрешение позволяют точно предоперационно определить анатомическую локализацию, особенно для более глубоко расположенных и локально распространенных образований.

Цель. Изучить ультразвуковую картину врожденных кистозных образований шеи (срединных и боковых) и оценить роль лучевых методов визуализации в их дифференциальной диагностике.

Результаты исследования.

Наиболее распространенным врожденным образованием срединной линии шеи является киста щитовидно-язычного протока, составляющая 70% врожденных аномалий шеи. Киста располагается вдоль остаточного протока, образованного щитовидной железой после опускания из слепого отверстия у основания языка в область шеи. У около 90% пациентов первые симптомы проявляются до 10 лет, а вторая группа пациентов обращается за помощью в молодом возрасте. Киста может располагаться на уровне подъязычной кости (15–50%), ниже нее (25–65%) или в надподъязычной области (20–25%). Типичная киста располагается глубоко или внедрена в подподъязычные мышцы. Чем ниже расположена киста, тем выше вероятность того, что она смещена от средней линии. На УЗИ типичная киста щитовидно-язычного протока выглядит как гладкое, четко очерченное анэхогенное образование с усилением контрастирования в задней части передней поверхности шеи. Однако такое проявление встречается только в 42% случаев [1, с. 125; 2, с. 625].

Клинический случай 1.

Пациентка 5 лет обратилась на УЗИ мягких тканей по поводу образования передней поверхности шеи (рисунок 1). По средней линии шеи определяется капсулированное анэхогенное образование с ровными четкими

контурами, аваскулярное при цветовом доплеровском картировании (ЦДК).
Заключение: срединная киста шеи.

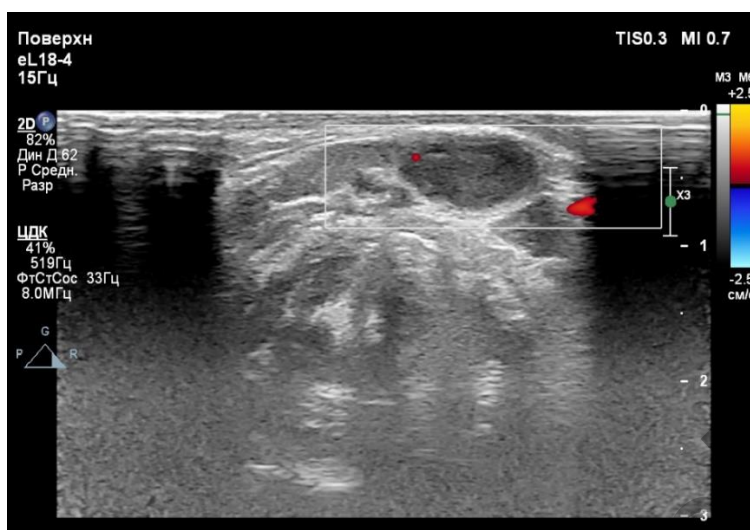


Рисунок 1 – Срединная киста шеи. УЗИ: капсулированное анэхогенное образование с ровными четкими контурами по средней линии шеи

Относительно реже в результате неполного закрытия жаберных щелей возникают боковые кисты шеи. Обычно они представляют собой овальное или круглое кистозное образование, расположенное внутри, поверхностно или глубоко по отношению к околоушной железе. Их всегда следует включать в дифференциальную диагностику кистозных образований в околоушной или окологлоточной области.

Клинический случай 2.

Пациентка А., 32 года, обратилась на исследование брахиоцефальных артерий по поводу головных болей. При сканировании брахиоцефальной артерии справа в мягких тканях определяется капсулированное анэхогенное образование с ровными четкими контурами, аваскулярное при ЦДК (рисунок 2). Заключение: боковая (бранхиогенная) киста шеи.

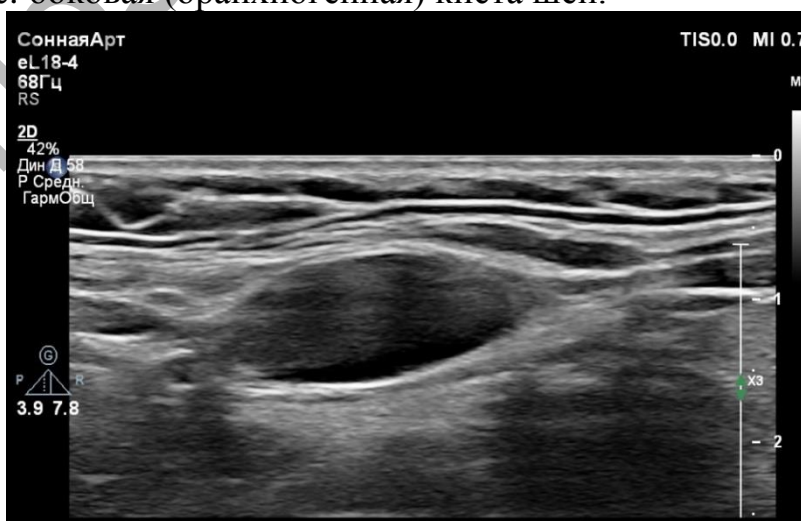


Рисунок 2 – Боковая (бранхиогенная) киста шеи. УЗИ: капсулированное анэхогенное образование с ровными четкими контурами справа

Выводы. Особенности эмбриогенеза органов шеи нередко создают диагностические сложности в понимании топографии структур. Использование современных методов лучевой визуализации позволяет правильно интерпретировать структурные образования шеи и снизить риск диагностических ошибок.

ЛИТЕРАТУРА

1. Koeller, K. K. Congenital cystic masses of the neck: Radiologic-pathologic correlation / K. K. Koeller, L. Alamo, J. G. Smirniotopoulos // RadioGraphics. – 1999. – № 19. – P. 121–146.

2. Ibrahim, M. Congenital cystic lesions of the head and neck / M. Ibrahim, S. S. Shah, G. D. Kulkarni // Neuroimaging Clinics of North America. – 2011. – № 21. – P. 621–639.

МОРФОМЕТРИЧЕСКАЯ ХАРАКТЕРИСТИКА ПОЗВОНОЧНЫХ АРТЕРИЙ У ВЗРОСЛОГО ЧЕЛОВЕКА

Ленкова А.А.¹, Трушель Н.А.²

¹Республиканский научно-практический центр онкологии и медицинской радиологии им. Н.Н. Александрова

²Белорусский государственный медицинский университет
Минск, Беларусь

Введение. Установление морфометрических особенностей позвоночных артерий взрослого человека необходимо учитывать в практике неврологов и нейрохирургов для проведения профилактических мероприятий по предупреждению развития цереброваскулярной патологии [1, с. 34]. Полученные данные могут быть использованы при интерпретации КТ- и МР-ангиографии, планировании нейрохирургических и эндоваскулярных вмешательств, а также при оценке индивидуального риска вертебробазилярной недостаточности и ишемических нарушений мозгового кровообращения. Кроме того, полученные морфометрические данные могут найти применение при изучении особенностей гемодинамики артерий головы и шеи, разработке и валидации персонализированных моделей кровотока [2, с. 160].

Цель. Установить морфометрические характеристики в каждом сегменте позвоночных артерий у взрослого человека.

Методы исследования. Материалом для исследования послужили компьютерные томограммы 65 взрослых пациентов, не имеющих заболеваний сосудов головы и шеи, сахарного диабета, обратившихся в УЗ «Минская областная клиническая больница». Были установлены диаметры правой и левой позвоночных артерий на разных сегментах позвоночной артерии (V1-V4): V1 (на расстоянии 5 мм дистальнее начала артерии), V2 (внутри канала поперечного отростка C5), V3 (на уровне выхода из отверстия поперечного отростка C2) и V4 (на 5 мм дистальнее места проникновения артерии через твёрдую мозговую оболочку). Для каждого сегмента вычислялись

минимальные, максимальные и средние значения диаметра ($M \pm m$), стандартное отклонение (σ) и коэффициент вариации ($Cv, \%$), отражающий индивидуальную изменчивость признака. Статистическая обработка полученных данных проводилась с использованием программы «Microsoft Excel 2021» и диалоговой системы «Statistica 10.0».

Результаты и их обсуждение. В ходе установления диаметров позвоночных артерий (ПА) в разных ее сегментах (V1-V4) было выявлено, что средний диаметр артерий постепенно уменьшается от V1 к V4 сегменту (таблица 1). Наиболее широкий просвет регистрируется в проксимальных отделах ПА, особенно на уровне V1, где артерии получают прямой приток от подключичных артерий, а также в сегменте V2, где сосуды ещё незначительно подвержены механическим изгибам и компрессионным влияниям позвонков. Минимальные значения диаметра были зафиксированы в интракраниальном (V4) сегменте, что, по-видимому, связано с физиологическим сужением сосудов в области их слияния с формированием базилярной артерии.

Таблица 1 – Диаметры позвоночных артерий в различных сегментах у взрослых

Исследуемые показатели	Сегменты позвоночных артерий							
	V1		V2		V3		V4	
	левая	правая	левая	правая	левая	правая	левая	правая
Min	2	1,5	2	1,5	1,8	1,5	1,3	1,3
Max	6	5,4	6	7	6	5	5,5	6,4
$M \pm m$	3,73± 0,1	3,61± 0,11	3,69± 0,11	3,56± 0,12	3,58±0, 11	3,46± 0,11	2,83± 0,11	2,62± 0,12
Σ	0,82	0,87	0,86	0,94	0,87	0,87	0,93	0,93
$Cv, \%$	22,04	24,07	23,21	26,39	24,31	25,21	32,72	35,49
p (в паре)	0,49		0,45		0,52		0,16	
p (лев/прав)	0,42		0,42		0,43		0,2	

В целом во всех сегментах отмечалась тенденция к несколько большему среднему диаметру левой позвоночной артерии по сравнению с правой. Однако величина различий была незначительной (0,12-0,21 мм) и статистически недостоверной ($p > 0,05$ по парному t-критерию), что не позволяет говорить о наличии выраженной асимметрии.

Таким образом, выявленные различия, скорее всего, отражают индивидуальную анатомическую вариабельность, а не устойчивую закономерность.

Анализ коэффициента вариации показал, что его значения находились в пределах 22-35%, что указывает на достаточно высокую межиндивидуальную изменчивость диаметра позвоночных артерий. Обращает на себя внимание, что наибольшая вариабельность наблюдалась в V4-сегменте (Cv 33-35,5%). Вероятно, это связано с особенностями хода артерии в данной зоне – прохождением через твердую мозговую оболочку, изменением направления и влиянием окружающих костных и мембранозных структур. В проксимальном сегменте (V1) вариабельность диаметра была относительно невысокой (около 22–24%). В сегментах V2 и V3 наблюдалось её постепенное увеличение, более выраженное справа (Cv до 25-26% против 23-24 % слева).

В целом такая динамика, по-видимому, связана с влиянием топографо-анатомических и биомеханических факторов – в частности, угла отхождения артерии от подключичной, степени её извитости в шейном отделе и особенностей прохождения через костные каналы.

Для более детального анализа различий диаметров позвоночных артерий был выполнен статистический анализ, включающий:

1. парное сравнение значений (t-критерий для связанных выборок),
2. оценку направленности асимметрии (двусторонний биномиальный знаковый тест),
3. определение частоты клинически значимой асимметрии при пороге 10%.

Разность между диаметрами левой и правой ПА рассчитывалась по формуле:

$$\Delta = D_{\text{левая}} - D_{\text{правая}};$$

$$\Delta\% = (D_{\text{левая}} - D_{\text{правая}}) / D_{\text{правая}} \times 100\%; \text{ где}$$

положительные значения Δ указывает на преобладание левой стороны, отрицательные – правой.

Результаты парного t-критерия для всех сегментов (V1–V4) не выявили статистически значимых различий между сторонами ($p > 0,05$), что в целом указывает на симметричное распределение диаметров позвоночных артерий. Средние различия (Δ) находились в пределах 0,12–0,21 мм (менее 6% от среднего диаметра сосуда) и могут рассматриваться как проявление физиологической вариабельности.

Для качественной оценки асимметрии ПА пациенты были распределены на три группы:

- левая доминантность – при $\Delta \geq$ порога,
- правая доминантность – при $\Delta \leq -$ порога,
- симметрия – если $|\Delta| <$ порога.

Анализ проводился при уровне порога асимметрии 10% (таблица 2).

Таблица 2 – Частота доминантности позвоночных артерий

Порог асим.	Левая доминантн.	Правая доминантн.	Симметрия	Количество асим.	p (знаковый тест)
10%	26 (40,0%)	21 (32,3%)	18 (27,7%)	47 (72,3%)	0,56

Примечание – n (количество исследуемых)=65. рассчитано по двустороннему биномиальному тесту (signtest) между количеством случаев $\Delta > 0$ и $\Delta < 0$ среди несимметричных пар.

При анализе полученных данных установлено, что при пороге асимметрии в 10% различие диаметров ПА в зависимости от стороны исследования наблюдалось в 72 % случаев, что свидетельствует о достаточно высокой распространённости умеренной морфометрической асимметрии. При этом направленность асимметрии была распределена равномерно:

статистически значимых различий между левосторонней и правосторонней доминантностью не получено ($p > 0,05$).

Выводы. Таким образом, в исследуемой выборке не выявлено выраженной латерализации (преобладания одной стороны над другой) по диаметру. Полученные результаты согласуются с данными парного t-критерия и указывают на наличие индивидуальной, но не групповой асимметрии. В большинстве наблюдений различия находятся в пределах физиологической вариабельности и не носят системного характера.

ЛИТЕРАТУРА

1. Ультразвуковые особенности морфологии второго сегмента позвоночных артерий и их гемодинамики у здоровых лиц и у пациентов с различными стадиями артериальной гипертензии / Ю. Г. Гаевский, А. В. Алексеенко, О. В. Костюк [и др.] // Лучевая диагностика и терапия. – 2019. – № 1 (10). – С. 33–38.

2. Николенко, В. Н. Результаты оценки изменения гемодинамики на уровне позвоночных артерий и вен при проведении функциональных проб по данным УЗИ / В. Н. Николенко, А. С. Мошкин, М. А. Халилов // Наука и инновации в медицине. – 2023. – Т. 8, № 3. – С. 159–164.

ИМПИНДЖМЕНТ-СИНДРОМ ПЛЕЧЕВОГО СУСТАВА У ДЕТЕЙ

Ложко П.П.¹, Сычевский Л.З.¹, Ложко П.М.²

¹Гродненская областная детская клиническая больница

²Гродненский государственный медицинский университет

Гродно, Беларусь

Актуальность. Хронический болевой синдром в области плечевого сустава является одной из актуальных и серьезных проблем ортопедии на современном этапе, при этом в большинстве случаев (70–90%) он связан с поражением сухожилий мышц вращательной манжеты плеча вследствие импинджмент-синдрома.

В основе гипотезы развития импинджмент-синдрома лежит патофизиологический механизм, при котором структуры плечевого сустава вступают в механический конфликт [1, с. 12].

С. Neer описал и ввел в практику вариант субакромиального импинджмент-синдрома, который возникает при сдавлении сухожилия надостной мышцы между большим бугорком плечевой кости, передней поверхностью акромиона и акромиально-клювовидной связкой, в результате чего возникает повреждение сухожилия с последующим развитием воспаления и дегенеративных процессов, что более четко определяет причину появления боли в области плечевого сустава (рисунок 1).

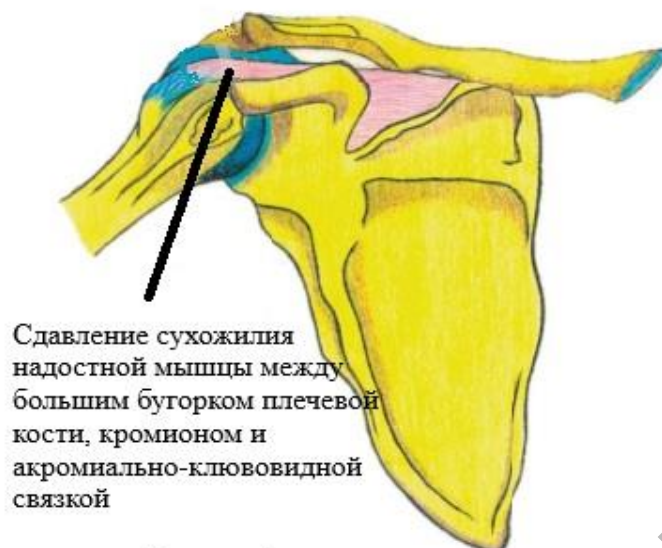


Рисунок 1

С развитием медицины и внедрением новых инструментальных методов исследования и диагностики, в частности с появлением магнитно-резонансной томографии (МРТ) и функционального ультразвукового исследования (УЗИ), диагносты получили возможность точной визуализации повреждения того или иного отдела скелетно-мышечной системы. Эти методы позволили выделить несколько видов импинджмент-синдрома области плечевого сустава с вовлечением костных, мышечных и связочных структур.

Субакромиальный импинджмент-синдром (внесуставной) – при данном типе происходит сдавление сухожилия надостной мышцы между большим бугорком плечевой кости, акромионом и акромиально-клювовидной связкой (рисунок 1). В среднем размер субакромиального пространства составляет 10 мм (7–14 мм) у мужчин и 9,5 мм (7–12 мм) у женщин, а при возникновении импинджмент-синдрома это расстояние меньше. Боль возникает при отведении плеча от 45 – 60° до 120°. Сдавление так же связано с анатомическими особенностями плечевого сустава. Так, выделяют следующие формы акромиона: 1) прямой; 2) изогнутый; 3) крючковидный; 4) куполообразный. При этом только третий и четвертый типы способствуют развитию конфликта. Вторично к сдавлению приводят травма плечевого сустава или тяжелая физическая нагрузка. С. Neer выделяет 3 стадии развития синдрома. На первой, непосредственно после сдавления сухожилия, возникают повреждение его структуры, отек и микрокровоизлияния. На второй стадии развивается фиброз, в результате которого происходит утолщение сухожилия и снижается его прочность, при этом могут возникать микроразрывы. На третьей стадии появляются дегенеративные изменения в области энтезисов, вовлекающие субхондральную кость большого бугорка плечевой кости и нижней поверхности акромиона. Могут возникать частичные или полные разрывы сухожилий вращательной манжеты плеча, образуется остеофит на внутренней поверхности акромиально-ключичного сустава, который способствует дополнительной травматизации сухожилия.

Субклововидный импинджмент-синдром (внесуставной) – был впервые описан J. Goldthwait. Развитию данного типа, как ранее упоминалось, так же способствуют анатомические особенности и травмы с перегрузками. Данный тип характеризуется сдавлением сухожилия подлопаточной мышцы между малым бугорком плечевой кости и клювовидным отростком лопатки (рисунок 2). В среднем расстояние между этими структурами составляет около 6 мм. В результате стеноза (первичного или вторичного) субклововидного пространства, при длительном течении возникает дисфункция подлопаточной мышцы, которая проявляется болью за счет воспаления вызванного механическим трением и повышения тонуса мышцы. С течением времени возникает абразивный износ бурсального слоя сухожилия подлопаточной мышцы по нижней поверхности клювовидного отростка, что может приводить к ее разрывам.

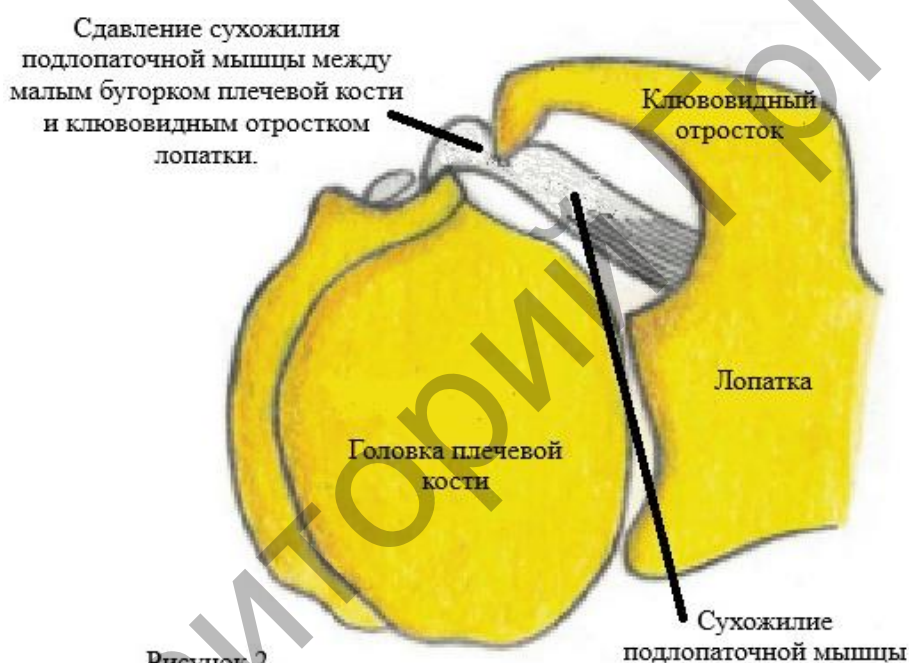
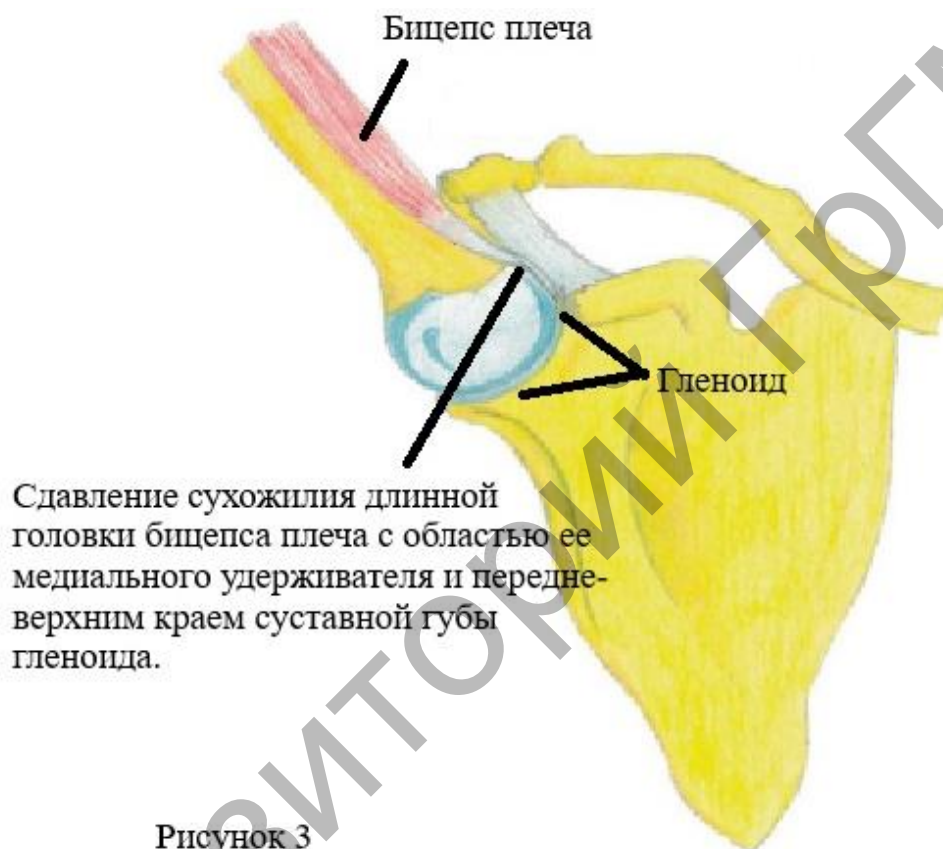


Рисунок 2

Субклововидный импинджмент-синдром делится на 2 подвида. Первый напрямую затрагивает позадиклововидное пространство и встречается чаще всего. При втором отмечается вовлечение подклововидной области и достаточно часто затрагивается объединенное сухожилие (короткая головка двуглавой мышцы плеча и клювовидно-плечевая мышца) и добавочная клювовидно-плечевая мышца. Второй подтип важно дифференцировать с первым, так как сдавление возникает ниже (от переднего до передненижнего края подлопаточной мышцы), и для его выявления требуется специальное исследование – функциональное УЗИ. Субклововидный импинджмент-синдром чаще развивается у спортсменов и у людей, занимающихся тяжелой физической работой. Клинические проявления субклововидного импинджмент-синдрома характеризуются болью в переднем отделе плечевого сустава, в области клювовидного отростка, усиливающейся при сгибании, приведении и внутренней ротации плеча до 120–130°. При таких движениях

сужается субклювовидный интервал, в результате чего сухожилие подлопаточной мышцы подвергается компрессии [2, с. 43].

Передне-верхний импинджмент-синдром развивается только вследствие травм, приводящих к повреждению сухожилий вращательной манжеты плеча. Эта патология впервые была описана в 2000 году С. Gerber и А. Sebesta. Из описания следует, что зона механического контакта находилась между сухожилием длинной головки бицепса плеча и областью ее медиального удерживателя (верхняя часть подлопаточной мышцы) и передне-верхним краем суставной губы гленоида (рисунок 3).



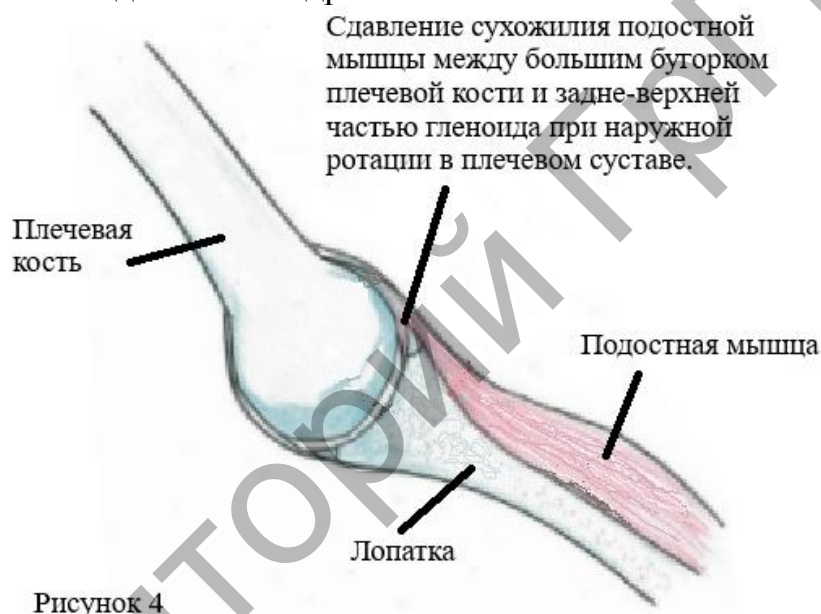
В этой зоне возникает сдавление всех перечисленных структур, что приводит к их повреждению, воспалению и нарушению функции. При физикальном исследовании авторы использовали модифицированный тест Нира, который заключался в переднем сгибании плеча на 80–90° с внутренней ротацией и форсированным сгибанием примерно до 140°. В случае появления боли в передней части плечевого сустава тест считается положительным.

На современном этапе встречается синоним задне-верхний импинджмент или GIRD-синдром (gleno-humeral internal deficit). Описательно он выглядит как повторяющийся контакт большого бугорка головки плечевой кости с задне-верхней частью гленоида при отведении руки и наружной ротации, что приводит к компрессии задне-верхней части суставной губы гленоида, задней порции сухожилия надостной и передней порции сухожилия подостной мышц. Данный вид импинджмента встречается у спортсменов и довольно редко у людей, не имеющих отношения к спорту. У этой категории пациентов

причиной выступает хроническая нестабильность плечевого сустава. Клинически проявляется болью при чрезмерной наружной ротации и дефицитом внутреннего вращения более 15° от нормы. Также пациенты отмечают положительный симптом «предчувствия боли» [3, с. 58; 4, с. 486].

Задне-верхний импинджмент-синдром (внутрисуставной) описан более 30 лет назад G. Walch и соавторами у спортсменов, занимающихся метательными видами спорта. Он отмечал увеличение наружной и дефицит внутренней ротации, и боль в момент фазы броска.

При выполнении артроскопий плечевого сустава у спортсменов P. Davidson отметил, что происходит сдавление сухожилия подостной мышцы между большим бугорком плечевой кости и задне-верхней частью гленоида при наружной ротации (рисунок 4). Так в практику был введен термин «внутрисуставной импинджмент-синдром».



Цель исследования: оценить распространенность видов импинджмент-синдрома плечевого сустава у детей по полу, возрасту, принадлежности к профессиональному занятию спортом.

Материалы и методы: нами проведен анализ 36 историй болезни детей проходивших обследование УЗ «ГОДКБ» г.Гродно с 2014 по 2025 год по поводу болей в плечевом суставе при нагрузках, отрицающих какую-либо травму. Оценивались пол, возраст, принадлежность к профессиональному занятию спортом, МРТ и УЗИ-исследование плечевого сустава.

Результаты: у 5 детей (13,89%) морфологических изменений не выявлено. У 31 ребенка (86,11%) выявлены различные виды импинджмент-синдрома плечевого сустава. Среди детей было 29 мальчиков (93,55%) и 2 девочки (6,45%). Возраст всех детей составил от 16 до 17 лет. 30 детей (96,77%) являлись спортсменами, 1 (3,23%) к спорту отношение не имел.

Субакромиальный импинджмент-синдром выявлен у 24 детей (77,42%) при выполнении МРТ, УЗИ-исследования отмечались изменения сухожилия

надостной мышцы в области бугорка плечевой кости, акромиона и акромиально-ключовидной связки.

Субключовидный у 5 детей (16,12%) – отмечались изменения сухожилия подлопаточной мышцы в области малого бугорка плеча и ключовидного отростка лопатки.

Передне-верхний у 1 ребенка (3,23%) – имели место изменения сухожилия длинной головки бицепса в области верхней части подлопаточной мышцы и передне-верхнего края суставной губы гленоида.

Задне-верхний у 1 ребенка (3,23%) – отмечались изменения передней порции сухожилия подостной мышцы и задней порции сухожилия надостной мышцы.

Выводы:

1) Как правило импинджмент-синдром встречается у пациентов, имеющих спортивные нагрузки с постоянной травматизацией плечевого сустава и крайне редко у людей, не имеющих отношения к спорту. Возможно развитие импинджмент-синдрома и без тяжелой физической нагрузки, связанного с хронической нестабильностью плечевого сустава.

2) При выполнении МРТ исследования плечевого сустава четко видны воспалительные изменения в области малого бугорка плечевой кости, изменения сухожилия подлопаточной мышцы, а также в ретро- и подключовидной зонах, возможно оценить состояние сухожилия бицепса.

3) Тщательно собранный анамнез и проведение ортопедических тестов в комплексе с инструментальными методами исследования (МРТ и функциональное УЗИ) позволяет дифференцировать виды импинджмент-синдрома.

ЛИТЕРАТУРА

1. Архипов, С. В. Посттравматическая нестабильность, заболевание ротаторной манжеты плечевого сустава у спортсменов и лиц физического труда: (Патогенез. Современные методы диагностики и лечения) : автореф. дис. ... д-ра мед. наук : 14.00.22 / Архипов Сергей Васильевич ; ЦНИИ травматологии и ортопедии им. Н. Н. Приорова. – Москва, 1998. – 48 с.

2. Neer, C. S. Anterior acromioplasty for the chronic impingement syndrome in the shoulder. A preliminary report / C. S. Neer // The Journal of Bone and Joint Surgery. American volume. – 1972. – Vol. 54, № 1. – P. 41–50.

3. Архипов, С. В. Спортивное плечо. Вращательная манжета плеча / С. В. Архипов, С. Ю. Доколин. – Москва : Бослен, 2021. – 240 с.

4. Gerber, C. Impingement of the deep surface of the subscapularis tendon and the reflection pulley on the anterosuperior glenoid rim: A preliminary report / C. Gerber, A. Sebesta // Journal of Shoulder and Elbow Surgery. – 2000. – Vol. 9, № 6. – P. 483–490.

ВАРИАНТНАЯ АНАТОМИЯ ЧЕРВЕОБРАЗНОГО ОТРОСТКА

Малиевская В.Ю., Валюк В.И., Махновец К.С.

Гродненский государственный медицинский университет

Гродно, Беларусь

Введение. В настоящее время вариантная анатомия толстой кишки является актуальной проблемой клинической анатомии. Знание вариантов расположения отделов толстой кишки имеет большое значение для теоретической и практической медицины. От этого зависят глубина понимания патологических процессов, точность диагностики и выбор методов лечения. В связи с этим, детальное изучение вариантной анатомии червеобразного отростка остаётся важной и актуальной задачей.

Червеобразный отросток (*appendix vermiformis*) – отросток слепой кишки, который расположен на границе тонкой и толстой кишки. Отходит от заднемедиальной поверхности слепой кишки в месте соединения трех лент на расстоянии 2-5 см ниже илеоцекального клапана и располагается обычно в правом нижнем квадранте живота.

Цель: провести литературный анализ анатомических характеристик вариантов расположения червеобразного отростка.

Методы исследования: был проведён ретроспективный литературный анализ анатомических вариантов положения червеобразного отростка.

Результаты и их обсуждение. Червеобразный отросток (ЧО) является частью желудочно-кишечного тракта, образующегося из стенки слепой кишки. В конце 3-ей недели внутриутробного развития из энтодермы образуется трубка – первичная кишка, в которой выделяют глоточную и туловищную кишку. В туловищной кишке в свою очередь выделяют три части: переднюю, среднюю и заднюю. Из задней кишки в последующем будет развиваться слепая кишка и червеобразный отросток, восходящая ободочная, нисходящая ободочная, сигмовидная ободочная и прямая кишка [2, с. 72].

Несмотря на значительную вариабельность положения червеобразного отростка, место прикрепления его основания к слепой кишке, как правило, относительно постоянно. Его проекция на поверхность тела обычно определяется на границе средней и наружной третей линии, соединяющей пупок с правой верхней передней подвздошной остью (точка МакБерни), или на границе правой и средней третей линии, соединяющей левую и правую верхние передние подвздошные ости (точка Ланца). При аппендиците в этих точках может отмечаться выраженная болезненность при пальпации.

В настоящее время применяются разнообразные лучевые методы визуализации ЧО, такие как ультразвуковое исследование (УЗИ) органов брюшной полости, компьютерная томография (КТ), магнитно-резонансная томография (МРТ), позволяющие определить диаметр, толщину стенки и признаки воспаления, а также возможные осложнения даже при атипичном расположении отростка [1, с. 334].

Червеобразный отросток подвешен треугольной брыжейкой аппендикса к нижней части брыжейки и является интраперитонеальным органом, поэтому его положение может значительно варьироваться. По международной анатомической классификации выделяют следующие возможные варианты расположения червеобразного отростка: наиболее часто встречающиеся ретроцекальное и тазовое положение, а также илеоцекальное, субцекальное и околоободочное положение.

Ретроцекальное положение ЧО встречается наиболее часто, примерно в 65% случаев. Отросток располагается позади слепой кишки. В этом случае отросток может тесно прилегать к правой почке, мочеточнику, поясничным мышцам. В зависимости от степени погружения различают внутрибрюшинный и забрюшинный (ретроперитонеальный) варианты. Важной клинической особенностью ретроцекального расположения является стертость клинической картины при развитии воспаления. Поскольку отросток не контактирует с париетальной брюшиной передней брюшной стенки, симптом Щеткина-Блюмберга может отсутствовать, а боль локализуется не в правой подвздошной области, а в поясничной области или иррадирует в бедро.

Тазовое расположение ЧО. Отросток пересекает пограничную линию и может располагаться над входом в малый таз или на дне пузырно-маточного углубления (у мужчин в прямокишечно-пузырном углублении) непосредственно в полости малого таза. Такое положение встречается в 30% случаев, у женщин встречается чаще, чем у мужчин. Синтопия при тазовом положении имеет важные анатомические особенности. У женщин отросток может контактировать с правым яичником, маточной трубой, широкой связкой матки, а также с задним сводом влагалища и прямой кишкой. Такая близость к органам женской половой системы создает значительные диагностические трудности, так как клиническая картина может имитировать гинекологическую патологию. Независимо от пола, отросток в тазовом положении может соприкасаться с мочевым пузырем (при его наполнении), мочеточником и петлями тонкой кишки, опускающимися в малый таз [3, с. 339]. Важно отметить, что при тазовом положении отросток, как правило, сохраняет интраперитонеальное расположение и имеет собственную брыжейку, что обеспечивает его подвижность. При воспалении боль локализуется не в правой подвздошной области, а над лобком или справа над паховой связкой. Тазовое положение диагностировать сложнее, так как при УЗИ отросток часто не визуализируется из-за глубокого расположения.

Илеоцекальное (медиальное) положение встречается приблизительно у 2% людей, при этом отросток смещён к средней линии и располагается близко к корню брыжейки тонкой кишки. Возможны два варианта данного расположения: спереди (преилеально) и позади (постилеально) подвздошной кишки [2, с. 73]. Околоободочное (латеральное) положение ЧО характеризуется тем, что отросток направляется вверх к правому краю восходящей ободочной кишки. В этом случае отросток занимает положение в правом боковом канале брюшной полости, будучи обращенным в сторону париетальной брюшины, покрывающей боковую стенку живота. Встречается примерно в 2% случаев.

Околоободочное положение часто сочетается с высоким расположением слепой кишки. В отличие от ретроцекального положения, при котором аппендикс спрятан позади кишки, при околоободочном он лежит открыто в боковом канале. Также в данном положении брыжейка отростка может иметь атипичное расположение. В литературе описаны случаи, когда брыжейка отходила от переднелатеральной стенки слепой кишки и начала восходящей ободочной кишки, что создавало дополнительные диагностические и хирургические сложности [4, с. 145]. При субцекальном положении отросток идёт вертикально вниз до паховой связки, по данным литературы такое положение встречается наиболее редко приблизительно у 1% людей [2, с. 74]. Отросток опускается вниз от слепой кишки, часто располагаясь в правой подвздошной ямке или чуть ниже.

Выводы. Различные варианты положения червеобразного отростка являются нормальной анатомической особенностью человека, которая не имеет самостоятельного патологического значения у здорового человека. Но при условии острого аппендицита она приобретает большое клиническое значение, поскольку определяет локализацию боли, характер симптомов и сложность диагностики. Знание различных вариантов положения червеобразного отростка необходимо хирургам, рентгенологам и клиницистам для снижения количества диагностических ошибок и способствует предупреждению разрыва червеобразного отростка.

ЛИТЕРАТУРА

1. Анализ ультразвуковых сканов червеобразного отростка у пациентов с подозрением на острый аппендицит / А. М. Побылещ, А. В. Копыцкий, И. И. Цилиндзь [и др.] // Журнал Гродненского государственного медицинского университета. – 2024. – № 4. – С. 332–341.

2. Григорян, Г. С. Морфологическая и морфометрическая характеристика илеоцекальной области и червеобразного отростка / Г. С. Григорян, Н. А. Трушель // Инновационные технологии в образовательном процессе морфологических дисциплин : сборник статей Международной научно-практической конференции, Минск, 3 октября 2025 г. : в 2 ч. / М-во здравоохранения Респ. Беларусь, Белорус. гос. мед. ун-т, Белорус. науч. о-во морфологов ; под общ. ред. Н. А. Трушель. – Минск, 2025. – Ч. 2. – С. 70–75.

3. Anatomical Variations of the Vermiform Appendix / A. Sakellariadis, F. Sofou, D. Chrysikos [et al.] // Acta Medica Academica. – 2024. – Vol. 53, no. 3. – P. 335–342.

4. Султанов, М. С. Случай затрудненной диагностики острого аппендицита при атипичном положении червеобразного отростка на фоне аномалии развития органов брюшной полости / М. С. Султанов, А. Н. Литвинов, М. М. Нахумов // Вестник Северо-Западного государственного медицинского университета им. И. И. Мечникова. – 2015. – Т. 7, № 1. – С. 144–146.

АНТРОПОМЕТРИЧЕСКИЕ ПОКАЗАТЕЛИ ФИЗИЧЕСКОГО РАЗВИТИЯ ДОШКОЛЬНИКОВ ГОРОДА ГРОДНО В ВОЗРАСТЕ 4-5 ЛЕТ

Малиевская В.Ю., Кочнева Е.С., Майзик Ю.Г.

Гродненский государственный медицинский университет

Гродно, Беларусь

Введение. Одними из важнейших показателей здоровья детского населения и социального благополучия являются показатели физического развития (ФР). Антропометрические показатели физического развития, характеризуют процессы роста и развития ребёнка, служат индикаторами прошлых и настоящих условий жизни, включая пищевой рацион, состояние здоровья и степень активности.

При анализе истории развития ребенка педиатры зачастую уделяют недостаточное внимание оценке антропометрических показателей. Соматометрическими (описательными) называются показатели, которые были получены в ходе наружного осмотра. Соматометрия позволяет получить общее представление о физическом развитии ребёнка, а именно определить тип строения тела в целом, а также отдельных его частей, их взаимоотношение, пропорциональность.

Отклонения в соматометрических показателях зачастую выступают в качестве индикатора нарушения функционального состояния организма ребёнка, а в последствии могут отражать наличие патологий. Для детей и подростков характерна неравномерность изменений скорости ростовых процессов, что обуславливает важность изучения морфофункциональных показателей физического развития [1, с. 21]. Одним из важных направлений в современной педиатрии является разработка прогностических моделей для определения предикторов развития заболеваний у детей на основе установления индивидуальных факторов риска.

Данные, полученные в ходе комплексных исследований дошкольников, предстают в качестве основы для популяционного мониторинга состояния здоровья вышеуказанной группы населения в конкретном регионе. Выделить общепринятые стандартные показатели физического развития не представляется возможным, так как разные условия проживания (уровень урбанизации, климатическая зона, социально-экономические факторы) обуславливают изменение соматометрических и функциональных показателей населения. В связи с этим, определяются региональные стандарты показателей физического развития, которые должны проверяться и при необходимости обновляться примерно через каждые пять лет из-за постоянно меняющихся условий и образа жизни [3, с. 48].

Цель: установить и проанализировать особенности соматометрических показателей дошкольников мужского пола в возрасте 4-5 лет.

Методы исследования. Исследование проводилось на базе детских садов города Гродно. В исследовании приняли участие 67 мальчиков. Все исследованные дети родились и проживают на территории города Гродно.

Были проведены соматометрические измерения по длине тела и массе тела, а также рассчитаны показатели: среднее арифметическое (M), ошибка среднего (m) и стандартное отклонение (SD). Антропометрическое обследование проводилось с использованием стандартного антропометрического набора инструментов по методике В. В. Бунака, в соответствии с программой традиционно используемой антропологами Беларуси. Длину тела измеряли с помощью ростомера или антропометра – вертикальная стойка высотой до 2 м с делениями каждые 0,5 см, установленная на прочной площадке. Для взвешивания использовали медицинские весы рычажного типа или электронные медицинские весы (точность измерения до 50 г) [2, с. 301]. Калибровка обязательно проводится перед каждым новым измерением.

Статистический анализ данных осуществлялся с использованием пакета прикладных статистических программ «Statistica 10».

Результаты и их обсуждение. По результатам исследования была составлена следующая таблица.

Таблица 1 – Соматометрические показатели длины и массы тела мальчиков 4-5 лет

Показатели	M	m	SD	Min	Max
Длина тела, см	109,58	0,38	0,92	108,56	110,86
Масса тела, кг	18,20	0,22	0,53	17,63	19,19

Анализируя собранные данные средняя длина тела составила $109,58 \pm 0,38$ см ($SD=0,92$ см), средняя масса тела – $18,20 \pm 0,22$ кг ($SD=0,53$ кг). Низкие значения стандартных отклонений свидетельствуют о высокой степени однородности выборки и отсутствии резких индивидуальных различий в исследуемой группе. Разброс средних значений длины тела по отдельным годам (минимум 108,56 см, максимум 110,86 см) и массы тела (17,63 – 19,19 кг) не превышает 2,3 см и 1,56 кг соответственно, что указывает на относительную стабильность физического развития. Выраженных трендов к акселерации или децелерации за данный период не выявлено.

Выводы. Физическое развитие мальчиков 4-5 лет г. Гродно в период 2019-2024 гг. характеризуется стабильными, однородными показателями длины и массы тела, соответствующими региональным возрастным нормативам. Полученные данные могут служить основой для мониторинга физического развития дошкольников города и сравнения с последующими периодами наблюдения.

ЛИТЕРАТУРА

1. Мельник, В. А. Влияние уровня урбанизации на развитие морфофункциональных показателей физического развития школьников / В. А. Мельник // Человек. Спорт. Медицина. – 2018. – Т. 18, № 4. – С. 20–26.

2. Малиевская, В. Ю. Характеристика некоторых соматических показателей дошкольников 4–5 лет, обследованных в период с 2019 по 2022 гг. (Гродно, Беларусь) / В. Ю. Малиевская // Биоразнообразие и рациональное использование природных ресурсов : материалы XI Всероссийской научно-практической конференции с международным участием, Махачкала, 27–28 апреля 2023 г. – Махачкала : АЛЕФ, 2023. – С. 301–302.

3. Оценка физического развития детей и подростков г. Астрахани, как необходимость создания региональных стандартов / А. А. Антонова, Г. Р. Сагитова, Г. А. Яманова, В. М. Серeda // Астраханский медицинский журнал. – 2022. – Т. 17, № 4. – С. 47–57.

ЗАКОНОМЕРНОСТИ И ВАРИАНТЫ ЛОКАЛИЗАЦИИ СОСУДОВ КОРОНАРНОГО РУСЛА СЕРДЦА ВЗРОСЛОГО ЧЕЛОВЕКА

Мермер В.Б., Ромбальская А.Р.

*Белорусский государственный медицинский университет,
Минск, Беларусь*

Введение. Все чаще в последнее время кардиологи обращают внимание на ишемию миокарда, не связанную с атеросклерозом венечных артерий. Например, одной из причин приступов стенокардии или коронарной недостаточности являются врожденные аномалии отхождения венечных артерий. Конфигурационные аномалии в виде извитости их основных ветвей так же могут являться причинами коронарной недостаточности [2, с. 933]. Многие работы посвящены морфометрическим исследованиям ангиоархитектоники сердца, причем чаще всего рассматривается либо одна из венечных артерий, либо определенный возрастной период. Редко встречаются описания вариантов расположения сосудов коронарного русла, закономерности их распределения и взаимосвязь друг с другом, а ведь именно эти данные важны для врачей диагностических кабинетов и кардиохирургов.

Большинство вариаций коронарных артерий являются доброкачественными и поэтому обнаруживаются случайно или после смерти. Однако некоторые аномалии отхождения коронарных артерий связаны с ишемией миокарда и повышенным риском внезапной сердечной смерти [1, с. 779].

Данные об особенностях строения и различных вариантах топографии отдельных анатомических образований сердца можно использовать в кардиологии и кардиохирургии при разработке комплекса лечебных мероприятий и профилактики возможных гемодинамических нарушений, а также при реконструктивных операциях на сердце.

Цель: изучить закономерности и варианты локализации левой и правой венечных артерий и их ветвей сердца взрослого человека. Установить следующие морфометрические показатели:

1) длина сердца;

- 2) высота отхождения левой венечной артерии от аорты;
- 3) угол отхождения левой венечной артерии от аорты;
- 4) длина левой венечной артерии;
- 5) угол бифуркации левой венечной артерии на переднюю межжелудочковую артерию и огибающую артерию;
- б) длина передней межжелудочковой артерии до места последующей бифуркации;
- 7) длина огибающей артерии до места последующей бифуркации;
- 8) высота отхождения правой венечной артерии от аорты;
- 9) угол отхождения правой венечной артерии от аорты;
- 10) длина правой венечной артерии.

Методы исследования. Материалом для исследования послужили препараты сердец 25 взрослых людей обоего пола в возрасте от 35 до 75 лет, умерших от заболеваний, не связанных с поражением сердца, из коллекции кафедры нормальной анатомии, которые были получены в соответствии с Законом Республики Беларусь № 55-3 от 12.11.2001 «О погребении и похоронном деле» из служб патологоанатомических и судебных экспертиз г. Минска и Минской области.

В работе использованы визуальный осмотр, макроанатомический, морфометрический, теоретический и статистический методы исследования.

Прямым методом измерения устанавливались количественные и морфометрические показатели венечных артерий и их ветвей. Измерение длины артерий (в мм) проводилось с помощью штангенциркуля и линейки, углы отхождения и бифуркации артерий измерялись с помощью транспортира (в градусах, °): 1) длина сердца измерялась от основания сердца до верхушки; 2) высота отхождения левой венечной артерии от аорты и высота отхождения правой венечной артерии от аорты измерялась от основания (места выхода из сердца) аорты до отхождения венечных артерий; 3) угол отхождения левой венечной артерии от аорты и угол отхождения правой венечной артерии от аорты измерялся между венечными артериями и аортой; 4) длина левой венечной артерии измерялась от места выхода левой венечной артерии из аорты до бифуркации на переднюю межжелудочковую и огибающую артерии; 5) угол бифуркации левой венечной артерии на переднюю межжелудочковую артерию и огибающую артерию измерялся между вышеназванными артериями; б) длина передней межжелудочковой артерии измерялась от ее начала до места последующей бифуркации; 7) длина огибающей артерии измерялась от ее начала до места последующей бифуркации; 8) длина правой венечной артерии измерялась от места выхода ее из аорты до бифуркации.

Результаты и их обсуждение. На препаратах длина сердца была в пределах от 80 мм до 128 мм и составила в среднем 104 мм. Левая венечная артерия отходила от луковицы аорты на уровне левой полулунной заслонки на высоте 9 – 18 мм (среднее значение 13,2 мм) от места выхода аорты из левого желудочка и имела среднюю длину 18,2 мм (от 10 до 20 мм), правая венечная артерия отходила на уровне правой полулунной заслонки на высоте 11 – 16 мм (13,2 мм в среднем) и имела среднюю длину 48,8 мм (от 27 до 85 мм).

При сравнении углов отхождения обеих венечных артерий от аорты было установлено, что левая венечная артерия отходила вниз преимущественно под острым углом, который колебался в пределах 20° – 110° , но в среднем составил 56° , а правая – пол углом в пределах 85° – 115° , равным в среднем 105° .

Далее происходила бифуркация левой венечной артерии на переднюю межжелудочковую и огибающую артерии по углом от 50° до 110° (91° в среднем). Передняя межжелудочковая артерия, длина которой колебалась от 16 мм до 57 мм и составила в среднем 37 мм, направлялась к верхушке сердца в одноименной борозде. Огибающая артерия, длина которой колебалась от 12 мм до 65 мм и составила в среднем 36,4 мм, направлялась в венечной борозде назад и на задненижней (диафрагмальной) поверхности левого желудочка опускалась вниз к верхушке сердца, сопровождая заднюю вену левого желудочка. Часто на препаратах в середине угла бифуркации левой венечной артерии отходила левая краевая артерия по боковой поверхности левого желудочка и в верхней трети стенки желудочка, погружалась в миокард и больше не появлялась на поверхности.

Правая венечная артерия направлялась в венечной борозде назад и на задненижней (диафрагмальной) поверхности правого желудочка продолжалась в задней межжелудочковой борозде как задняя межжелудочковая артерия.

В 46 % случаев анастомозов между ветвями левой и правой венечных артерий ни в венечной борозде, ни на верхушке сердца не наблюдалось, так как практически все крупные ветви коронарных сосудов были погружены в миокард таким образом, что на верхушке сердца сосуды не визуализировались.

Выводы. В результате исследования было установлено, что левая венечная артерия отходила от аорты под острым углом, правая венечная артерия – под тупым углом. Такую особенность мы объясняем тем, что далее левая венечная артерия делилась на сосуды меньшего диаметра, но расстояние между делениями сосуда на ветви возрастало пропорционально уменьшению диаметра сосудов, а, как известно, чем меньше диаметр сосуда, тем выше сопротивление току крови, и наличие бифуркации сглаживает давление крови на стенки сосудов и предохраняет более мелкие и тонкие ветви от разрыва. Правая венечная артерия основным стволом продолжалась в коронарной борозде переходя в заднюю межжелудочковую артерию без деления на крупные сосуды, только отдавая ветви по своему ходу, соответственно, давление на стенки сосуда гасится особенностью отхождения данной артерии от аорты под тупым углом.

ЛИТЕРАТУРА

1. Anomalous origin of the coronary arteries: five case reports and review of the literature / A. Fiorella, P. Basso, S. Lanzone [et al.] // *Giornale Italiano di Cardiologia*. – 2010. – Vol. 11, № 10. – P. 778–782.

2. Variant origin of three main coronary ostia from the right sinus of Valsalva: report of a rare case / I. N. Dimitrova, L. Gaydarski, B. Landzhov [et al.] // *Folia Morphologica*. – 2023. – Vol. 82, № 4. – P. 932–935.

КОМПЛЕКСНЫЙ ПОДХОД К АНАЛИЗУ АНАТОМИИ И ГЕМОДИНАМИКИ ВЕРХНЕЧЕЛЮСТНОЙ АРТЕРИИ С ПРИМЕНЕНИЕМ ИСКУССТВЕННОГО ИНТЕЛЛЕКТА С ИСПОЛЬЗОВАНИЕМ ДАННЫХ АНАТОМИЧЕСКОЙ ПРЕПАРОВКИ И РАНЕЕ ПРОИЗВЕДЕННЫХ ИССЛЕДОВАНИЙ

Немцверидзе Я.Э.^{1,2,3}, Яремин Б.И.^{1,2,4}, Супильников А.А.^{1,2,4},
Наджафов Х.А.², Степанова Р.И.⁴

¹Медицинский университет «Реавиз», Самара, Россия

²Московский медицинский университет «Реавиз»

³Московский областной научно-исследовательский клинический институт
имени М.Ф. Владимирского

⁴Российский национальный исследовательский медицинский университет
имени Н. И. Пирогова, Москва, Россия

Введение. Верхнечелюстная артерия отличается значительной анатомической вариабельностью, что осложняет планирование операций в челюстно-лицевой области. Классические работы описывают частоту атипичных вариантов на уровне 8–15%, однако современные методы визуализации фиксируют отклонения до 23–28% случаев [1, с. 1878]. Ручной анализ изображений занимает много времени и зависит от опыта специалиста. Хотя технологии искусственного интеллекта активно внедряются в диагностику сосудов головы и шеи, специализированных решений для верхнечелюстной артерии пока не создано.

Цель. Обосновать необходимость комплексного анализа анатомии и гемодинамики верхнечелюстной артерии с использованием методов искусственного интеллекта и специализированного программного обеспечения на основе данных морфологических исследований.

Материал и методы. Выполнен систематический обзор литературы (базы PubMed, Scopus, Web of Science, IEEE Xplore) за 2015–2024 гг. по методике PRISMA 2020. Проведено морфологическое исследование на кадаверном материале для верификации вариантов строения артерии. Для оценки функциональных параметров кровотока применялась зарегистрированная программа для ЭВМ, разработанная авторами данного исследования (Свидетельство № 2026611481).

Результаты и их обсуждение. По данным систематического обзора, в 58,8% исследований для сегментации сосудов используется архитектура U-Net. Средняя точность сегментации (коэффициент Дайса) составляет 0,87, что соответствует уровню экспертной согласованности [2, с. 5]. Автоматизация сокращает время анализа с $14,2 \pm 3,6$ минут до $4,9 \pm 0,4$ минут. При этом работ, посвящённых исключительно верхнечелюстной артерии, в выборке не обнаружено.

Собственное анатомическое исследование подтвердило наличие пяти основных вариантов топографии артерии (латеральное, медиальное, перфорирующий, промежуточный и аномальное отхождение). Наиболее часто

встречается латеральное положение ствола (57,0%). Диаметр сосуда уменьшается от нижнечелюстного отдела ($3,8 \pm 0,6$ мм) к крылонёбному ($2,4 \pm 0,4$ мм). Для оценки гемодинамических параметров выявленных анатомических вариантов использовали специализированное программное обеспечение, разработанное авторами данного исследования (Свидетельство № 2026611481). Результаты моделирования показали, что наибольшая гемодинамическая нагрузка возникает в перфорирующем варианте хода сосуда, где линейная скорость крови достигает 68 см/с. Необходимость учета функциональной анатомии для безопасности транскатетерных вмешательств также была отражена в зарубежных исследованиях [3, с. e211]. Обнаружение подобных особенностей целесообразно автоматизировать с применением сверточных нейронных сетей для сегментации сосудистого русла в сочетании с трехмерной реконструкцией топографии.

Выводы. Результаты работы на кадаверном материале подтверждают высокую вариабельность верхнечелюстной артерии. Это требует тщательного планирования вмешательств в данной области. Систематический обзор показал эффективность алгоритмов глубокого обучения для сосудов головы и шеи (коэффициент Дайса 0,87), но специализированных инструментов для верхнечелюстной артерии пока нет. Разработанная и зарегистрированная авторами программа позволяет дополнить морфологическую оценку функциональными параметрами. В дальнейшем планируется создать аннотированные выборки с учетом малого диаметра и извитости артериальной сети.

ЛИТЕРАТУРА

1. Systematic review and meta-analysis of the anatomy of the maxillary artery using the Anatomical Quality Assurance (AQUA) checklist / N. E. Ottone, C. Sandoval, P. Cid-Gutierrez [et al.] // Surgical and Radiologic Anatomy. – 2021. – Vol. 43, № 11. – P. 1875–1886.

2. Rapid vessel segmentation and reconstruction of head and neck angiograms using 3D convolutional neural network / H. Jin, S. Lee, Y. Kim [et al.] // Nature Communications. – 2020. – Vol. 11. – Art. 4829.

3. Maxillary artery: functional and imaging anatomy for safe and effective transcatheter treatment / S. Tanoue, H. Kiyosue, H. Mori [et al.] // RadioGraphics. – 2013. – Vol. 33, № 7. – P. e209–e224.

КРОВОСНАБЖЕНИЕ ПОЧКИ МНОЖЕСТВЕННЫМИ АРТЕРИЯМИ (ОПИСАНИЕ СЛУЧАЯ)

Носкова В.С., Шарова С.А.

*Уральский государственный медицинский университет
Екатеринбург, Российская Федерация*

Введение. Почка – парный орган мочевыделительной системы, играющий ключевую роль в поддержании гомеостаза. Анатомическое строение почки, включая её сосудистую архитектуру, имеет фундаментальное и

практическое значение как для понимания физиологических процессов, так и для успешного выполнения хирургических вмешательств. В литературе классически описывается единичная почечная артерия, которая отходит от брюшной аорты на уровне L1-L2, однако проведенные многочисленные морфологические и клинические исследования подтверждают наличие высокой частоты встречаемости вариантов сосудистой анатомии, в особенности множественных (добавочных) почечных артерий. По данным ряда авторов [1-3] такие варианты выявляются в 14–50,6% населения, причем чаще – слева. Наиболее типичен вариант с одной добавочной артерией, обычно нижней полярной, менее часто – две и более.

Несмотря на то, что такие варианты часто бессимптомны, их игнорирование при операции повышает риск интраоперационных осложнений: кровотечения, ишемии сегмента почки, повреждения мочеточника или даже потери целого органа.

Цель. Описание топографо-анатомических особенностей левой почки с тремя артериями, выявленной при препарировании трупного материала.

Методы исследования. Описан препарат левой почки, полученный методом препарирования трупа мужчины, зафиксированного в 10% нейтральном буферном растворе формалина. Препарирование проводилось в рамках учебной программы. Проведено морфометрическое и топографическое описание артерий, вен и мочеточника.

Результаты и их обсуждение.

В ходе макропрепарирования получен препарат левой почки: имеет типичную бобовидную форму с выпуклым латеральным и вогнутым медиальным краями (рисунок 1). Верхний полюс слегка заострен, а нижний полюс – округлый и достаточно массивный. На поверхности почки отмечены очаги темно-серой пигментации различных размеров, характерные для посмертного изменения органа. Паренхима светло-коричневая без опухолевых изменений, патологических очагов и воспалительных процессов.

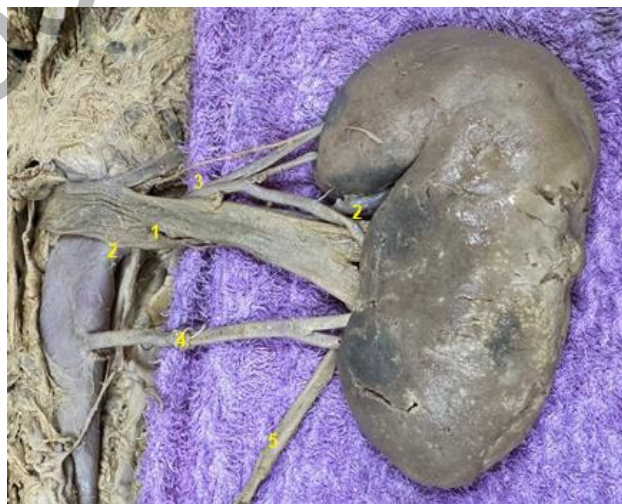

Рисунок 1 – Артерии левой почки

1 почечная вена; 2 почечная артерия; 3 передняя добавочная артерия;
4 нижняя полярная артерия; 5 мочеточник.

Сосудистая архитектура: были выявлены три основных артериальных ствола – один главный ствол и два добавочных ствола, отходящих от брюшной части аорты.

1. Почечная (основная) артерия.

Происхождение и ход артерии: отходит от заднебоковой поверхности брюшной части аорты слева на уровне L1-L2, направляется латерально и немного вниз. До вхождения в ворота левой почки идет прямолинейно, без изгибов, проходит позади левой почечной вены.

Морфометрические данные: диаметр почечной артерии 6 мм; стенка артерии толстая, упругая; просвет круглый, без признаков деформаций.

Характер и место входа в почку: входит в центральную часть ворот левой почки единым стволом, сразу после входа делится на две основные ветви – переднюю и заднюю.

Почечная артерия кровоснабжает центральную и верхнюю треть паренхимы, включая верхний полюс, заднюю поверхность почки, стенку почечной лоханки.

2. Нижняя полярная артерия.

Происхождение и ход: отходит от брюшной части аорты, на 15 мм ниже основной почечной артерии, что соответствует уровню L1-L2. Артерия направляется вниз, вперед и латерально.

Морфометрические данные: диаметр в месте отхождения от брюшной части аорты 4 мм; стенка немного тоньше, чем у основной почечной артерии, просвет сохранен. Проходит ниже левой почечной вены; пересекает мочеточник спереди, на 1,5 см ниже ворот левой почки.

Характер и место входа в левую почку: входит вне ворот левой почки, в нижний полюс почки, через фиброзную капсулу почки. Входит на передне-нижней поверхности нижнего полюса. После входа артерия сразу же делится на ветви, которые расходятся книзу и кзади к паренхиме.

Кровоснабжает нижнюю треть почки, включая нижний полюс и прилегающую к нему паренхиму, часть задне-нижней поверхности почки, нижние чашки левой почки

3. Передняя добавочная артерия.

Происхождение и ход: передняя добавочная артерия отходит от левой половины переднебоковой стенки брюшной части аорты на уровне L1, направляется латерально вверх. Проходит выше основной почечной артерии, позади почечной вены.

Характер и место входа в левую почку: до ворот почки артерия делится на три крупные ветви:

Ветвь 1 – направляется вверх и кзади, достигая верхнего полюса почки.

Ветвь 2 – направляется латерально вверх, входит в передний верхний сегмент на 1 см ниже ветви 1.

Ветвь 3 – входит в ворота левой почки рядом с основной почечной артерией, почти параллельно ей, и частично перекрывается почечной веной спереди.

Клиническое значение ветви 3 передней добавочной почечной артерии: при лапароскопической нефрэктомии – эта ветвь может быть ошибочно принята за ветвь основной почечной артерии и пересечена без коагуляции, что приведёт к кровотечению; при резекции верхнего сегмента и перевязке передней добавочной артерии может произойти ишемия зоны, которую кровоснабжает ветвь 3; при трансплантации данной почки требуется сохранить эту ветвь как самостоятельный ствол или реконструировать её анастомоз, чтобы избежать ишемии передних сегментов.

Описанный случай – левая почка с тремя артериями (основная почечная и две добавочные артерии) встречается примерно у 15,7–18,4% людей [4, с. 18; 5, с. 54]. Сравнение с литературой показывает, что наш случай соответствует наиболее частому явлению: основная артерия обеспечивает центральное кровоснабжение, нижняя полярная артерия питает нижний полюс, а передняя добавочная – передние и частично верхние сегменты. При этом уникальной особенностью препарата является топография передней добавочной артерии, одна из ветвей которой входит в ворота параллельно основной почечной артерии и частично перекрывается почечной веной. Это критически важная деталь для хирургической практики и вмешательств.

Наличие трёх артерий объясняется неполной редукцией эмбриональных ветвей дорсальной аорты в ходе асценденции почки из тазовой области. В норме к 8-й неделе гестации сохраняется только один каудальный ствол, однако у 25–40% людей персистируют дополнительные ветви. Особенно часто это наблюдается слева, что связано с асимметричным развитием забрюшинного пространства [6, с. 116]. В нашем случае персистируют две ветви – каудальная (нижняя полярная) и краниальная (передняя добавочная).

Выводы. Описанный анатомический препарат – левая почка с тремя артериями, иллюстрирует клинически значимый вариант сосудистой архитектоники, требующий обязательного учета при планировании проведения хирургических вмешательств.

ЛИТЕРАТУРА

1. Дгебуадзе, М. А. Сравнительная характеристика микроангиоархитектоники почек при одиночных и множественных истоках кровоснабжения в возрастном аспекте / М. А. Дгебуадзе // Морфология. – 1998. – Т. 114, № 5. – С. 66–71.

2. Multiple arteries in live donor renal transplantation: surgical aspects and outcomes / B. Ali-El-Dein, Y. Osman, A. M. Shehab El-Din [et al.] // The Journal of Urology. – 2003. – Vol. 169, № 6. – P. 2013–2027.

3. Should the indications for laparoscopic live donor nephrectomy of the right kidney be the same as for the open procedure? Anomalous left renal vasculature is not a contraindication to laparoscopic left donor nephrectomy / A. K. Mandal, C. R. T. Kalligonis, A. H. Hosgood [et al.] // Transplantation. – 2001. – Vol. 71, № 5. – P. 660–664.

4. Мурушиди, М. Ю. Оценка анатомии добавочных почечных артерий по данным компьютерной томографии / М. Ю. Мурушиди, А. В. Колсанов,

А. В. Толстов // Вестник медицинского института «РЕАВИЗ»: реабилитация, врач и здоровье. – 2020. – № 3. – С. 15–21.

5. Соколов, В. А. Вариантная анатомия почечных артерий по данным мультиспиральной компьютерной томографии / В. А. Соколов, И. В. Каган, А. А. Фомин // Морфологические ведомости. – 2021. – Т. 29, № 4. – С. 52–58.

6. Sampaio, F. J. B. Artère rénale: étude anatomique pour la pratique chirurgicale et radiologique / F. J. B. Sampaio, M. Passos // Surgical and Radiologic Anatomy. – 1992. – Vol. 14. – P. 113–117.

ОСОБЕННОСТИ СТРОЕНИЯ СТРУКТУР КОРНЯ АОРТЫ ВЗРОСЛОГО ЧЕЛОВЕКА

Пасюк А.А.¹, Воробей Н.В.²

¹Белорусский государственный медицинский университет

²Городское клиническое патологоанатомическое бюро

Минск, Беларусь

Введение. Корень аорты (луковица) представляет собой участок аорты длиной 2-3 см между выходным трактом левого желудочка (вентрикулоаортальное соединение) до надклапанного гребня (синотубулярное соединение). Известно, что он препятствует возврату крови в левый желудочек, обеспечивая коронарный кровоток. В состав корня аорты входят следующие структуры: фиброзное кольцо аорты, синусы аорты (Вальсальвы), надклапанный гребень, полулунные заслонки (ПЗ), межстворчатые треугольники и комиссуры [1, с. 671]. Область смыкания полулунных заслонок представлена луночками и узелками полулунной заслонки. С возрастом человека наблюдаются изменения структур луковицы аорты, заключающиеся в атеросклеротических изменениях синусов аорты, фиброзировании и кальцификации полулунных заслонок [2, с. 15]. Отверстия, выявляемые в полулунных заслонках (ПЗ) в небольшом количестве, считаются вариантом нормы [3]. Однако увеличение количества отверстий и их размеров ослабляют заслонки, провоцируя риск спонтанного разрыва заслонок и формирования недостаточности клапана. Атеросклеротические изменения синусов аорты распространяются на устья венечных артерий, что может привести к сужению их просвета, нарушению кровотока и повышению риска развития осложнений сердечно-сосудистой патологии [4, с. 15].

Цель. Установить морфометрические особенности синусов аорты, определить варианты формы, размеров узелков и отверстий полулунных заслонок клапана аорты у взрослых людей в зависимости от пола и возраста человека. Выявить особенности атеросклеротических изменений синусов аорты.

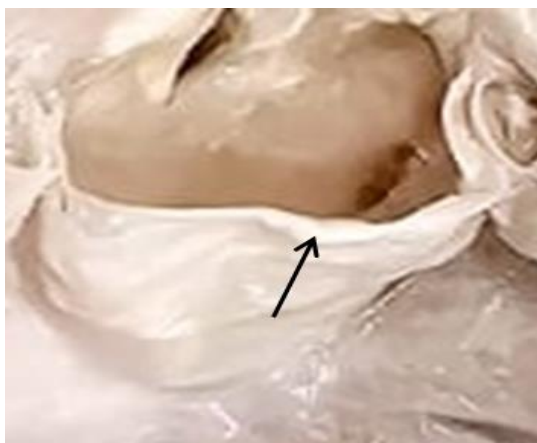Материалы и методы. Исследование выполнено на 38 аутопсийных сердцах взрослого человека (19 женщин, 19 мужчин), в возрасте 68,50 [52,00; 78,50] лет. Морфометрическим методом установлена: длина синусов

и надклапанных гребней, расстояние от комиссур ПЗ до отверстий венечных артерий, расстояние от надклапанного гребня до отверстий венечных артерий, а также от нижней точки ПЗ до отверстия венечной артерии, ширина и высота узелков ПЗ. Макроскопическим методом определялась форма и положение узелков ПЗ, наличие и положение отверстий ПЗ, особенности топографии атеросклеротических изменений в синусах аорты. Статистический анализ полученных данных проводился с помощью программ Excel 2010 и STATISTICA 10 с использованием непараметрических методов описательной статистики. Для проверки данных на соответствие закону нормального распределения использовался критерий согласия Шапиро–Уилки. Для компактного описания данных применялась описательная статистика – представление результатов с помощью различных агрегированных показателей: медианы (Me), интерквартильного размаха (25%-й; 75-й% процентиля), максимального (Max) и минимального (Min) значений, объёма выборки (n). При оценке достоверности различия совокупностей количественных признаков независимых выборок использовались тесты Манна-Уитни (U) для независимых выборок. Корреляционные взаимосвязи между признаками вычислялись с использованием метода ранговой корреляции Спирмена (r). Уровень значимости устанавливались при $p \leq 0,05$.

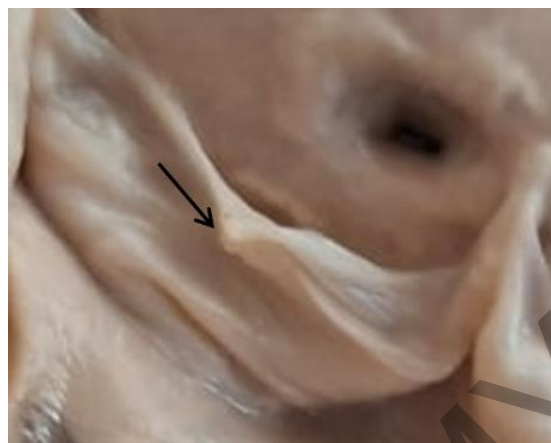Результаты и их обсуждение. В результате исследования установлена длина надклапанных гребней аорты у мужчин: левый коронарный синус – 26,00 [23,00; 28,00] мм, правый коронарный – 26,00 [24,00; 29,00] мм, некоронарный – 24,50 [21,00; 28,00] мм. У женщин длина надклапанных гребней аорты равна: левый – 23,50 [19,00; 28,50] мм, правый – 24,00 [22,00; 28,00] мм, некоронарный – 23,00 [21,00; 27,00] мм.

Выявлена прямая умеренная корреляционная связь между возрастом и длинами правого и заднего надклапанных гребней ($r=0,46$ и $r=0,48$ соответственно; $p < 0,05$). Статистически значимой корреляции возраста с длиной левого коронарного синуса не выявлено. Таким образом, увеличение диаметра аорты на уровне надклапанных гребней с возрастом человека, как правило, осуществляется за счёт правого и заднего надклапанных гребней. При этом выявлена достоверная положительная корреляционная связь между длиной левого и правого надклапанных гребней ($r=0,53$; $p < 0,05$).

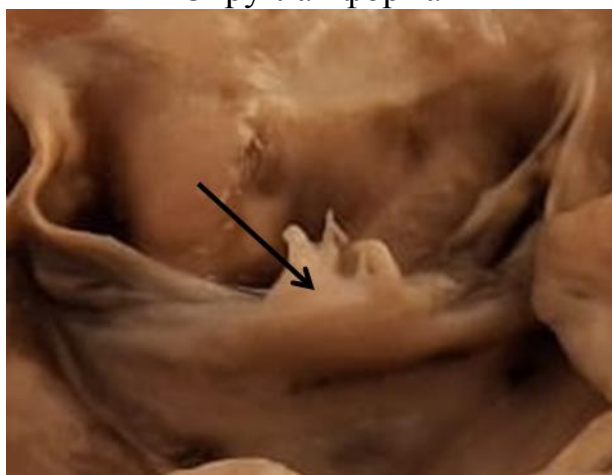В результате изучения строения узелков ПЗ определены их основные формы и частота встречаемости: округлая (26,3% случаев), трёхгранной пирамиды (10,5%), «кисточка» (24,2%), овально-выступающая (11,6%) и неопределяемая (27,4%) (рисунок 1).



Округлая форма



Трёхгранная пирамида



«Кисточка»



Овально-выступающий

Рисунок 1 – Варианты формы узелков полулунной заслонки

«Округлый» узелок, как правило, симметричен и не выступает за край ПЗ. Узелок в форме «трёхгранной пирамиды» имеет три грани, одна из вершин которого направлена в просвет аорты, а грань его основания соответствует краю ПЗ. При форме узелка в виде «кисточка» определяются небольшие выросты на утолщении центральной части свободного края ПЗ. При «овально-выступающей форме» верхняя часть узелка выступает над свободным краем ПЗ. Предположительно более объёмные и выступающие узелки формируются с возрастом человека.

В ходе исследования установлены размеры узелков ПЗ клапана аорты. Так, ширина узелков ПЗ составила: левый – 2,00 [1,00; 3,00] мм, правый – 2,00 [1,00; 4,00] мм, некоронарный – 2,00 [1,00; 3,00] мм. Высота узелков равна: левый – 2,00 [2,00; 3,00]мм, правый – 2,50 [2,00; 4,00]мм, некоронарный – 2,00 [2,00; 3,00]мм.

При анализе особенностей топографии узелков на ПЗ установлено, что на левой ПЗ в 43,75% случаев узелок смещён влево от центра, на некоронарной ПЗ в 45,45% наблюдений узелок смещён вправо, а на правой ПЗ – в 37,84% случаев узелок занимает центральное положение. Положение узелка связано с асимметрией ПЗ и характеризует смещение точки коаптации от центра просвета сосуда.

Отверстия в ПЗ клапана аорты выявлены в 26,32% случаев. В левой ПЗ отверстия встречались в 13,16% случаев, в правой – 10,53% случаев, и, реже всего, в 4,00% случаев – в некоронарной ПЗ ($p \leq 0,05$). В 50% случаев отверстия были обнаружены в одной заслонке, в 20% – в двух, в 10% – во всех трёх.

В результате морфологического исследования атеросклеротические изменения стенки луковицы аорты выявлены в 60,53% случаев. В 34,21% случаев атеросклеротические изменения наблюдались в стенке всех трех синусов, в 15,79% – двух (рисунок 2), а в 10,53% – в одном. В стенке левого коронарного синуса атеросклеротические изменения выявлялись в 55,26% случаев, в правом 47,37% – и некоронарном – 42,11%.

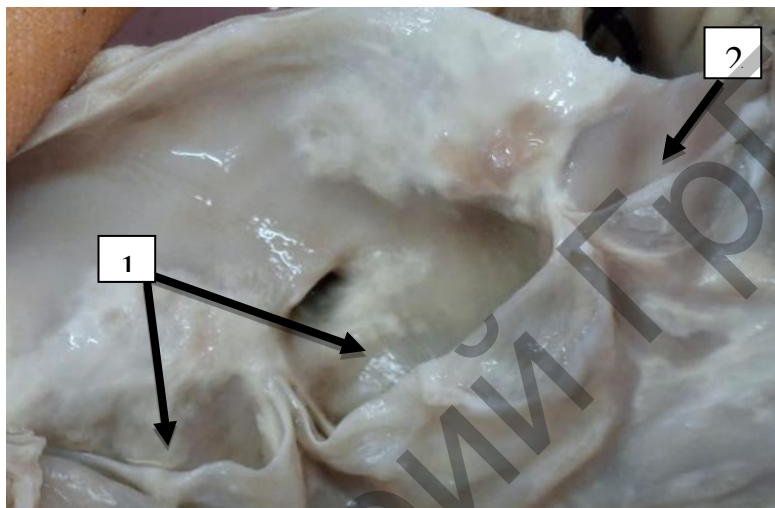


Рисунок 2 – Атеросклеротические изменения синусов аорты
1 – правый и левый синусы аорты с атеросклеротическими изменениями, 2 – задний синус аорты без изменений

Выводы.

Таким образом, выявлены половые и возрастные особенности надклапанных гребней луковицы аорты. Возрастные изменения касаются увеличения диаметра аорты на уровне надклапанных гребней и преимущественно связаны с удлинением правого и заднего надклапанных гребней. Определены размеры и варианты формы узелков полулунных заслонок клапана аорты. Установлена частота их встречаемости. Атеросклеротические изменения стенок синусов аорты выявлены более чем в половине случаев, с наибольшей частотой поражения стенки левого коронарного синуса.

ЛИТЕРАТУРА

1. Anderson, R. Clinical anatomy of the aortic root / R. Anderson // Heart. – 2000. – Vol. 84, № 6. – P. 670–673.
2. Некоторые закономерности атеросклеротического поражения аорты, коронарных и сонных артерий в пожилом возрасте / А. С. Купрюшин, О. В. Алексеева, Н. Н. Глухова [и др.] // Известия высших учебных заведений. Поволжский регион. Медицинские науки. – 2016. – № 4 (40). – С. 13–20.

3. Losenno, K. L. Fenestrations of the aortic valve cusps: are they related to variations in cusp size? / K. L. Losenno, M. Johnson, M. W. Chu // Canadian Journal of Cardiology. – 2012. – Vol. 28, № 5. – P. S361.

4. Fruchart, J.-C. Pathophysiology of stages of development of atherosclerosis / J.-C. Fruchart // Handbook of dyslipidemia and atherosclerosis. – France : University of Lille, 2003. – Part 1. – P. 1–65.

ИНФОРМИРОВАННОСТЬ НАСЕЛЕНИЯ О ТРЕНИРОВКЕ МЫШЦ ТАЗОВОГО ДНА КАК ФАКТОРЕ ПРОФИЛАКТИКИ ИХ ДИСФУНКЦИЙ

Петько И.А.¹, Филиппович К.О.², Цапик Е.В.²

¹*Первый Московский государственный медицинский университет имени
И.М.Сеченова (Сеченовский Университет), Москва, Россия*

²*Витебский государственный ордена Дружбы народов медицинский
университет, Витебск, Беларусь*

Введение. Мышцы тазового дна представляют собой функциональный мышечно-фасциальный комплекс, обеспечивающий поддержку органов малого таза, механизмы континенции, половую функцию и стабилизацию туловища [1, с. 494]. Их дисфункции связаны с гиподинамией, длительной сидячей нагрузкой, хроническими запорами, избыточной массой тела, а также беременностью и родами. Нарушения выявляются не только у лиц пожилого возраста, но и у молодых людей [2, с. 5]. У мужчин они нередко возникают после операций на предстательной железе [3, с. 28]. Тренировка мышц тазового дна является эффективным методом профилактики и лечения данных нарушений [4, с. 77]. Однако недостаточная информированность населения способствует позднему обращению за медицинской помощью.

Цель исследования. Оценить осведомлённость населения о функциях мышц тазового дна и упражнениях, направленных на их укрепление.

Методы исследования. Проведено анонимное онлайн-анкетирование 124 респондентов. Анкета включала вопросы о знаниях анатомии и функций мышц тазового дна, осведомлённости об упражнениях Кегеля, отношении к профилактике и источниках информации. Использованы методы описательной статистики.

Результаты и их обсуждение. В исследовании приняли участие 124 респондента, преимущественно в возрасте 18–25 лет (59,7%) (рисунок 1), что следует учитывать при интерпретации результатов.

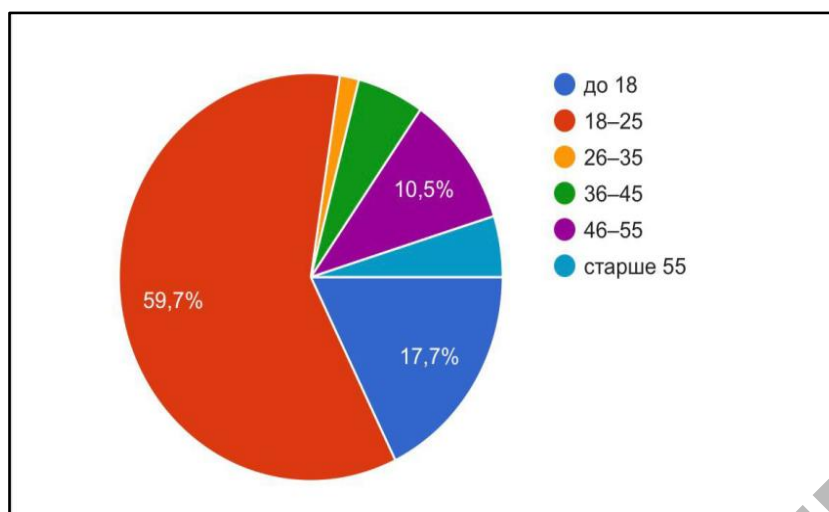


Рисунок 1 – Возраст респондентов

Анализ уровня информированности показал, что 62,9% респондентов правильно знают расположение и функции мышц тазового дна (рисунок 2). При этом 36,3% опрошенных имеют лишь приблизительное представление о данных структурах. Доля респондентов, не обладающих знаниями по данному вопросу, оказалась минимальной.

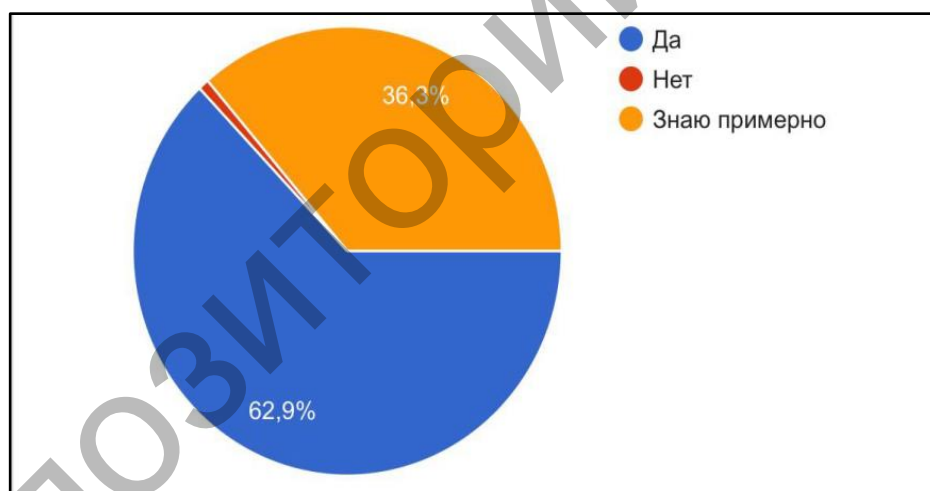


Рисунок 2 – Уровень информированности о расположении и функциях мышц тазового дна

Анализ ответов на вопрос об информированности о проблемах мышц тазового дна у мужчин показал, что 64,5% респондентов считают, что такие нарушения встречаются (рисунок 3). При этом 27,4% опрошенных затруднились с ответом, а доля респондентов, отрицающих наличие подобных нарушений, была незначительной.

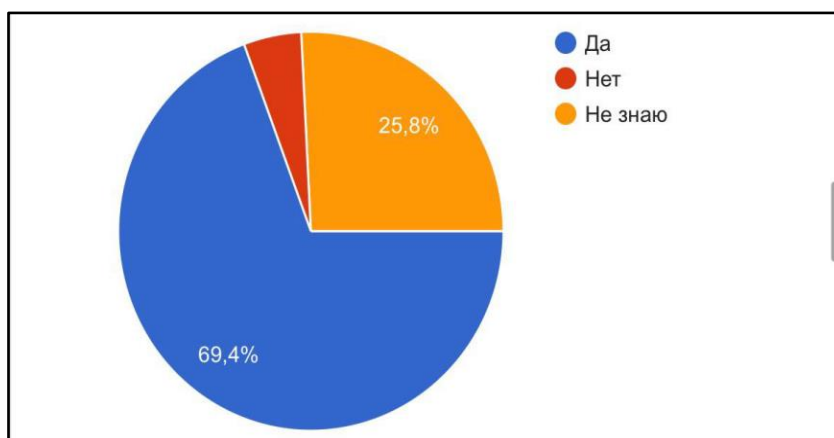


Рисунок 3 – Информированность о проблемах мышц тазового дна у мужчин

Подавляющее большинство респондентов (90,3%) считают, что беременность и роды оказывают влияние на ослабление мышц тазового дна у женщин (рисунок 4). При этом 7,3% опрошенных затруднились с ответом, а доля респондентов, отрицающих наличие такого влияния, была незначительной.

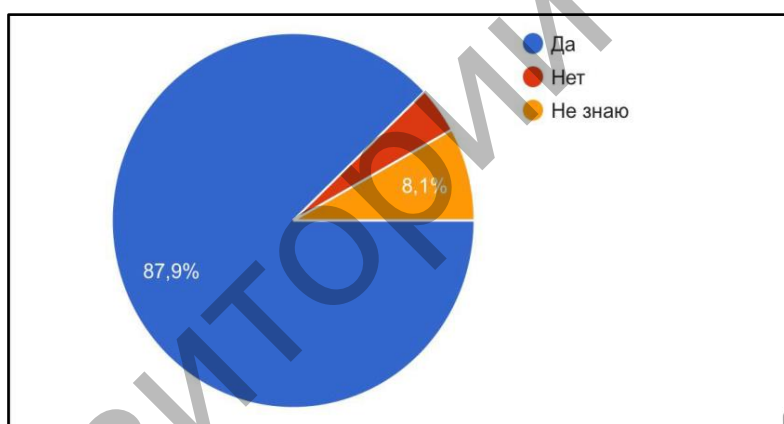


Рисунок 4 – Влияние беременности и родов на ослабление мышц тазового дна у женщин

Согласно полученным данным, 38,7% респондентов знают об упражнениях Кегеля, 33,1% имеют лишь общее представление, а 28,2% не знакомы с данным методом (рисунок 5). В то же время уверенность в правильности выполнения упражнений значительно ниже: только 17,7% опрошенных отметили, что уверены в технике их выполнения, тогда как 82,3% не обладают такой уверенностью (рисунки 5, 6).

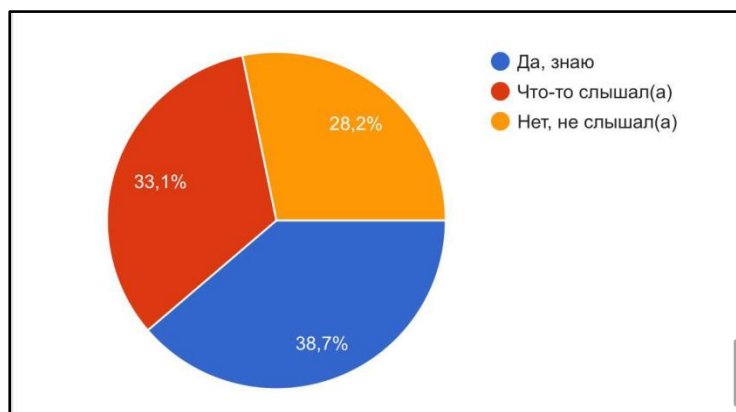


Рисунок 5 – Информированность о существовании упражнений Кегеля

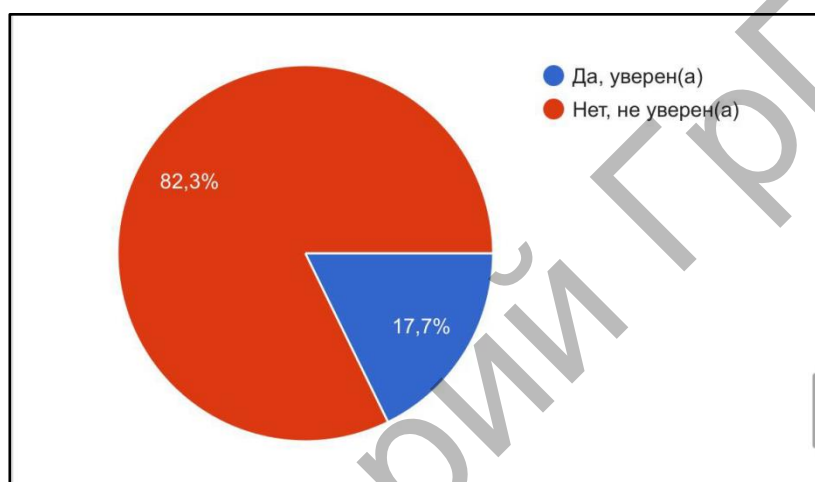


Рисунок 6 – Знание техники правильного выполнения упражнений Кегеля

Полученные результаты свидетельствуют о наличии разрыва между осведомлённостью и практическими навыками. Несмотря на то что часть респондентов знакома с упражнениями Кегеля, большинство не уверены в правильности их выполнения, что может ограничивать эффективность их применения в профилактических целях.

Согласно полученным данным, регулярно выполняют упражнения для укрепления мышц тазового дна лишь 5,6% респондентов (рисунок 7). При этом 45,2% опрошенных выполняют их эпизодически, тогда как 49,2% никогда не прибегали к данным упражнениям.

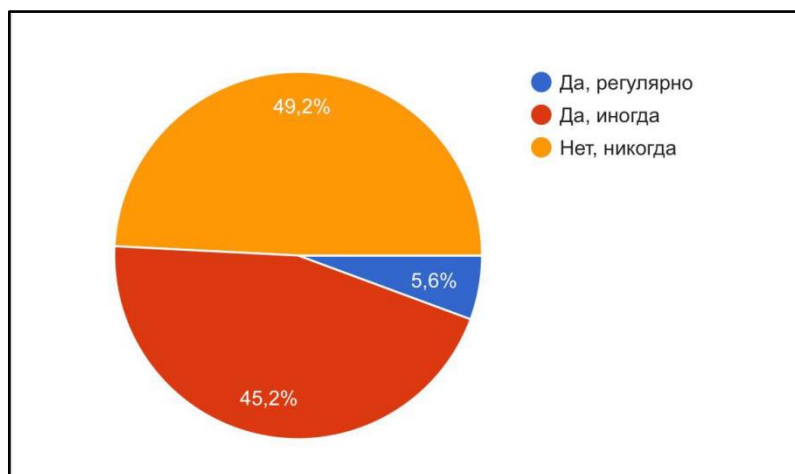


Рисунок 7 – Практика выполнения упражнений для укрепления мышц тазового дна

Полученные результаты свидетельствуют о низкой приверженности к регулярной профилактике, несмотря на имеющуюся осведомлённость о значимости мышц тазового дна. Согласно полученным данным, при ответе на вопрос о возможности предотвращения нарушений функции мышц тазового дна с помощью физических упражнений большинство респондентов (87,9%) дали положительный ответ (рисунок 8). При этом 8,1% опрошенных затруднились с ответом, а доля отрицательных ответов была незначительной. Несмотря на высокий уровень осознания профилактической роли физических упражнений, полученные результаты показывают недостаточную осведомлённость о конкретных методах, а также низкую уверенность в правильности их выполнения.

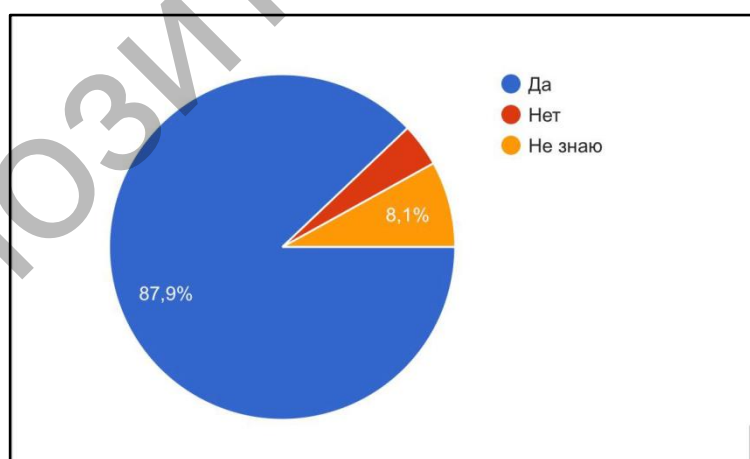


Рисунок 8 – Информированность о предотвращении нарушений функций тазового дна с помощью упражнений

При ответе на вопрос об источниках получения информации о здоровье мышц тазового дна установлено, что основным каналом информирования является интернет – его указали 60,5% респондентов (рисунок 9).

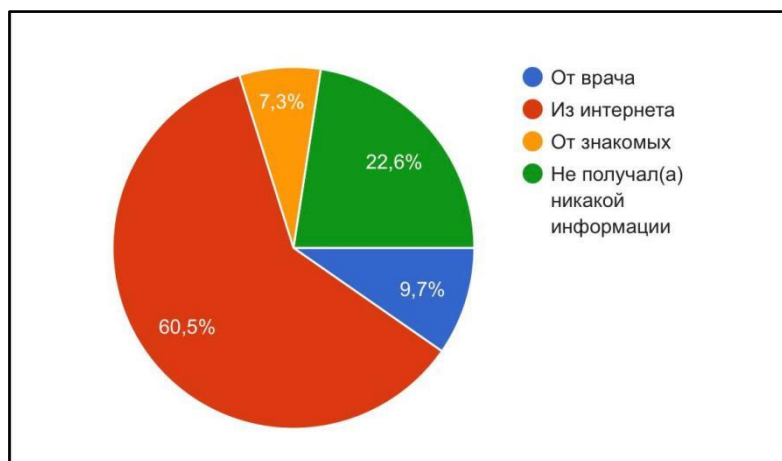


Рисунок 9 – Источники информации о здоровье мышц тазового дна

Значительно меньшая доля опрошенных получала информацию от медицинских работников (9,7%), тогда как 22,6% участников отметили, что вовсе не получали подобной информации. Доля респондентов, получающих сведения от знакомых, была незначительной. Полученные результаты свидетельствуют о доминирующей роли интернет-ресурсов как источника знаний в данной области при сравнительно низком участии специалистов здравоохранения.

Выводы.

1. Выявлен разрыв между уровнем информированности и практическими навыками: знание о мышцах тазового дна и упражнениях Кегеля не сопровождается их регулярным применением.

2. Установлена низкая приверженность к профилактике, обусловленная недостаточной осведомлённостью о технике выполнения упражнений.

3. Показано доминирование интернет-источников при низком участии медицинских специалистов в формировании знаний.

4. Полученные данные обосновывают необходимость усиления профилактического информирования с акцентом на формирование практических навыков.

ЛИТЕРАТУРА

1. Raizada, V. Pelvic floor anatomy and applied physiology / V. Raizada, R. K. Mittal // Gastroenterology Clinics of North America. – 2008. – Vol. 37, № 3. – P. 493–509.

2. Prevalence of pelvic floor dysfunction and associated risk factors among nulligravida college students: a cross-sectional study / A. I. Aiyegbusi, M. O. Olabode, O. O. Ojo [et al.] // Bulletin of Faculty of Physical Therapy. – 2023. – Vol. 28, № 36. – URL: <https://www.researchgate.net/publication/374768592> (дата обращения: 23.02.2026).

3. Суханов, А. А. Эпидемиология и этиопатогенез дисфункции тазового дна / А. А. Суханов, Г. Б. Дикке, И. И. Кукарская // Доктор.Ру. – 2018. – Т. 154, № 10. – С. 27–31.

4. Bø, K. Pelvic floor muscle training is effective in treatment of female stress urinary incontinence, but how does it work? / K. Bø // International Urogynecology Journal and Pelvic Floor Dysfunction. – 2004. – Vol. 15, № 2. – P. 76–84.

РЕДКИЙ ВАРИАНТ ОТХОЖДЕНИЯ ПУЗЫРНОЙ АРТЕРИИ ОТ ГАСТРОДУОДЕНАЛЬНОЙ АРТЕРИИ

Петько И.А.¹, Лабушняк Д.А.², Усович А.К.²

¹Первый Московский государственный медицинский университет
имени И.М.Сеченова (Сеченовский Университет), Москва, Россия

²Витебский государственный ордена Дружбы народов медицинский
университет, Витебск, Беларусь

Введение. Анатомия пузырной артерии (a. cystica) привлекает внимание исследователей в связи с её высокой клинической значимостью в гепатобилиарной хирургии. Особое внимание уделяется изучению её вариантной анатомии и топографии в области печёчно-пузырного треугольника (треугольника Кало), поскольку точное знание расположения сосуда является критически важным для профилактики послеоперационных осложнений при выполнении лапароскопической и открытой холецистэктомии [1; 3]. Точная верификация источника отхождения и количества пузырных артерий необходима для совершенствования хирургической техники, а также для корректной интерпретации данных современных методов инструментальной диагностики, таких как мультиспиральная компьютерная томография и ангиография [2; 4]. В большинстве случаев (до 90%) пузырная артерия отходит от правой печёчной артерии (a. hepatica dextra). Она проходит в рыхлой соединительной ткани, направляясь вправо и косо к шейке жёлчного пузыря, где делится на переднюю и заднюю ветви, кровоснабжающие стенки органа. Длина артерии обычно составляет 1–2 см, диаметр – 1–2 мм [5, с. 29]. Знание вариативности анатомии пузырной артерии имеет важное значение для клинической практики, поскольку атипичное расположение сосуда может приводить к развитию послеоперационных осложнений [2, с. 534; 5, с. 30].

Цель исследования. Описать редкий вариант отхождения пузырной артерии от гастродуоденальной артерии, выявленный в ходе препарирования.

Метод и методы исследования. Для исследования индивидуальной изменчивости пузырной артерии проводилось анатомическое препарирование кровеносных сосудов учебного трупа мужского пола на кафедре нормальной анатомии Витебского государственного медицинского университета.

Результаты и их обсуждение. В ходе препарирования был выявлен вариант анатомического строения, при котором пузырная артерия отходила от гастродуоденальной артерии и располагалась ниже границ треугольника Кало (рисунок 1).

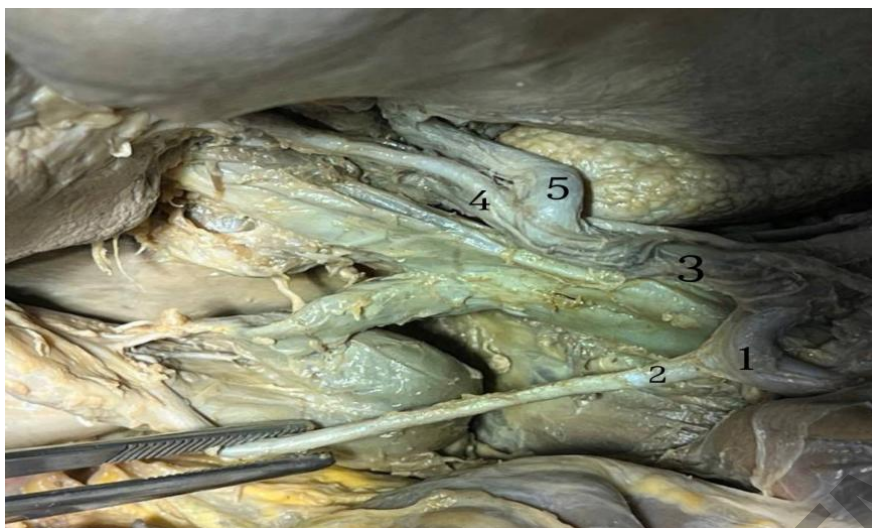

Рисунок 1 – Вариант отхождения пузырной артерии от гастродуоденальной артерии

В исследуемом случае длина *a. cystica* составила 4,1 см, что превышает средние анатомические показатели (1–2 см). Артерия имела преимущественно прямолинейный ход, однако в области перехода к жёлчному пузырю наблюдался выраженный изгиб во фронтальной плоскости. Диаметр артерии в месте отхождения от *a. gastroduodenalis* составлял 1,1 мм и уменьшался до 0,8 мм по её ходу.

Согласно литературным данным, подобный вариант встречается в среднем в 4,5% случаев [4, с. 26; 5, с. 30]. Также описаны случаи отхождения пузырной артерии от левой печёночной артерии (около 1% случаев), при которых сосуд может иметь восходящую и нисходящую ветви, огибающие жёлчный пузырь. Дополнительной пузырной артерии выявлено не было. Данные, полученные в ходе настоящего исследования, согласуются с результатами ранее опубликованных работ, подтверждающих значительную вариабельность источников кровоснабжения жёлчного пузыря.

Выводы. Пузырная артерия, отходящая от гастродуоденальной артерии, представляет собой редкий вариант анатомического строения. Выявление подобных сосудистых вариаций подчёркивает важность детального изучения анатомии гепатобилиарной области и учёта индивидуальных анатомических особенностей при планировании и выполнении хирургических вмешательств. Полученные данные могут быть использованы при обучении студентов и врачей хирургического профиля, а также при планировании оперативных вмешательств.

ЛИТЕРАТУРА

1. New classification of the anatomic variations of cystic artery during laparoscopic cholecystectomy / Y. Ding, B. Wang, W. Wang [et al.] // *World Journal of Gastroenterology*. – 2007. – Vol. 13. – P. 5629–5634.

2. The clinical anatomy of cystic artery: a review of over 9800 cases / R. G. Andall, P. Matusz, M. du Plessis, [et al.] // *Surgical and Radiologic Anatomy*. – 2016. – Vol. 38. – P. 529–539.

3. Hiatt, J. R. Surgical anatomy of the hepatic arteries in 1000 cases / J. R. Hiatt, J. Gabbay, R. W. Busuttil // *Annals of Surgery*. – 1994. – Vol. 220. – P. 50–52.

4. Вариантная анатомия структур треугольника Кало / А. Н. Шилова, Т. С. Жарикова, К. Р. Койчуев, [и др.] // *Тихоокеанский медицинский журнал*. – 2024. – № 1. – С. 24–28.

5. Курбанов, Д. М. Осложнения лапароскопической холецистэктомии / Д. М. Курбанов, Н. И. Расулов, А. С. Ашуров // *Новости хирургии*. – 2014. – Т. 22. – С. 26.

МОРФОЛОГИЧЕСКИЕ И МОРФОМЕТРИЧЕСКИЕ ОСОБЕННОСТИ СОСЦЕВИДНОГО ОТРОСТКА ВИСОЧНОЙ КОСТИ ВЗРОСЛОГО ЧЕЛОВЕКА В НОРМЕ И ПРИ ПАТОЛОГИИ

Пырич Д.В.

*Белорусский государственный медицинский университет
Минск, Беларусь*

Введение. Исследование морфологических и морфометрических особенностей сосцевидного отростка височной кости приобретает особую значимость на фоне учащения случаев мастоидита и его тяжелых осложнений (зигомачитит, абсцесс Бецольда и др.). Опасность данных состояний заключается в распространении инфекции на глубокие структуры отростка, окружающие венозный синус. Современная медицина сталкивается с проблемой неэффективности медикаментозной терапии из-за растущей резистентности патогенов к антибиотикам, что ведет к увеличению доли хирургических методов лечения мастоидита [1, с.90]. Риск развития осложнений часто детерминирован индивидуальными вариантами пневматизации височной кости, что затрудняет постановку диагноза и требует индивидуального подхода к предоперационному планированию.

Цель. Выявление закономерностей морфологического строения и морфометрических параметров сосцевидного отростка у взрослых лиц в норме и при наличии воспалительных процессов. Исследование направлено на определение анатомических факторов, способствующих возникновению мастоидита и его осложнений.

Методы исследования. Работа основывается на ретроспективном анализе результатов компьютерной томографии (КТ) черепа 63 человек в возрасте от 18 до 90 лет. Распределение участников проводилось в соответствии с возрастными периодами, принятыми ВОЗ: Первая группа: 18–44 года (молодой возраст, n=16); Вторая группа: 45–59 лет (средний возраст, n=16); Третья группа: 60–74 года (пожилой возраст, n=15); Четвертая группа: 75–90 лет (старческий возраст, n=16). Внутри каждой категории пациенты были дифференцированы на две подгруппы: основную, включающую лиц с диагностированным двусторонним мастоидитом (n=33), и контрольную,

состоящую из пациентов без признаков заболеваний ЛОР-органов (n=30). Критерии включения: взрослый возраст, наличие КТ височных костей. Критерии исключения: опухоли, травмы, операции на сосцевидном отростке, врождённые аномалии. Исследование одобрено Комитетом по биомедицинской этике УО «Белорусский государственный медицинский университет» (протокол № 6 от 17.03.2025). Оценка пневматизации (типа) сосцевидного отростка проводилась с использованием программы 3D Slicer (США) для измерения объёма воздушных ячеек и с использованием классификации Aladeyelu O.S. (2023) [2, с.3]. Морфометрический анализ включал оценку размеров и плотности костной ткани. Статистическая обработка выполнена в программе GraphPad Prism 8.0 (GraphPad Software, США). Нормальность распределения данных оценивалась с использованием критерия Шапиро–Уилка. Поскольку распределение оказалось ненормальным ($p < 0,05$), для последующего анализа использовались непараметрические методы. Для описания количественных данных использовались медиана и межквартильный размах (Me [Q1; Q3]). Критический уровень значимости принят равным 0,050.

Результаты и их обсуждение. В ходе изучения степени пневматизации (суммарного объёма воздухоносных полостей) сосцевидного отростка у лиц контрольной группы разного возраста (без признаков патологий ЛОР-органов) были получены следующие данные: склеротический тип строения в 58,7% случаев, а пневматический тип – в 41,3%.

При склеротическом типе строения сосцевидного отростка у молодых пациентов (18-44 года) без мастоидита медианный объём его ячеек составил 3,0 [2,6; 3,2] см³, а с мастоидитом – был равен 3,1 [2,8; 3,4] см³.

При пневматическом типе строения сосцевидного отростка у молодых пациентов без мастоидита объём был равен 11,2 [10,2; 11,9] см³, а с мастоидитом – 10,1 [9,8; 11,3] см³.

У пациентов среднего возраста (45-59 лет) при склеротическом типе строения сосцевидного отростка без мастоидита объём ячеек составил 3,5 [3,1; 3,8] см³, а у пациентов с мастоидитом – 3,4 [3,0; 3,7] см³.

При пневматическом типе строения сосцевидного отростка у пациентов среднего возраста без мастоидита объём ячеек составил 10,8 [9,4; 11,8] см³, с мастоидитом – 9,9 [9,1; 10,7] см³.

В группе пожилых пациентов (60-74 года) со склеротическим типом строения сосцевидного отростка без мастоидита, объём ячеек был равен 3,1 [2,8; 3,4] см³, а с мастоидитом – 3,0 [2,7; 3,3] см³.

В этой же возрастной группе пациентов с пневматическим типом строения отростка без мастоидита объём ячеек составил 9,6 [8,3; 10,8] см³, а с мастоидитом – 9,0 [8,1; 9,8] см³.

Таким образом в группе молодых, пожилых и пациентов среднего возраста с мастоидитом частота выявления склеротического типа строения отростка составила 62,5%, а пневматического – 37,5%.

У людей старческого возраста (75-90 лет) со склеротическим типом строения сосцевидного отростка без мастоидита объём ячеек составил 2,6 [2,3; 2,9] см³, а с мастоидитом – 8,3 [7,6; 9,1] см³.

У пациентов этого же возраста с пневматическим типом отростка без мастоидита объем ячеек составил 8,3 [7,6; 9,1] см³, а с мастоидитом 7,8 [7,2; 8,5]см³.

Таким образом, в группе пациентов старческого возраста с мастоидитом у 6 из 9 пациентов (66,7% наблюдений) обнаружен склеротический тип строения отростка, а у 3 из 9 пациентов (33,3%) – пневматический тип.

В результате анализа полученных данных было выявлено, что мастоидит чаще (в 2 раза) развивается у людей со склеротическим типом строения сосцевидного отростка. Пневматический тип, напротив, характеризуется тонкими стенками ячеек вследствие высокой степени пневматизации [3, с.748]., что может предрасполагать к более быстрому распространению гнойного процесса и развитию осложнений. Особое внимание привлекает факт, что атипичная форма мастоидита регистрировалась только у 2 пациентов с пневматическим типом строения сосцевидного отростка в группе пациентов среднего возраста и у 1 – в группе пожилых пациентов. В этих случаях гнойный процесс распространялся как по наружной поверхности (соответствует мастоидиту Орлеанского), так и по внутренней поверхности сосцевидного отростка (мастоидит Бецольда), что может объяснять более выраженное клиническое течение воспалительного процесса у пациентов с пневматическим типом.

Выводы.

1. Мастоидит чаще развивается при склеротическом типе строения сосцевидного отростка, что связано с его меньшей пневматизацией и ограниченной способностью к вентиляции. В группах молодого, среднего и пожилого возраста с мастоидитом частота склеротического типа составила 62,5%, пневматического – 37,5%; в старческой группе данные показатели составили 66,7% и 33,3% соответственно.

2. Анализ полученных данных у пациентов не имеющих патологии ЛОР-органов (контрольная группа), демонстрирует отчетливую обратную зависимость между возрастом и объемом воздушных ячеек.

3. С увеличением возраста человека происходит постепенное уменьшение объема пневматизации сосцевидного отростка, что связано с естественными процессами склерозирования (замещения воздушной ткани костной) и возрастной перестройкой костной структуры височной кости.

ЛИТЕРАТУРА

1. Абдусаматова, И. И. Повышение диагностической эффективности воспалительных заболеваний среднего уха путем изучения хирургической анатомии височной кости (обзор) / И. И. Абдусаматова, Д. М. Абдусаматов // Тенденции развития науки и образования. – 2020. – Т. 10. – С. 89–93.

2. Aladeyelu, O. S. Temporal bone pneumatization: a scoping review on the growth and size of mastoid air cell system with age / O. S. Aladeyelu, K. S. Olaniyi, C. O. Rennie // PLoS ONE. – 2022. – Vol. 17, № 6. – P. 1–14.

3. Aladeyelu, O. S. Inter-observer assessment of mastoid pneumatization and classification using sigmoid sinus on temporal bone CT / O. S. Aladeyelu,

ОПУХОЛЬ ЯЗЫКА НЕЯСНОГО ГИСТОГЕНЕЗА

Рогов Ю.И.¹, Корнев Н.В.², Анищенко С.Л.², Сыантович А.А.²

¹*Белорусский государственный медицинский университет*

²*Городское клиническое патологоанатомическое бюро*

Минск, Беларусь

Введение. Несмотря на внедрение в медицинскую практику целого спектра новых морфологических методов диагностики, включая иммуногистохимические и молекулярно-генетические, ряд опухолевых процессов в организме человека в контексте современных классификаций Всемирной Организации Здравоохранения продолжают оставаться нозологиями с неясным гистогенезом.

Цель представляемого сообщения – акцентировать внимание на морфологических особенностях такого редкого процесса, как хондроидная хористома и её отличие от сходных опухолевых процессов в тканевых структурах языка для совершенствования диагностических подходов.

Методы исследования. Объектом для исследования послужил операционный материал удаленной опухоли у пациента женского пола 39 лет. Согласно анамнезу, новообразование появилось в области спинки языка правее срединной линии несколько лет назад. За прошедшее время существенной динамики роста не отмечалось. При клиническом осмотре было обнаружено слегка выступающее опухолевидное образование розового цвета, размером 8,0x4,0 мм, расцененное как фибропапиллома. После резекции материал был зафиксирован в 10% растворе формалина, обработан по стандартной гистологической методике и залит в парафиновые блоки. Микротомные серийные срезы с этих блоков толщиной 5 мкм окрашивали гематоксилином и эозином и иммуногистохимическими методами.

Результаты и их обсуждение. На гистологических срезах между многослойным плоским эпителием с явлениями гиперплазии, паракератоза, акантоза и мышечной тканью был обнаружен довольно хорошо ограниченный опухолевый узел, округлой формы, окруженный волокнистой соединительной тканью (рисунок 1).

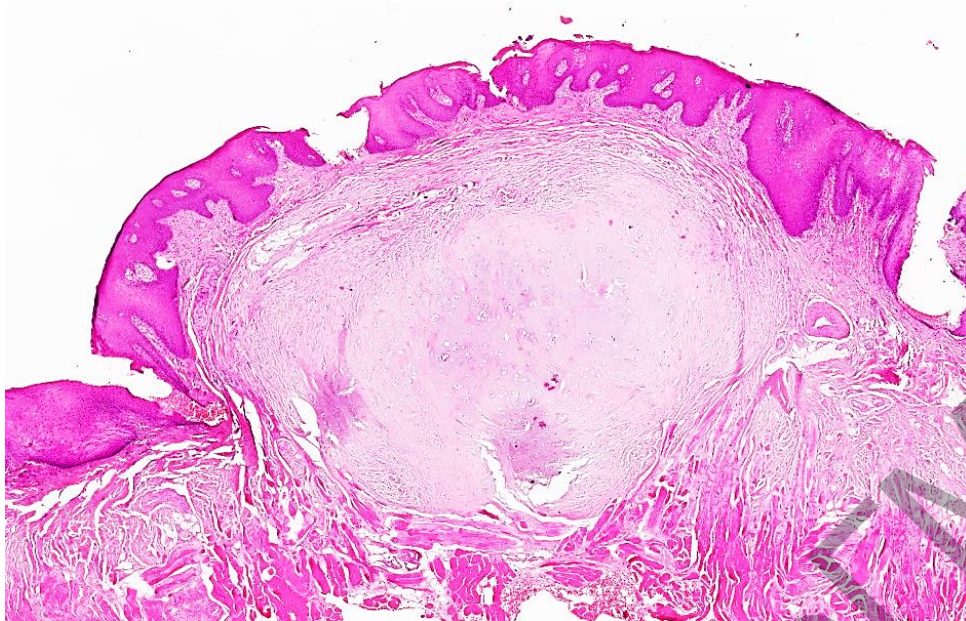


Рисунок 1 – Опухолевидное узловое образование под эпителием с относительно четкими границами. Окраска: гематоксилин и эозин. Увеличение: x40

Он состоял из зрелой ткани гиалинового хряща с нечеткой дольчатостью. Хондроциты варьировали в размерах от малых до больших, имели по одному ядру, располагались среди хондроидного матрикса преимущественно дискретно, без явлений атипии (рисунок 2).

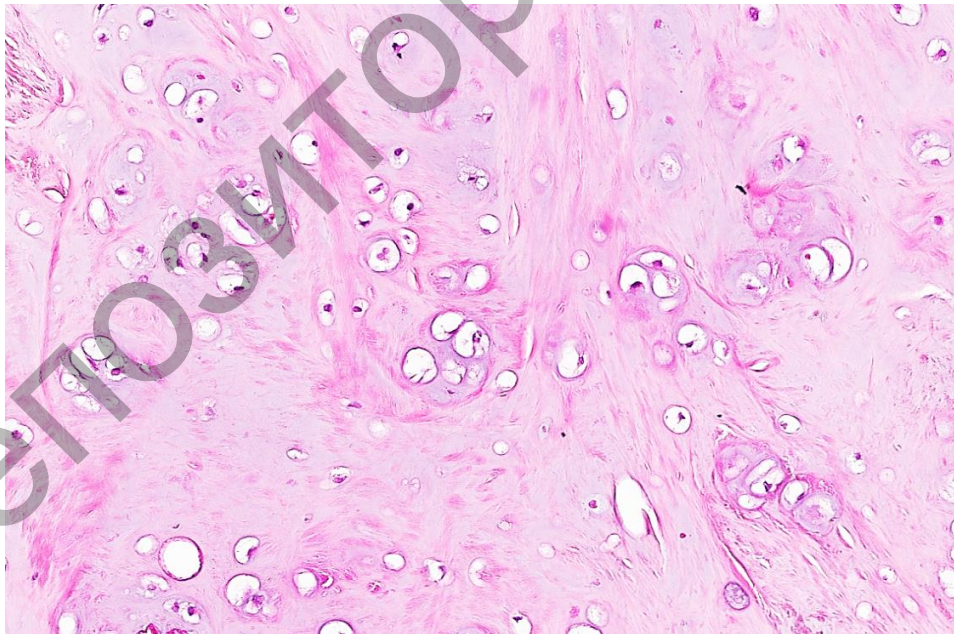


Рисунок 2 – Среди хондроидного, местами волокнистого матрикса определяются хондроциты, расположенные мелкими группами и дискретно. Окраска: гематоксилин и эозин. Увеличение: x200

Митотическая активность и пролиферативный индекс были крайне низкими, некрозы отсутствовали. На одном из серийных срезов рядом с

опухолью определялось увеличенное (утолщенное и извитое) нервное волокно (по типу гиперневрии) (рисунок 3).

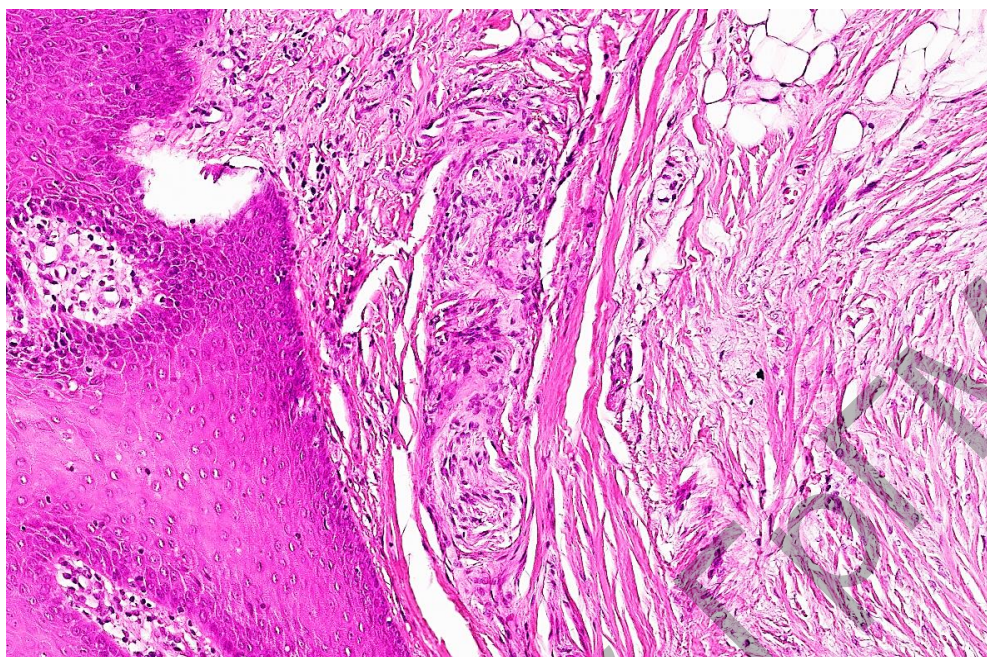


Рисунок 3 – В центре между эпителием слева и опухолевидным узлом справа определяется расположенное вертикально увеличенное нервное волокно.

Окраска: гематоксилин и эозин. Увеличение: x200

Как известно, опухолеподобное образование из зрелой ткани в местах, где последняя в норме отсутствует, относят к хористомам (гетеротопиям). В отличие от них, непропорциональные опухолевидные разрастания из дифференцированных тканей, которые характерны для данной локализации, классифицируются как гамартомы.

Таким образом, необычность наличия зрелого хряща в мягких тканях языка относит этот процесс к хористомам. В доступной литературе имеются описания редких наблюдений разных аномальных образований в языке – костных, щитовидных, сальных и других. Хрящевые хористомы являются довольно редким процессом: в настоящее время описано не более 40 случаев [1]. Термин «хористома» в тканях полости рта был введен в 1971 году S.O.Krolls и соавторами [2, с. 589]. Выделение чисто хондроидного варианта связывают с публикацией D.J.Zegrelli (1977) [3, с. 739], хотя фактически, впервые похожий процесс упомянут в литературе в 1890 году J.Berry под названием «фибро-хондрома языка» [4, с. 81].

Следует отметить, что в данной локализации могут возникать довольно сходные по хондроидности строения опухолевидные образования и истинные опухоли. К ним относятся травматическая хондроматозная метаплазия, хондрома, хондросаркома, плеоморфная аденома, эктомезенхимальная хондромиксоидная опухоль.

Первый из этого списка процесс можно исключить по отсутствию вокруг узла признаков хронического повреждения, воспаления, склероза.

Для опухолей типа хондромы обычно не характерна столь чёткая изолированность среди дифференцированных тканей другого вида, ей присущи более выраженная дольчатость, кластеры хондроцитов. Хондросаркома имеет обычные признаки клеточной и ядерной атипии, повышенной клеточности и митотической активности, инвазивный характер роста.

Плеоморфная аденома, наряду с хондроидными участками, должна иметь и другие характерные элементы. В данном случае отсутствие морфологических эпителиально-клеточных паттернов (трабекулярных, протоковых, кистозных и солидных структур) и миоэпителиальных компонентов, таких как плазмоцитоподобные, веретенообразные, эпителиоидные клетки, хондромиксоидной стромы, помогло дифференцировать новообразование от плеоморфной аденомы.

Довольно сходной по клинико-морфологическим характеристикам является эктомезенхимальная хондромиксоидная опухоль. Это редкая доброкачественная неоплазия мягких тканей со склонностью к локализации на дорсальной поверхности языка, как и в рассматриваемом наблюдении, чаще возникающая в той же возрастной группе (40 лет). В настоящее время, согласно классификации опухолей головы и шеи ВОЗ последнего 5-го пересмотра, она также рассматривается как опухоль с неопределённым гистогенезом [5, с. 245]. Но для неё, помимо хондромиксоидного фона, считаются характерными более выраженная дольчатость, пролиферация овальных и веретеновидных клеток, отдельные очаги атипии. Иммуногистохимически она имеет некоторое сходство с плеоморфной аденомой, проявляя позитивность разной степени выраженности к таким маркерам, как GFAP, S100, SMA, p63, PanCK, Desmin, SOX10. В представленном случае наблюдалась только экспрессия, свойственная хрящевой ткани (S100).

Выводы. Хондроидная хористома языка – это редкое доброкачественное новообразование, которое может вызвать необходимость тщательной дифференциальной диагностики со сходными по клиническим и морфологическим проявлениям процессами разной степени злокачественности. Гистогенез этого образования предположительно связан с дисэмбриогенезом [1]. Наличие изменённой аномальной нервной структуры рядом с хористой в приведенном случае вполне может быть подтверждением этой теории. Стандартным методом лечения является хирургическое иссечение, после которого рецидивы отмечены не были.

ЛИТЕРАТУРА

1. Chondroid choristoma of the tongue. A rare case report / S. Nezam, R. Nishat, S. A. Khan, J. N. Shukla // National Journal of Maxillofacial Surgery. – 2022. – Vol. 13, suppl. 1. – P. S121–S126.
2. Krolls, S. O. Osseous choristomas (osteomas) of intraoral soft tissues / S. O. Krolls, J. R. Jacoway, W. N. Alexander // Oral Surgery, Oral Medicine, Oral Pathology. – 1971. – Vol. 32. – P. 588–595.
3. Zegarelli, D. J. Chondroma of the tongue / D. J. Zegarelli // Oral Surgery, Oral Medicine, Oral Pathology. – 1977. – Vol. 43. – P. 738–745.

4. Berry, J. Fibro-chondroma of tongue / J. Berry // Transactions of the Pathological Society of London. – 1890. – Vol. 41. – P. 81.

5. WHO Classification of Tumours Editorial Board. Head and Neck Tumours / WHO Classification of Tumours Editorial Board. – 5th ed. – Lyon : IARC, 2024. – Vol. 9. – 836 p.

МОРФОЛОГИЧЕСКИЕ ОСОБЕННОСТИ КОЖНОЙ ФОРМЫ БОЛЕЗНИ РОЗАИ-ДОРФМАНА

Рогов Ю.И.¹, Москвин А.А.², Корнев Н.В.², Сыантович А.А.²,
Анищенко С.Л.², Латушкина М.И.²

¹Белорусский государственный медицинский университет

²Городское клиническое патологоанатомическое бюро

Минск, Беларусь

Введение. Болезнь Розаи-Дорфмана представляет собой нелангергансоклеточный гистиоцитоз с различными клиническими проявлениями, в зависимости от вовлечения в патологический процесс тех или иных органов. В редких случаях отмечены первичные поражения кожи. Впервые заболевание было описано J. Rosai и R.F. Dorfman в 1969 году как «синусовый гистиоцитоз с массивной лимфаденопатией» и характеризуется ими в качестве доброкачественной нозологии [1, с. 64]. Позже появились сведения о возможных экстранодальных и диссеминированных поражениях с довольно агрессивным клиническим поведением. В настоящее время, согласно классификации гематолимфоидных опухолей 5-го пересмотра ВОЗ, это название не рекомендовано к употреблению [2, с. 512]. Заболевание относят к гистиоцитарно/макрофагальной группе.

Цель. Представить редкое наблюдение болезни Розаи-Дорфмана в коже и дать описание морфологических особенностях такого поражения для совершенствования диагностических подходов.

Методы исследования. Объектом исследования послужил операционный материал удаленной опухоли у пациента мужского пола 54 лет. Согласно анамнезу, безболезненное новообразование появилось в области туловища несколько месяцев назад в виде слегка выступающего пальпируемого коричневатого узла, безболезненного, медленно увеличивающегося в размерах. Сопутствующих заболеваний (опухолевых, аутоиммунных и других) выявлено не было. После резекции узла материал был зафиксирован в 10% растворе формалина и с клиническим диагнозом «Эпидермальная киста» отправлен на исследование в патологоанатомическое бюро. При макроскопической оценке объекта он представлял собой участок кожи размером 2,5x1,5x1,5 см, с мягким сероватым узлом диаметром около 1,5 см в центре. После вырезки кусочки ткани были обработаны по стандартной гистологической методике и залиты в парафиновые блоки. Микротомные серийные срезы с этих блоков толщиной

5 мкм окрашивали гематоксилином и эозином и иммуногистохимическими методами.

Результаты и их обсуждение. На гистологических срезах на малом увеличении под многослойным плоским эпителием с явлениями гиперплазии, паракератоза, акантоза был обнаружен довольно мономорфный густой клеточный опухолевый инфильтрат, с нечеткими границами (рисунок 1).

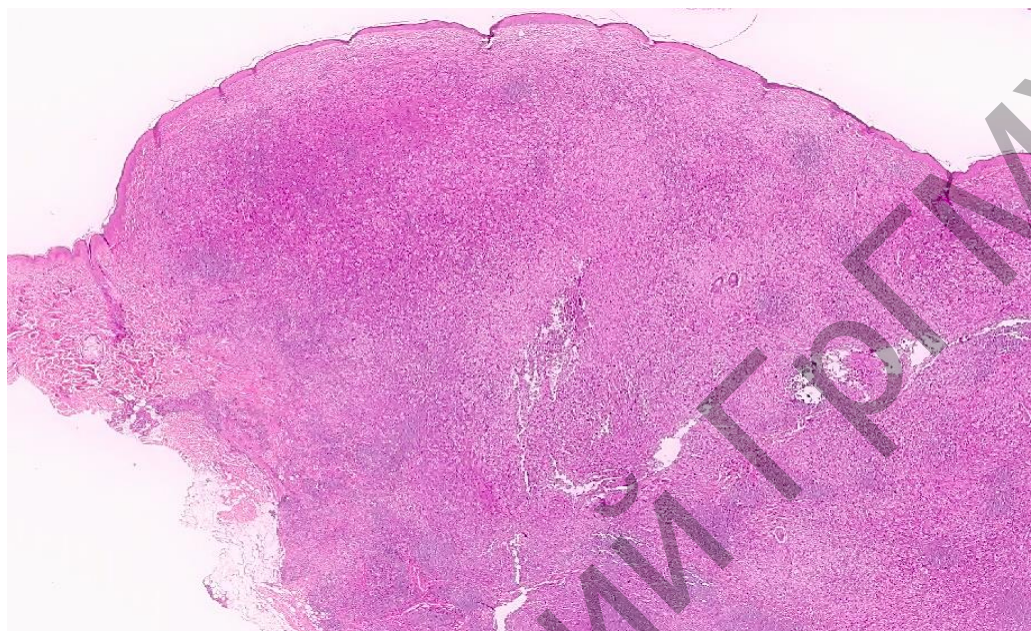


Рисунок 1 – В коже под эпителием виден взбухающий клеточный инфильтрат с нечеткими границами, удаленный нерадикально.

Окраска: гематоксилин и эозин. Увеличение: x40

Он выходил за пределы линии резекции – удалён нерадикально. При большем увеличении опухолевидное образование состояло из крупных клеток с обильной бледно-эозинофильной цитоплазмой, светлыми округлыми и овальными ядрами, по цитологическим признакам соответствующих гистиоцитам. В цитоплазме многих из них определялись сохраненные лейкоцитарные клетки: преимущественно лимфоциты, реже плазмоциты, отдельные сегментоядерные формы (рисунок 2), что характерно для «эмпериполеза» [3, с. 93]. Между клетками гистиоцитарного вида в инфильтрате определялись также плазматические клетки, лимфоциты.

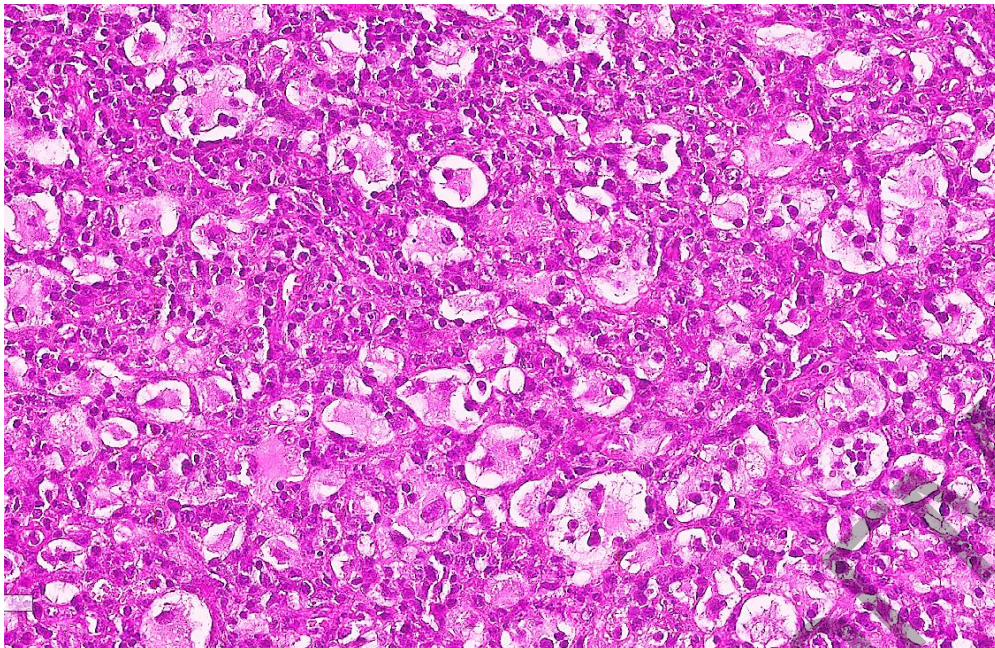


Рисунок 2 – Опухолевый инфильтрат состоит из крупных, макрофагального вида клеток. В цитоплазме многих из них содержатся лимфоидные элементы. В инфильтрате присутствуют также плазмциты и лимфоциты. Окраска: гематоксилин и эозин. Увеличение: x200

Митотическая активность и пролиферативный индекс были крайне низкими, некрозы отсутствовали. На одном из серийных срезов рядом с опухолью определялось увеличенное (утолщенное и извитое) нервное волокно (по типу гиперневрии) (рисунок 3).

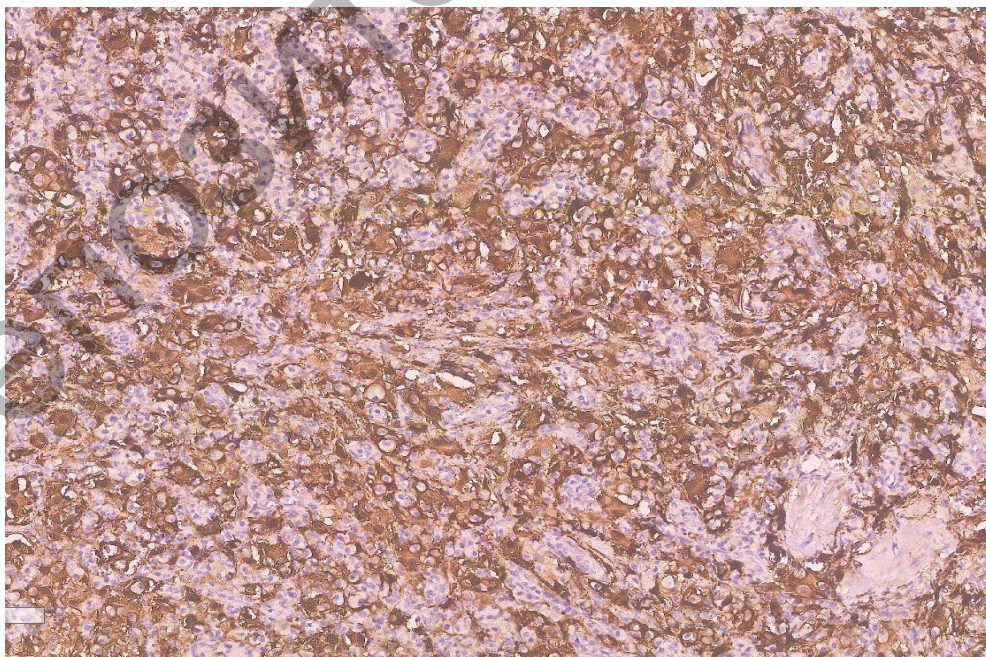


Рисунок 3 – Положительная экспрессия S100 в крупных клетках опухолевого инфильтрата. Иммуногистохимическая окраска: S100. Увеличение: x100

При иммуногистохимическом исследовании отмечалась положительная реакция крупных клеток на такие маркеры как CD68, S100, OCT2. При этом они не реагировали на CD1a. Присутствовали лимфоциты как Т-, так и В-линий, что подтверждалось окрасками с CD3 и CD20.

Митотическая активность и пролиферативный индекс были низкими, некрозы отсутствовали.

Клинико-морфологические особенности данного поражения позволили отнести его к редкой кожной форме болезни Розаи-Дорфмана. Следует отметить, что описанные в мировой литературе наблюдения были чаще связаны с изолированными или множественными бессимптомными поражениями в области лица и шеи в виде красно-коричневых, желтых или фиолетовых папул, узлов или бляшек у женщин пожилого возраста. Они протекали без лихорадки и лимфаденопатии, как и в представленном нами случае.

Главным критерием диагноза болезни Розаи-Дорфмана послужила гистопатологическая картина крупноклеточной макрофагальной инфильтрации (гистиоцитоза) с регулярным эмпериполезом. Важным моментом в алгоритме исследования является иммуногистохимическая характеристика процесса [2, с. 514; 4, с. 37] что и было проведено в обсуждаемом случае.

Выводы. Болезнь Розаи-Дорфмана в коже является редким заболеванием, которое имеет характерные диагностические признаки. Её морфологическими проявлениями является диффузная смешанная лимфоидно-макрофагальная инфильтрация тканей с наличием крупных гистиоцитов, содержащих в цитоплазме лейкоцитарные клетки (эмпериполез). Она может ограничиться локальными проявлениями и самопроизвольным излечением (в 20–50% случаев), но может наблюдаться хроническое течение и даже прогрессирование в системное заболевание. Поэтому в представленном случае рекомендовано клиническое наблюдение, при необходимости использование местной (внутриочагово кортикостероиды, криотерапия, талидомид или дапсон) или системной (метотрексат) лекарственной терапии, более радикальное хирургическое иссечение.

ЛИТЕРАТУРА

1. Rosai, J. Sinus histiocytosis with massive lymphadenopathy. A newly recognized benign clinicopathological entity / J. Rosai, R. F. Dorfman // Archives of Pathology. – 1969. – Vol. 87, № 1. – P. 63–70.
2. Haematolymphoid Tumours : classification of Tumours Editorial Board / WHO. – 5th ed. – Lyon : IARC, 2024. – Vol. 11. – 958 p.
3. Gupta, N. Emperipolesis, entosis and cell cannibalism: demystifying the cloud / N. Gupta, K. Jadhav, V. Shah // Journal of Oral and Maxillofacial Pathology. – 2017. – Vol. 21, № 1. – P. 92–98.
4. Rosai-Dorfman disease displays a unique monocyte-macrophage phenotype characterized by expression of OCT2 / A. Ravindran, G. Goyal, R. S. Go, K. L. Rech // American Journal of Surgical Pathology. – 2021. – Vol. 45, № 1. – P. 35–44.

МИОКАРДИАЛЬНЫЙ МОСТИК КОРОНАРНЫХ АРТЕРИЙ: КЛИНИЧЕСКОЕ ЗНАЧЕНИЕ И ДИАГНОСТИКА

Самойло Л.Л.

*Гродненский государственный медицинский университет
Гродно, Беларусь*

Введение. Аномалии развития коронарных артерий относятся к факторам, повышающим риск развития инфаркта миокарда и внезапной сердечной смерти у пациентов молодой и средней возрастных групп. Одним из представителей вышеназванной патологии является миокардиальный мостик (myocardial bridging) – сегмент коронарной артерии, который проходит интрамурально через миокард под мышечными волокнами (рисунок 1). В норме коронарные артерии располагаются на поверхности эпикарда, но при наличии миокардиального мостика участок артерии погружается в толщу миокарда, что во время систолы может приводить к его компрессии [1, с. 1075].

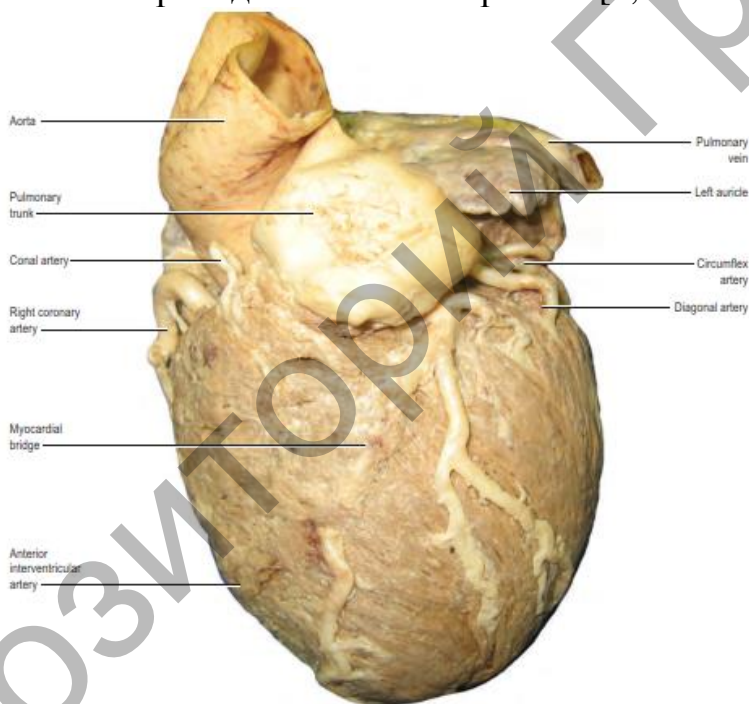


Рисунок 1 – Миокардиальный мостик передней межжелудочковой артерии

Миокардиальные мостики чаще всего обнаруживаются в левой коронарной артерии, а именно в среднем сегменте передней межжелудочковой артерии (ПМЖА). Реже они встречаются в огибающей артерии и правой коронарной артерии. В большинстве случаев миокардиальные мостики являются одиночными, но описаны и множественные формы [2, с. 78].

Цель. Изучить распространенность, анатомические особенности и клиническое значение миокардиальных мостиков коронарных артерий, а также оценить современные методы их диагностики.

Результаты и их обсуждение.

Клиническое значение миокардиальных мостиков до конца не изучено. Традиционно их относят к доброкачественным аномалиям развития,

и у большинства пациентов клиническая симптоматика отсутствует. Однако в литературе приводятся следующие возможные осложнения: ишемия миокарда и острые коронарные синдромы (в том числе стенокардия и инфаркт миокарда), коронарный спазм, разрыв межжелудочковой перегородки, аритмии, вызванный физической нагрузкой блок атриовентрикулярной проводимости, внезапная сердечная смерть.

По данным зарубежных авторов, частота встречаемости миокардиальных мостиков варьируется от 0,5 до 40% при клиническом выявлении и от 15 до 85% при обнаружении на аутопсии. Широкий разброс частоты указывает на то, что многие мостики могут протекать бессимптомно при жизни [1, с. 1076; 3, с. 173].

Основными клиническими состояниями, ассоциированными с миокардиальным мостиком, являются ишемия миокарда, атеросклероз и внезапная смерть. Частота атеросклеротического поражения увеличивается при наличии мостика в правой коронарной артерии. Хотя прямая связь между миокардиальными мостиками и внезапной сердечной смертью не установлена, в сериях аутопсий были обнаружены гистологические признаки необъяснимой ишемии у лиц с миокардиальными мостиками. Многие из них умерли во время физических нагрузок и не имели других факторов риска ишемической болезни сердца.

Основным методом диагностики миокардиальных мостиков является коронароангиография, которая позволяет выявить характерный феномен «сжатия» артерии во время систолы («milking effect»). Дополнительными методами служат внутрисосудистое ультразвуковое исследование (ВСУЗИ), оптическая когерентная томография (ОКТ) и компьютерная томографическая ангиография. ВСУЗИ позволяет не только подтвердить наличие мостика, но и оценить его глубину, протяженность и наличие атеросклеротических изменений в сегменте артерии, расположенном проксимальнее мостика.

У бессимптомных пациентов специфическое лечение не требуется. При наличии клинических проявлений (стенокардия, ишемия) назначается медикаментозная терапия (бета-адреноблокаторы, блокаторы кальциевых каналов). В резистентных случаях возможно хирургическое лечение – миотомия (рассечение мышечного мостика) или коронарное шунтирование.

Выводы.

1. Миокардиальные мостики являются распространенной аномалией коронарных артерий, частота которой варьирует от 0,5 до 85% в зависимости от метода выявления.

2. В большинстве случаев миокардиальные мостики протекают бессимптомно, однако у части пациентов они могут вызывать ишемию миокарда, аритмии и даже внезапную сердечную смерть, особенно при физической нагрузке.

3. Основным методом диагностики остается коронароангиография, однако для уточнения анатомии и функциональной значимости мостика целесообразно применение внутрисосудистых методов визуализации.

4. Выбор тактики лечения зависит от наличия симптомов и степени компрессии артерии: от динамического наблюдения при бессимптомном течении до хирургической коррекции при тяжелых формах.

ЛИТЕРАТУРА

1. Standring, S. Gray's Anatomy: The Anatomical Basis of Clinical Practice / S. Standring. – 42nd ed. – London : Elsevier, 2020. – 1584 p.

2. Миокардиальные мостики коронарных артерий / С. В. Дечко, О. И. Климко, А. В. Пилимон [и др.] // 10-я школа практического кардиолога : сборник научных трудов Республиканской научно-практической конференции с международным участием, Минск, 5–6 ноября 2015 г. / под ред. Н. П. Митьковской. – Минск, 2015. – С. 77–82.

3. Sternheim, D. Myocardial bridging: diagnosis, management, and prognosis / D. Sternheim, R. R. Power, H. Samady // Interventional Cardiology Clinics. – 2020. – Vol. 9, № 2. – P. 171–182.

НОРМАЛЬНАЯ АНАТОМИЯ ВОЗРАСТНЫХ ИЗМЕНЕНИЙ МАТКИ В ТЕЧЕНИЕ ЖИЗНИ

Самойло Л.Л.

*Гродненский государственный медицинский университет
Гродно, Беларусь*

Введение. Матка является, возможно, наиболее динамичной структурой в анатомии человека. На протяжении жизни женщины этот орган претерпевает значительные изменения размеров, формы и топографии, которые зависят от возраста, гормонального статуса и репродуктивной функции [1, с. 393]. Понимание нормальной возрастной анатомии матки необходимо для интерпретации данных лучевых методов диагностики (ультразвукового исследования, магнитно-резонансной томографии) и своевременного выявления патологических состояний.

Цель. Изучить возрастные и репродуктивные изменения анатомии матки на протяжении жизни женщины, а также оценить их клиническое значение.

Результаты и их обсуждение.

При рождении матка относительно велика и имеет взрослые пропорции (соотношение тела к шейке матки=2:1) под влиянием материнских гормонов (рисунок 1А) [2, с. 1080]. Через несколько недель после рождения под действием эстрогенов матери достигаются детские размеры и пропорции: приблизительно одинаковая длина тела и шейки матки (соотношение 1:1), при этом шейка матки имеет больший диаметр (толщину) (рисунок 1В). Из-за небольшого размера тазовой полости в детском возрасте матка является преимущественно брюшным органом. Шейка матки остается относительно большой (приблизительно 50% от длины общей матки) на протяжении всего детства [1, с. 394; 3, с. 245].

В период полового созревания матка (особенно ее размеры) снова приобретает пропорции взрослого человека (рисунок 1С). Увеличивается тело матки, соотношение тела к шейке достигает 2:1. Начинаются циклические изменения эндометрия под действием собственных гормонов [3, с. 246].

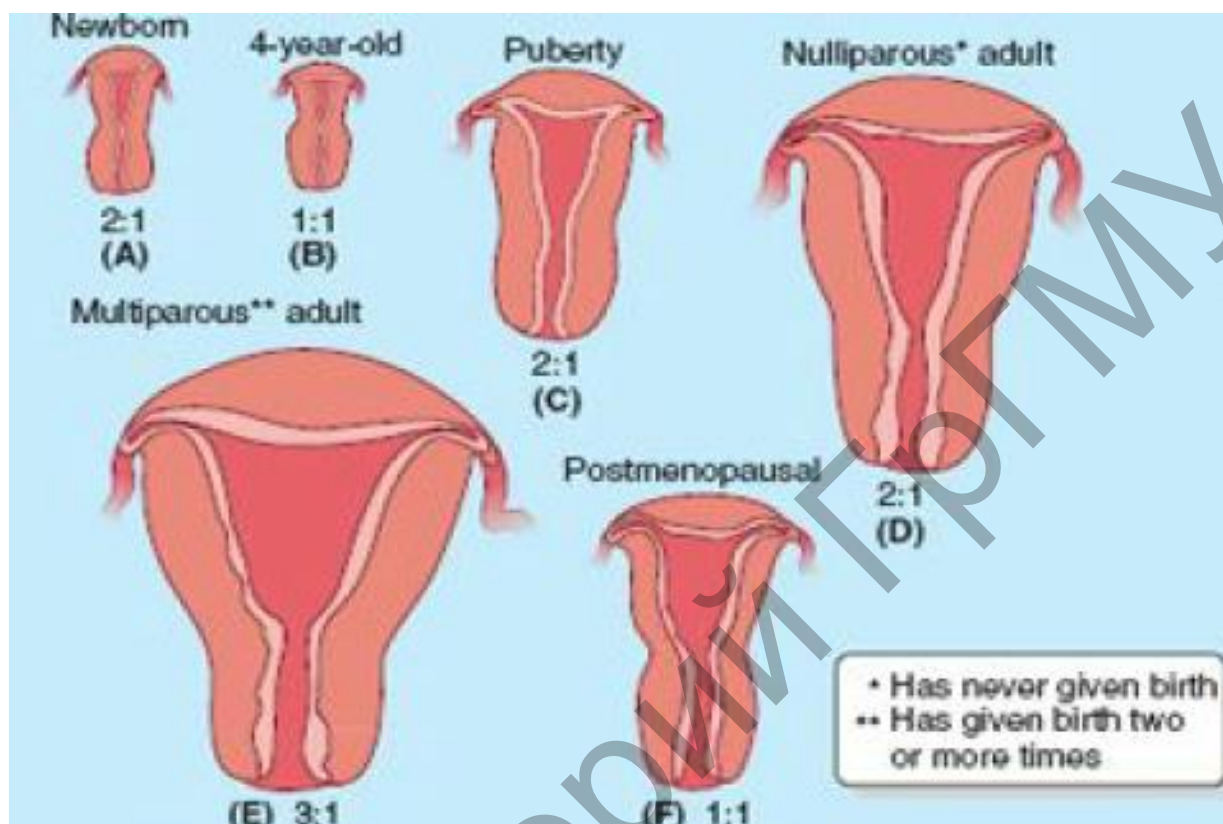


Рисунок 1 – Относительные размеры матки в различные возрастные периоды
 А – новорожденная; В – детство; С – период полового созревания;
 D – репродуктивный период; F – период после менопаузы

У женщин в постпубертатном, предменопаузальном, небеременном периоде тело матки имеет грушевидную форму, а толстые стенки матки позволяют ей располагаться в тазовой полости (рисунок 1D). В этот период жизни матка ежемесячно претерпевает изменения в размере, весе и плотности в зависимости от фазы менструального цикла [4, с. 87].

В течение 9 месяцев беременности матка значительно расширяется, чтобы вместить плод, становясь больше и все более тонкостенной (рисунок 2). В конце беременности матка опускается, поскольку головка плода занимает нижний отдел малого таза. Матка становится почти мембранозной, дно ее достигает наивысшего уровня на 9-м месяце, после чего оно выдвигается вверх до реберного края, занимая большую часть брюшной и тазовой полостей (рисунки 2, 3G) [1, с. 395; 2, с. 1081].

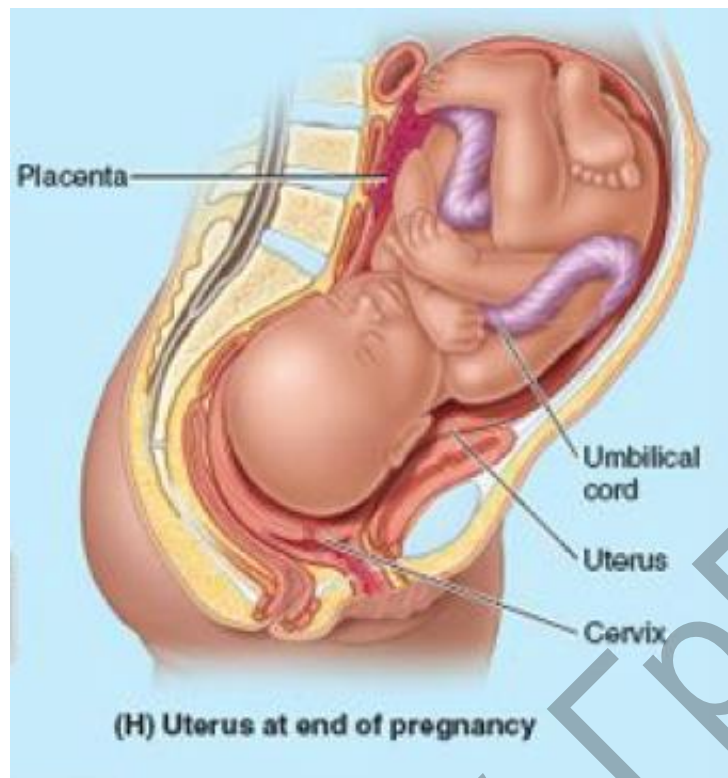


Рисунок 2 – Матка в конце беременности (вид спереди)

Сразу после родов матка утолщается и отекает (рисунок 3I), но ее размеры быстро уменьшаются. Полное восстановление размеров матки происходит к 6–8 неделям после родов. Многорожавшая небеременная матка имеет более крупное узловатое тело и обычно выступает в нижнюю часть брюшной полости, часто вызывая небольшое выпячивание нижней брюшной стенки у худых женщин (рисунок 3J) [2, с. 1082].

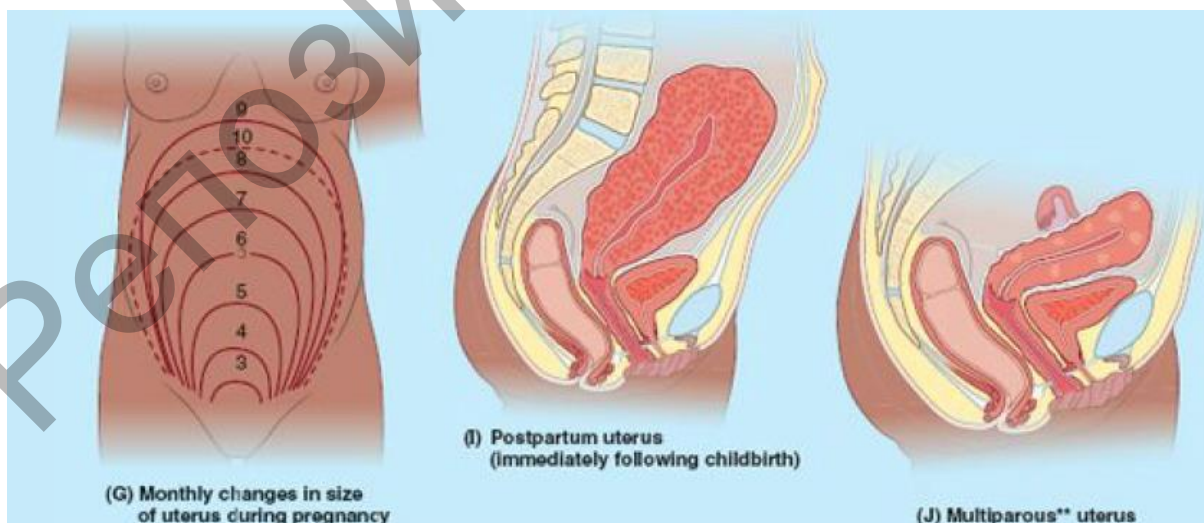


Рисунок 3 – Изменения размеров матки в течение беременности и после родов:
 G – 9 месяцев беременности; I – сразу после родов;
 J – многорожавшая небеременная матка

В период менопаузы (46–52 года) матка (особенно тело) уменьшается в размерах. После менопаузы матка подвергается инволюции и регрессирует до значительно меньших размеров, чем в детстве. Происходит атрофия миометрия и эндометрия, снижается васкуляризация органа (рисунок 1: F). Все эти стадии представляют собой нормальную анатомию для конкретного возраста и репродуктивного статуса женщины [1, с. 396; 4, с. 88].

Выводы.

1. Матка претерпевает значительные возрастные и репродуктивные изменения: от относительно больших размеров у новорожденных через детскую инволюцию к увеличению в период полового созревания и беременности и последующей инволюции в постменопаузе.

2. Понимание нормальной возрастной анатомии матки необходимо для правильной интерпретации данных инструментальных методов диагностики и дифференциальной диагностики с патологическими состояниями (миома матки, эндометриоз, злокачественные новообразования).

3. Знание анатомических изменений матки в различные возрастные периоды позволяет врачу выбрать правильную тактику ведения пациентки и своевременно заподозрить отклонения от возрастной нормы.

ЛИТЕРАТУРА

1. Moore, K. Clinically Oriented Anatomy / K. Moore, A. Dalley, A. Agur. – 7th ed. – New York : Lippincott Williams & Wilkins, 2012. – P. 393–395.

2. Standing, S. Gray's Anatomy: The Anatomical Basis of Clinical Practice / S. Standing. – 42nd ed. – London : Elsevier, 2020. – 1584 p.

3. Гинекология : национальное руководство / Г. М. Савельева, Г. Т. Сухих, В. Н. Серов [и др.]. – Москва : ГЭОТАР-Медиа, 2019. – 1008 с.

4. Адамян, Л. В. Аномалии развития матки и влагалища / Л. В. Адамян, З. Н. Макиян, В. М. Кулаков. – Москва : Медицина, 2019. – 320 с.

SITUS INVERSUS TOTALIS С ОЧАГОВЫМ ПНЕВМОФИБРОЗОМ ВЕРХНЕЙ ДОЛИ ЛЕВОГО ЛЕГКОГО

Сацута П.П., Гусев Р.В., Волчкевич Д.А.

Гродненский государственный медицинский университет

Гродно, Беларусь

Введение. Situs inversus totalis является редким врожденным заболеванием, при котором происходит полное зеркальное отражение органов грудной и брюшной полостей. В доступной литературе имеется ограниченная информация о лечении пациентов с очаговым пневмофиброзом при situs inversus totalis.

Цель исследования. Изучить и проанализировать клинический случай situs inversus totalis в сочетании с очаговым пневмофиброзом верхней доли левого легкого, а также **исследовать** закономерности между situs inversus totalis и другими заболеваниями.

Материалы исследования. Анализ литературы по теме исследования и ретроспективный анализ истории болезни пациента с situs inversus totalis.

Результаты и их обсуждение. Situs inversus totalis (SIT) – редкий вариант аномалии, при котором основные внутренние органы (сердце, печень, желудок) имеют зеркальное расположение по сравнению с обычным нормальным положением. Из-за того, что органы находятся зеркально, такого пациента называют «человеком с зеркальным лицом» («mirror face person») [1, с. 25].

В больницу обратился мужчина 66 лет в связи с жалобами на одышку.

У пациента появилась и в течение трех месяцев нарастала одышка, он был обследован по месту жительства – выявлен очаг в левом легком, после чего был госпитализирован. По итогам КТ было обнаружено умеренное увеличение участка консолидации в верхней доле левого легкого, с признаком тракционного расширения подходящего бронха. Очаговые уплотнения в обоих легких без динамики. Диффузная эмфизема обоих легких смешанного характера. Наличие у пациента SIT осложнило диагностику, так как в левом легком было обнаружено 3 доли, в связи с чем у врачей появилось предположение о неверном расположении пациента при проведении КТ. Однако после того, как врачи уточнили у пациента наличие SIT, такие предположения отпали. В ходе осмотра хирурга был поставлен диагноз «очаговый пневмофиброз верхней доли левого легкого». Общее состояние удовлетворительное. Кожные покровы бледно-розовые. В легких везикулярное дыхание. ЧД – 16 в мин. Пульс – 76 ударов в мин. АД – 130/80 мм рт. ст. Живот участвует в акте дыхания, при пальпации мягкий, безболезненный во всех отделах. Физиологические отправления в норме. Шейные, надключичные, подмышечные л/узлы не увеличены. С учетом крайне низких функциональных резервов (объем форсированного выдоха за первую секунду (ОФВ1) составил 44% от должного на фоне бронхолитиков, низкой толерантности к физическим нагрузкам со стороны дыхательной системы) хирургическое лечение функционально непереносимо. В связи с этим пациент был направлен на курсы лучевой терапии в течение 8 дней. По итогам лечения общее состояние пациента удовлетворительное. Кожный покров бледно-розовый, чистый. Периферические л/у пальпаторно не определяются. Отеков на момент осмотра нет. Дыхание над легкими везикулярное, хрипов нет, ЧДД 20. АД 130/80 мм рт. ст. ЧСС – 80/мин. Язык влажный, чистый. Живот правильной формы, участвует в акте дыхания, мягкий, безболезненный во всех отделах. Был выписан из больницы с тем же диагнозом без перемен.

SIT встречается сравнительно редко. Хотя SIT, как правило, не вызывает дефектов функции органов и не влияет на повседневную жизнь, он может значительно повлиять на диагностику и хирургическое лечение висцеральных заболеваний. Кроме того, SIT часто выявляется в сочетании с онкологическими заболеваниями [1, с. 26]. Также известны случаи сочетания SIT с тетрадой Фалло (TOF). Несмотря на очень редкую коморбидность TOF и SIT, возможно сочетание психических расстройств с обоими этими врожденными заболеваниями.

SIT является клинически редким заболеванием с частотой около 1:10000 в общей популяции [1, с. 24].

На ранних стадиях развития эмбрион симметричен, обе стороны идентичны. На 18-й день беременности начинает формироваться сердце с появлением парных сердечных трубок. Примерно на 22-й день беременности сердечные трубки удлиняются и поворачиваются вправо, то есть образуется «петля сердца». Это первый признак асимметрии у эмбриона, и многие исследователи считают, что именно он ответственен за вращение и дальнейшую миграцию внутренних органов [2, с. 18]. Верхушка сердца перемещается с правой стороны грудной полости на левую в течение следующих 10–12 дней, к этому времени большая часть сердца находится в левой части грудной клетки. SIT возникает, если сердечные трубки вращаются влево: тогда расположение сердца и других внутренних органов представляет собой зеркальное отражение нормального расположения.

Некоторые исследования показали, что хромосомные аномалии во время эмбрионального развития, а именно делеции 7 и 8 хромосомы, приводят к SIT [1, с. 25].

Некоторые авторы сообщают о том, что SIT возникает на почве других аномалий и синдромов, проявляющихся в неонатальном периоде [2, с. 19]. Частота таких случаев составляет 1:20 000 – 68 000.

В настоящее время пациенты с SIT и фоновыми заболеваниями, проходящие хирургическое лечение, встречаются редко.

Методы диагностики SIT различны. У новорожденных данная аномалия диагностируется только после рентгенологического обследования по поводу респираторного дистресса или по другой причине. На рентгенограмме грудной клетки выявляется декстрокардия, что приводит к дальнейшему кардиологическому обследованию, включая эхокардиограмму.

После обследования сердца и расположения основных артерий и вен проводится УЗИ брюшной полости с целью определения расположения органов брюшной полости. В ходе физикальной оценки младенцев с SIT выявляется, что сердечная точка максимального импульса (PMI) находится в пятом межреберье по правой среднеключичной линии, а печень пальпируется в брюшной полости слева.

Однако чаще всего SIT диагностируется уже в детском или юношеском возрасте при проведении УЗИ, КТ и МРТ, причем преимущественно случайно, во время диагностики иной патологии. Декстрокардия как одна из составляющих SIT диагностируется при аускультации. Однако нередки случаи, когда врачи воспринимают плохо прослушивающиеся шумы сердца в том месте, где оно обычно располагается, как патологию, что может привести к ошибочному лечению несуществующего заболевания.

Выводы. Situs inversus totalis является особым заболеванием, которое может затруднять диагностику и лечение многих других заболеваний. Дальнейшие исследования SIT остаются актуальными на сегодняшний день и являются перспективными при выборе методов диагностики и способов лечения многих заболеваний.

ЛИТЕРАТУРА

1. Chen, L. J. Two types of lung cancer with situs inversus totalis: a case report and review of the literature / L. J. Chen, X. Qiu, H. Sun // Journal of International Medical Research. – 2020. – Vol. 48, № 1. – P. 24-26

2. Spoon, J. M. Situs inversus totalis / J. M. Spoon // Neonatal Network. – 2001. – Vol. 12, № 2. – P. 17-20.

КЛИНИЧЕСКИЙ СЛУЧАЙ ПОЛНОГО УДВОЕНИЯ БЕДРЕННОЙ ВЕНЫ

Семеняго С.А.¹, Семеняго Е.Ф.²

¹Гомельский государственный медицинский университет

²Республиканский научно-практический центр радиационной медицины и экологии человека
Гомель, Беларусь

Введение. Одним из проявлений анатомической variability венозного русла человека является удвоение бедренной вены (БВ). Данное состояние представляет высокую клиническую значимость, т.к. наличие второго магистрального венозного ствола может сглаживать либо полностью нивелировать клиническую картину при тромбозе БВ, приводя к бессимптомному течению заболевания. Кроме того, при выполнении ультразвукового (УЗ) исследования врач может визуализировать проходимый венозный ствол и не обнаружить тромб во втором стволе, что приведёт к диагностической ошибке. Постановка ложноотрицательного результата в данном случае приведёт к отсрочке лечения и увеличит риск развития опасного состояния – тромбоза лёгочной артерии (ТЭЛА) [1, с. 327]. В силу этого, выявление и описание случаев удвоения БВ представляет высокий интерес.

Цель. Описание топографии и оценка случая удвоения БВ, обнаруженного в ходе УЗ исследования пациента.

Методы исследования. Пациент мужского пола в возрасте 22 лет без венозной патологии был обследован методом УЗ дуплексного сканирования на аппарате экспертного класса Mindray с использованием линейного датчика по стандартному протоколу исследования вен нижних конечностей (НК). Исследование проводилось как в продольной, так и в поперечной плоскости сканирования при положении пациента стоя. Отсутствие патологии оценивалось в В-режиме по наличию эхонегативного просвета в центре вены и толщине стенок не более 2 мм с гладкой внутренней поверхностью без пристеночных наложений. Случай был выявлен в рамках диссертационного исследования, проводимого на кафедре анатомии человека Гомельского государственного медицинского университета.

Результаты и их обсуждение. БВ является магистральным венозным сосудом, обеспечивающим основной отток от НК. Это прямое продолжение

подколенной вены (ПкВ), которое начинается на уровне нижнего отверстия приводящего канала. Выходя из канала, вена поднимается по переднемедиальной поверхности бедра, располагаясь в бедренном треугольнике, доходит до сосудистой лакуны и переходит в наружную подвздошную вену на уровне паховой связки. БВ вместе с бедренной артерией и подкожным нервом входит в состав сосудисто-нервного пучка передней области бедра. В приводящем канале вена располагается позади артерии, а далее в бедренном треугольнике постепенно занимает медиальное положение.

В большинстве случаев БВ представлена единичным венозным стволом, диаметр которого составляет от 8 до 12 мм [2, с. 88]. Процент случаев удвоения БВ по данным различных исследований значительно варьирует и составляет от 6% [2, с. 89] до 19,7% [1, с. 329], а у некоторых авторов и до 55,1% [3, с. 198]. Такая разница в частоте встречаемости может быть объяснена разным числом обследованных пациентов, различными методиками исследования, а также разными трактовками самого понятия «удвоение». Так различают полное и неполное удвоение БВ, и большинство авторов под термином «удвоение БВ» понимают именно полное удвоение [1,2,4].

При полном удвоении БВ имеются два венозных ствола, которые соединяются дистально в области ПкВ и проксимально до места впадения глубокой вены бедра (ГВБ). При этом возможны варианты, когда оба ствола имеют сопоставимый диаметр (диаметр дополнительного ствола более 75% диаметра основного) и функционируют как две независимые венозные магистрали. Однако, в большинстве случаев (более 90%) один из венозных стволов является доминирующим, а второй – дополнительным, имея диаметр менее 75% диаметра основного и не оказывая существенного влияния на гемодинамику [4, с. 440].

При неполном (частичном) удвоении БВ добавочный ствол присутствует только на отдельном сегменте бедра. Это может быть как сосуд, отходящий от основного ствола и после некоторого протяжения впадающий в него обратно (авторы описывают данное явление как «фенестрация»), так и слепо заканчивающийся венозный ствол. В исследовании Casella 81,8% удвоений БВ составили именно случаи частичного удвоения [3, с. 199].

Данные исследований по вопросу билатеральной симметрии удвоения БВ говорят о том, что до 73% всех случаев истинного удвоения БВ являются унилатеральными. Однако имеется исследование Quinlan, основанное на обширной базе венограмм (808 конечностей), отмечающее сильную корреляцию между удвоенными сосудами обеих НК. Иными словами, выявление удвоенной БВ на одной конечности значительно повышает вероятность обнаружить полное или частичное удвоение БВ на другой конечности. [5, с. 445].

В обнаруженном нами случае удвоения БВ у пациента на правой НК ПкВ была представлена одним стволом. Далее, в верхнем отверстии приводящего канала уже наблюдалось два ствола БВ. Очевидно, что дубликация БВ произошла в приводящем канале, но точное место бифуркации выявить не удалось из-за ограничений использованной методики.

Далее, на всём протяжении от приводящего канала до места впадения ГВБ сохранялись два венозных ствола БВ с расположением сзади и медиально относительно бедренной артерии (рисунок 1). Диаметр заднего и медиального стволов составил 5,1 мм и 4,3 мм соответственно. На расстоянии около 1 см дистальнее места впадения ГВБ, оба ствола сливались в одну БВ диаметром 5,4 мм. На левой НК БВ была представлена единичным стволом на всём протяжении, что позволяет отнести выявленный случай к унилатеральному удвоению БВ.

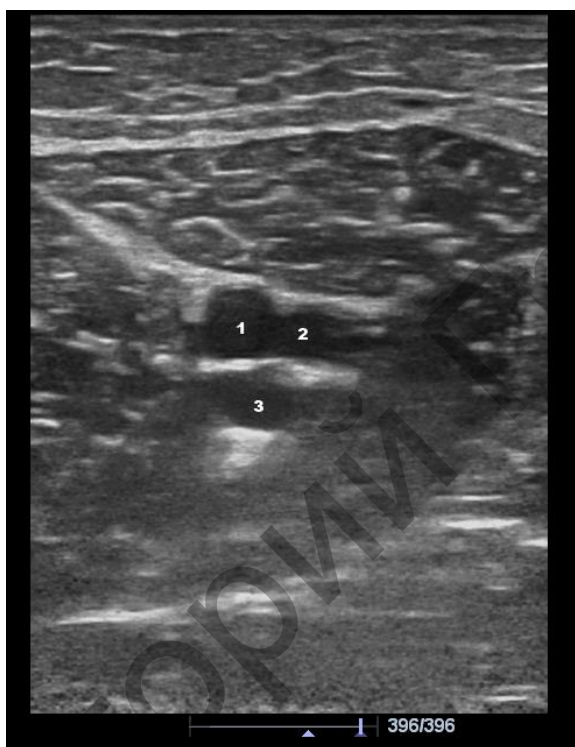


Рисунок 1 – Удвоение БВ в средней трети бедра: 1 – бедренная артерия; 2 – медиальный ствол БВ; 3 – задний ствол БВ

При оценке диаметров стволов удвоенной БВ было установлено, что диаметр заднего ствола составляет 84,3% от диаметра медиального. Это позволяет сделать вывод о выявлении достаточно редкого типа удвоения, когда оба венозных ствола функционируют как две независимые магистрали. Значимость данного состояния заключается в увеличении суммарной площади поперечного сечения и, как следствие, падении линейной скорости кровотока. Кроме того, в зонах разделения и слияния венозных стволов может создаваться турбулентный характер кровотока, повреждающий эндотелий. Описанные факторы увеличивают риск тромбогенности в русле БВ и, при развитии тромба в одном из стволов, могут привести к развитию бессимптомного тромбоза и увеличению риска развития ТЭЛА [1, с. 330]. Как следствие, обнаружение при УЗ исследовании такой анатомической особенности как удвоение БВ должно быть обязательно указано в заключении специалистом.

Выводы. Выявленный нами случай удвоения БВ носит характер полного унилатерального правостороннего удвоения с функционированием обоих

стволов в качестве двух независимых венозных магистралей. Данный тип удвоения является достаточно редким (менее 10% от общего числа удвоений) и представляет клиническую значимость как анатомический фактор, увеличивающий риск тромбогенности вследствие изменения характера кровотока, а также влияющий на постановку ложноотрицательного результата при выявлении тромбоза глубоких вен НК.

ЛИТЕРАТУРА

1. Siboor, W. Prevalence of femoral vein duplication: systematic review and meta-analysis / W. Siboor, V. Kipkorir, I. Cheruiyot // Journal of Ultrasonography. – 2021. – № 21. – P. 326–331.

2. Калинин, Р. Е. Изучение вариантов анатомии глубокой вены бедра с помощью непрямой КТ-флебографии / Р. Е. Калинин, И. А. Сучков, И. Н. Шанаев // Сибирский научный медицинский журнал. – 2024. – Т. 44, № 3. – С. 86–92.

3. Casella, I. B. A duplex scan-based morphologic study of the femoral vein: incidence and patterns of duplication / I. B. Casella, C. Presti, Y. Yamazaki // Vascular Medicine. – 2010. – Vol. 15, № 3. – P. 197–203.

4. Dona, E. Duplicated popliteal and superficial femoral veins: incidence and potential significance / E. Dona, J. P. Fletcher, T. M. Hughes // Australian and New Zealand Journal of Surgery. – 2000. – Vol. 70, № 6. – P. 438–440.

5. Quinlan, D. Variations in lower limb venous anatomy: implications for US diagnosis of deep vein thrombosis / D. Quinlan, R. Alikhan, P. Gishen // Radiology. – 2003. – Vol. 228, № 2. – P. 443–448.

ВНЕДРЕНИЕ АУДИОГИДА В РАБОТУ ГРОДНЕНСКОЙ КУНСТКАМЕРЫ: ОПЫТ И ПЕРСПЕКТИВЫ ИСПОЛЬЗОВАНИЯ

Сидорович С.А.

Гродненский государственный медицинский университет

Гродно, Беларусь

Введение. Современное медицинское образование предъявляет высокие требования к качеству визуализации учебного материала и доступности анатомических знаний. Наряду с традиционными методами преподавания (лекции, практические занятия, работа с трупным материалом) все большее значение приобретают интерактивные формы обучения, позволяющие студенту выстраивать индивидуальную образовательную траекторию. Одним из перспективных направлений является использование цифровых технологий в музейной педагогике, в частности – внедрение аудиогидов в работу анатомических экспозиций [2, с. 1].

Кафедра нормальной анатомии Гродненского государственного медицинского университета обладает уникальной коллекцией анатомических и тератологических препаратов. В 2021 году экспозиция получила новое помещение в учебном корпусе при кафедре нормальной анатомии ГрГМУ, что

создало предпосылки для модернизации форм работы с посетителями. Внедрение аудиогuida стало важным шагом в повышении доступности и информативности музейных фондов как для студентов, так и для широкой аудитории [1, с. 5].

Цель настоящего исследования. Проанализировать опыт внедрения аудиогuida в работу Гродненской кунсткамеры и оценить его преимущества в образовательном процессе для студентов и преподавателей, а также для посетителей музея.

Результаты и их обсуждение. Аудиогид в экспозиции анатомического музея «Гродненская кунсткамера» реализован на базе YouTube-канала кафедры нормальной анатомии ГрГМУ. Посетитель сканирует мобильным телефоном QR-код, размещенный на входе в экспозицию, и переходит к аудиофайлу, содержащему рассказ о каждом экспонате. Важной особенностью является наличие тайм-кодов в описании к видео, что позволяет быстро перейти к интересующему экспонату, не прослушивая всю экскурсию целиком, или вернуться к конкретному препарату для повторного прослушивания.

Для использования аудиогuida посетителю необходимы смартфон и наушники, что в современных условиях не является ограничением для большинства студентов и гостей университета. Система работает автономно, не требует установки специальных приложений.

Внедрение аудиогuida открыло новые возможности для самостоятельной работы студентов при изучении анатомии человека:

1. Индивидуализация обучения. Студент может изучать экспонаты в собственном темпе, возвращаясь к сложным темам и пропуская уже освоенный материал. Возможность повторного прослушивания способствует лучшему запоминанию и систематизации знаний.

2. Интеграция визуального и аудиального восприятия. Одновременное рассматривание препарата и прослушивание профессионального комментария позволяет задействовать разные каналы восприятия, что повышает эффективность усвоения материала. Как отмечают исследователи, мультисенсорное обучение способствует формированию более прочных нейронных связей.

3. Доступ к экспертному знанию. Комментарии подготовлены высококвалифицированными специалистами из числа профессорско-преподавательского состава кафедры нормальной анатомии ГрГМУ, что гарантирует научную достоверность и глубину изложения. Студент получает доступ к экспертному знанию в любое удобное время.

4. Развитие клинического мышления. Тератологическая коллекция («сиамские близнецы», «русалки», «двуликий Янус», «циклопия», анэнцефалы) позволяет студентам на ранних этапах обучения знакомиться с пороками развития, что формирует базу для последующего изучения педиатрии, неонатологии и клинической генетики.

Внедрение аудиогuida существенно расширило педагогический инструментарий профессорско-преподавательского состава:

1. Оптимизация экскурсионной работы. Аудиогид не заменяет, но дополняет живое общение с экскурсоводом. Преподаватель может сосредоточиться на ответах на вопросы и углубленном разборе сложных тем, тогда как базовая информация транслируется через аудиогид. Это повышает эффективность групповых занятий.

3. Стандартизация контента. Аудиогид обеспечивает единообразие подачи материала для всех студентов и посетителей музея, независимо от того, с каким экскурсоводом они работают. Это особенно важно при проведении занятий и экскурсий разными преподавателями.

4. Популяризация анатомической науки. Аудиогид делает экспозицию доступной для широкой публики, что способствует профориентационной работе со школьниками и повышению интереса к медицинским специальностям.

Перспективы развития

Опыт внедрения аудиогuida в Гродненской кунсткамере открывает перспективы для дальнейшего развития интерактивных форм работы:

1. Создание многоязычных версий для работы с иностранными студентами и гостями университета.

2. Разработка специализированных тематических экскурсий (например, «Анатомия сердечно-сосудистой системы», «Пороки развития опорно-двигательного аппарата»).

3. Создание виртуального тура по экспозиции с полным аудиосопровождением для удаленного доступа.

Выводы.

1. Внедрение аудиогuida в работу анатомической экспозиции «Гродненская кунсткамера» позволило создать современную интерактивную образовательную среду, доступную для студентов, преподавателей и широкой публики. Система на базе YouTube-канала с QR-кодами и тайм-кодами обеспечивает удобный доступ к профессиональному комментарию о каждом экспонате.

2. Для студентов аудиогид предоставляет возможность индивидуализации обучения, интеграции визуального и аудиального восприятия, доступа к экспертному знанию, а также раннего знакомства с пороками развития для формирования клинического мышления.

3. Для преподавателей аудиогид оптимизирует экскурсионную работу, обеспечивает стандартизацию предлагаемого контента и способствует популяризации анатомической науки.

4. Перспективы дальнейшего развития включают создание многоязычных версий, специализированных тематических экскурсий, и разработку виртуального тура для удаленного доступа.

ЛИТЕРАТУРА

1. Гаджиева, Ф. Г. К 65-летию кафедры нормальной анатомии Гродненского государственного медицинского университета / Ф. Г. Гаджиева // Весенние анатомические чтения : сборник статей Республиканской научно-практической конференции, посвященной 65-летию кафедры нормальной

анатомии ГрГМУ, Гродно, 02 июня 2023 года / [редкол.: Ф. Г. Гаджиева (отв. ред.), С. А. Сидорович]. – Гродно: Гродненский государственный медицинский университет, 2023. – С. 3-11. – 1 CD-ROM.

2. Уразметова, А. В. Функциональный потенциал аудиогидов / А. В. Уразметова // Филология: научные исследования. – 2021. – № 10. – С. 1-9.

ОСОБЕННОСТИ СТРОЕНИЯ АОРТЫ ВЗРОСЛОГО ЧЕЛОВЕКА В НОРМЕ И ПРИ АНЕВРИЗМАХ

Солодка Д.А.¹, Мансуров В.А.¹, Трушель Н.А.¹, Пасюк А.А.¹, Тесфайе В.А.²

¹Белорусский государственный медицинский университет

Минск, Беларусь

²Витебский государственный ордена Дружбы народов медицинский университет

Витебск, Беларусь

Введение. Исследование строения аорты взрослого человека является актуальным направлением в связи с встречаемостью на ее протяжении аневризм или аневризматических расширений (АР). Под аневризмой понимается патологическое расширение сосудистой стенки, обусловленное её истончением и ослаблением. Ключевой критерий – увеличение диаметра сосуда на 50% и более по сравнению с нормой. Если этот показатель ниже 50%, термин меняется на «аневризматическое расширение». По мировым данным, аневризмы и аневризматические расширения аорты выявляются у 5–20 человек на 100 тыс. населения в год. Смертность при разрыве – 40–50%, инвалидизация выживших – 70–75% [1; 2].

Цель. Установить топографо-морфометрические параметры аорты и ее ветвей у взрослых людей в норме и при ее расширениях, определить гемодинамические факторы, способствующие формированию аневризм/аневризматических расширений, а также проследить динамику их развития с помощью сопоставления данных компьютерной томографии (КТ) и математического моделирования.

Методы исследования. Материалом послужили КТ-сканы 50 взрослых пациентов (40-90 лет), предоставленных отделом компьютерной томографии Минской областной клинической больницы: 10 здоровых людей (контрольная группа), 40 пациентов с патологией аорты (группа сравнения). Пациенты последней группы имели следующие заболевания: ИБС, атеросклероз, артериальная гипертензия, кардиосклероз.

В работе использовались следующие методы исследования: метод КТ (ретроспективный анализ) в ПО «Dicom viewer lite», морфометрический метод, метод математического моделирования в ПО «КОМПАС -3D v23, статистический метод в «Microsoft Excel 2021», метод описательной статистики.

Нами была разработана формула для разделения «аневризм» и «АР», а также наибольшего диаметра этих образований:

$$\frac{D \text{ аневризм/АР}}{D \text{ аорты}} * 100\% = \frac{<150 - \text{АР}}{>150 - \text{аневризма}}. (1)$$

Результаты и их обсуждение. В результате исследования морфологических и морфометрических особенностей аорты у пациентов контрольной группы (10 человек), не имеющих сопутствующей патологии, было установлено, что диаметр аорты варьирует от 28 до 34 мм в зависимости от части аорты: восходящий отдел – 30±3 мм, дуга аорты – 29±2,5 мм, нисходящий отдел (грудная аорта) – 28±4 мм, инфраренальный отдел – 34±4,5 мм, общая правая подвздошная артерия (ОПА) – 14±2 мм (рисунок 1).

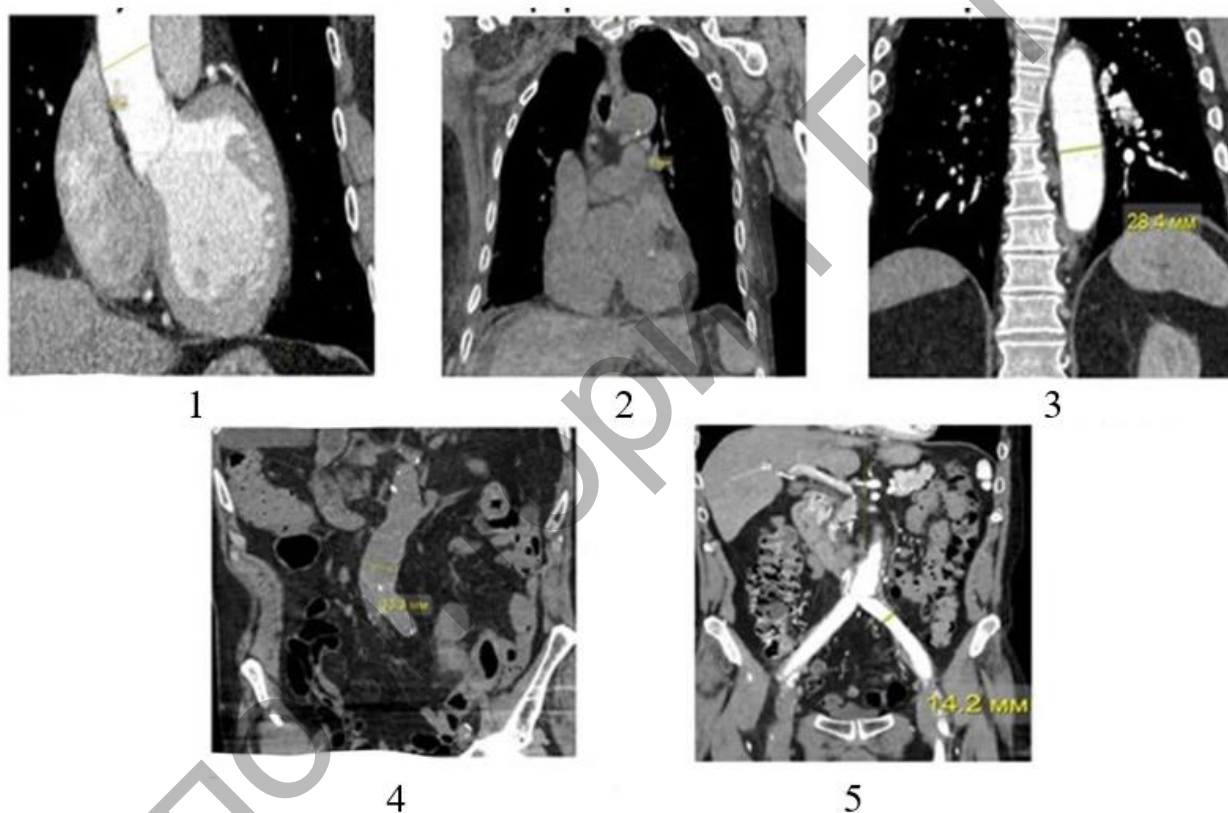


Рисунок 1 – Диаметр аорты взрослых пациентов контрольной группы (отмечен желтой линией)

1 – восходящий отдел, 2 – дуга аорты, 3 – нисходящий отдел, 4 – инфраренальный отдел, 5 – ОПА

При исследовании анатомических и морфометрических параметров аорты пациентов с сопутствующей патологией (40 человек) были выявлены аневризмы и АР в различных отделах аорты. Распределение истинных аневризм оказалось следующим: в восходящем отделе, дуге и нисходящем отделе – у одного пациента (4,2%); в инфраренальном отделе – 10 случаев (41,7%); в обеих общих подвздошных артериях (ОПА) – 4 (16,7%); в левой внутренней подвздошной артерии (ВПА) – 2 (8,3%); в правой ВПА – 1 (4,2%). Что касается

аневризматических расширений, они обнаружены: в восходящем отделе – у 16 пациентов (34,8%), в дуге аорты – у 1 (2,2%), в нисходящем отделе – у 4 (8,7%), в инфраренальном сегменте – у 10 (21,7%), в правой ОПА – у 6 (13,7%), в левой ОПА – у 8 (17,4%).

Таким образом, чаще всего истинные аневризмы локализовались в инфраренальном отделе, тогда как АР – в восходящем отделе аорты.

При анализе длины аневризмы/АР в различных отделах аорты установлено следующее. В восходящей части: длина аневризмы равна в среднем 53 мм (+176% к норме), длина АР – 40,9 мм (+136%). В дуге аорты: длина аневризмы составила 101 мм (+348%), АР – 40 мм (+137%). Отмечен редкий случай очень крупной аневризмы дуги (10 см), предшествующей разрыву. В нисходящем отделе аорты: длина аневризмы равна 46 мм (+164%), АР – 38 мм (+136%). В инфраренальном отделе длина аневризмы равна в среднем 60 мм (+176%), у мужчин – 62,3 мм, у женщин – 54,7 мм; АР – 35,8 мм (+105%), у мужчин – 36,25 мм, у женщин – 35,3 мм. Отмечены половые различия: у мужчин размеры аневризм и АР больше.

В правой ОПА длина аневризмы составила 31,7 мм (+226%), АР – 19,3 мм (+137%).

В левой ОПА длина аневризмы равна 34,3 мм (+245%), АР – 19,5 мм (+139%).

При сравнении общих подвздошных артерий выявлено, что в левой ОПА как размеры аневризм/АР, так и их количество больше показатели правой ОПА (рисунок 2).

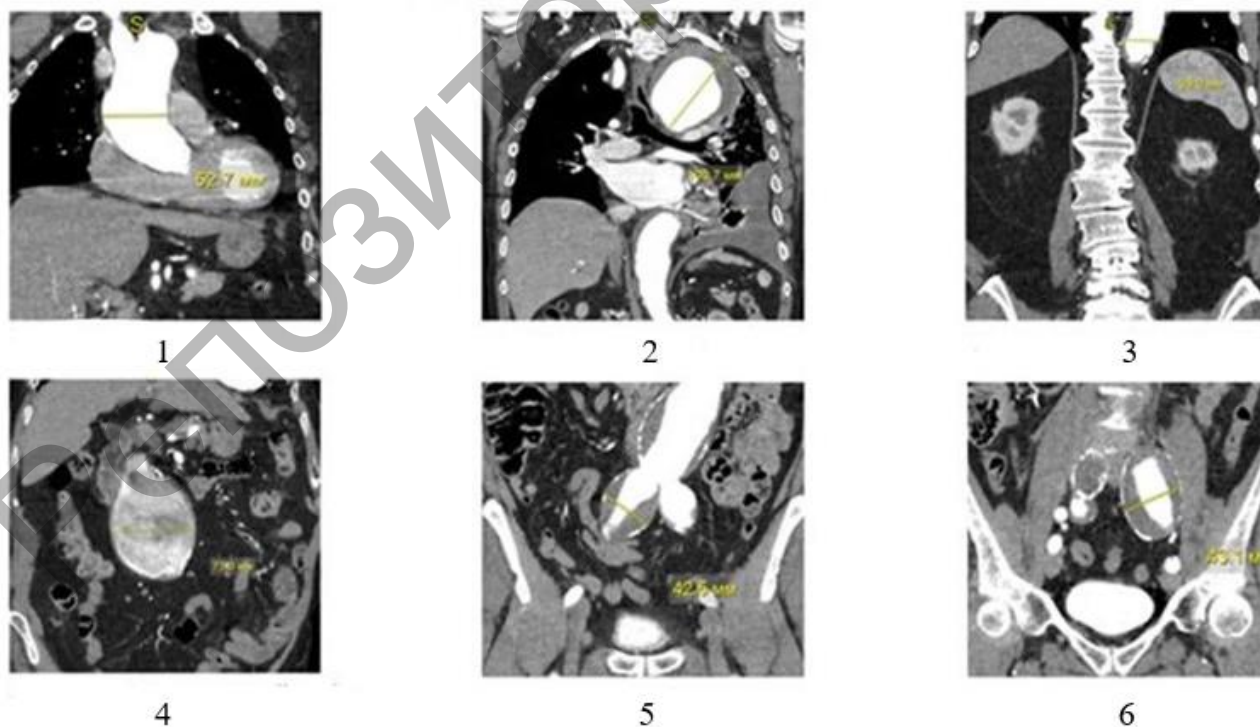


Рисунок 2 – Диаметр аневризмы/АР у пациентов группы сравнения (отмечен желтой линией): 1 – восходящий отдел, 2 – дуга аорты, 3 – нисходящий отдел, 4 – инфраренальный отдел, 5 – правая ОПА, 6 – левая ОПА

Половые особенности встречаемости аневризм/АР характеризуются тем, что у мужчин их больше (2,3 раза) по сравнению с женщинами и они встречаются, начиная с 40 лет, а у женщин с 60 лет. Средний возраст встречаемости аневризм/АР у женщин составляет 75 лет, у мужчин – 67,6 лет.

Методом математического моделирования кровотока были изучены особенности гемодинамических показателей аорты взрослого человека, приводящие к ее деформации. Визуализация выполнялась путем импорта КТ-данных в «КОМПАС-3D v23». Результаты численного эксперимента показали, что инфраренальный отдел аорты подвержен наибольшим деформациям, которые уменьшаются по ходу сосуда. Наблюдаемая неоднородность деформаций объясняется спецификой геометрии русла аорты и возникающими локальными гидравлическими сопротивлениями [1; 2]. Наибольшее давление на стенки аорты наблюдается в ее инфраренальном отделе, а также выявлено различие в обеих ОПА: в левой ОПА давление больше, чем в правой ОПА.

Кроме того, была выполнена модель деформации стенок аорты при наличии аневризмы в ней. Сложная конфигурация пораженного участка аорты и вариабельность толщины стенок в сочетании с высоким гидростатическим давлением обуславливают нелинейность деформационных процессов в ней. Пик деформации в зонах с малым диаметром расширения позволяет прогнозировать развитие аневризмы в этих направлениях (рисунок 3).

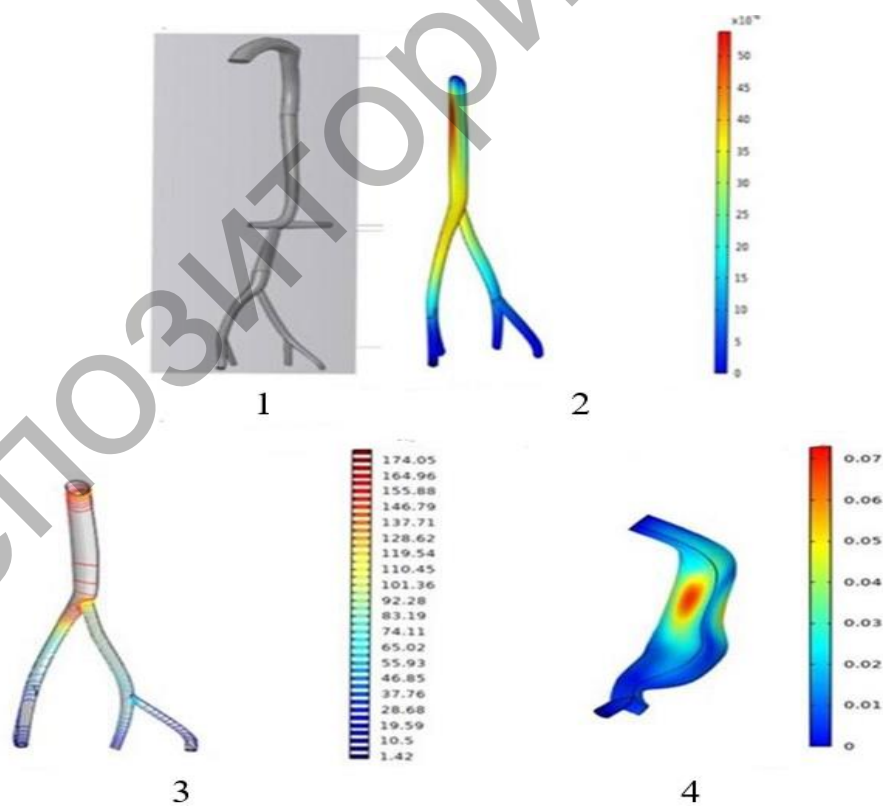


Рисунок 3 – Моделирование кровотока в аорте взрослого человека:
 1 – геометрическая трехмерная модель, 2 – модель деформации стенок аорты,
 3 – модель давления внутри аорты, 4 – модель деформации стенок аорты
 (патология)

Выводы.

1. У пациентов с кардиоваскулярной патологией аневризматические расширения аорты преимущественно локализируются в восходящем отделе (34,8%), тогда как в инфраренальном сегменте они встречаются реже (21,7%). Реже АР обнаруживаются в левой общей подвздошной артерии (17,4%), правой ОПА (13,0%), грудном отделе аорты (8,7%) и дуге аорты (2,2%).

2. Аневризмы аорты чаще всего выявляются в инфраренальном отделе (41,7%), реже – в общих подвздошных артериях (по 16,7%), правой внутренней подвздошной артерии (4,2%) и левой внутренней подвздошной артерии (8,3%).

3. С возрастом человека количество аневризм и АР увеличивается, однако количество АР в любом возрасте больше в 1,7-2,3 раза, чем аневризм.

4. Наибольших размеров достигают аневризмы/АР в дуге аорты и обеих ОПА, что может привести к их разрыву.

5. Наибольшее давление на стенки аорты наблюдается в ее инфраренальном отделе, однако замечены различия в обеих ОПА: в левой ОПА давление больше, чем в правой ОПА.

6. Моделирование деформации аорты с аневризмой предполагает ее развитие (рост) в большей степени по ходу аорты.

ЛИТЕРАТУРА

1. Сербиненко, Ф. А. Опыт эндоваскулярной окклюзии артериальных аневризм сосудов головного мозга с помощью микроспиралей / Ф. А. Сербиненко, С. Б. Яковлев, А. Р. Бочаров // Вопросы нейрохирургии. – 2002. – № 3. – С. 5–11.

2. Эмболизация артериальных аневризм головного мозга управляемыми микроспиральями (осложнения и механические трудности) / В. В. Сухоруков, А. Р. Бочаров, Ф. А. Сербиненко [и др.] // Вопросы нейрохирургии. – 2002. – № 3. – С. 11–15.

СОВРЕМЕННЫЕ МЕТОДЫ ВИЗУАЛИЗАЦИИ АНАТОМО-ГИСТОЛОГИЧЕСКИХ СТРУКТУР МАКУЛЯРНОЙ ЗОНЫ СЕТЧАТКИ

Солодовникова Н.Г.¹, Логош С.М.², Стрижак А.Ю.², Каленик А.Ю.²

¹*Гродненский государственный медицинский университет*

²*Гродненская университетская клиника*

Гродно, Беларусь

Введение. Оптическая когерентная томография (ОКТ) – это высокоинформативный неинвазивный метод исследования и визуализации с микронным разрешением, основанный на принципе интерферометрии, который позволяет получать изображения сетчатки и зрительного нерва, которые можно расценивать как картину гистологического среза сетчатки «in vivo». До широкого распространения ОКТ в середине 1990-х годов врачи полагались на биомикроскопию с помощью щелевой лампы

и ангиографические данные, которые часто были недостаточны для дифференциации тонких патологий [1, с. 345]. Для демонстрации и визуализации анатомических структур глазного дна на смену офтальмоскопии приходят цифровые фундус-камеры с возможностью фоторегистрации, что является актуальным при изучении анатомии сетчатки в медицинском вузе на современном уровне.

Цель. Ознакомить с интеграцией в образовательный процесс медицинского вуза современных методов визуализации для изучения анатомии и гистологии макулярной зоны сетчатки в норме и при макулярных разрывах при преподавании офтальмологии.

Методы исследования. Для ознакомления студентов с анатомо-топографическими характеристиками сетчатки при изучении офтальмологии на базе отделения микрохирургии глаза УЗ «Гродненская университетская клиника» выполнялась фоторегистрация нормального глазного дна с помощью ретинальной фундус-камеры. Гистологическое строение макулярной зоны демонстрировалось на примере макулярных разрывов сетчатки с использованием оптического когерентного томографа SOCT «Соретникс» (Carl Zeiss). На полученных томограммах, как при нормальном строении макулы, так и при патологии оценивалось состояние слоев сетчатки в фовеолярной зоне. При выявлении сквозного макулярного разрыва студентам в ручном режиме демонстрировались возможности измерения его линейных параметров.

Результаты и их обсуждение. Для оценки состояния глазного дна исследуемых пациентов студентам необходимо знать, какая офтальмоскопическая картина наблюдается в норме. Основными топографическими ориентирами глазного дна являются диск зрительного нерва и желтое пятно. Диск зрительного нерва имеет бледно – розовый цвет. В центре диска зрительного нерва часто видно более светлое углубление (физиологическая экскавация). К височному краю диска зрительного нерва она постепенно исчезает. Форма диска зрительного нерва округлая или слегка овальная, овал вытянут в вертикальном направлении. При офтальмоскопии мы видим только внутриглазную часть зрительного нерва.

Макулярная зона – это центральная часть сетчатки, которая обладает наивысшими зрительными функциями. Макула ограничена головкой зрительного нерва и основными височными сосудистыми аркадами (рисунок 1).

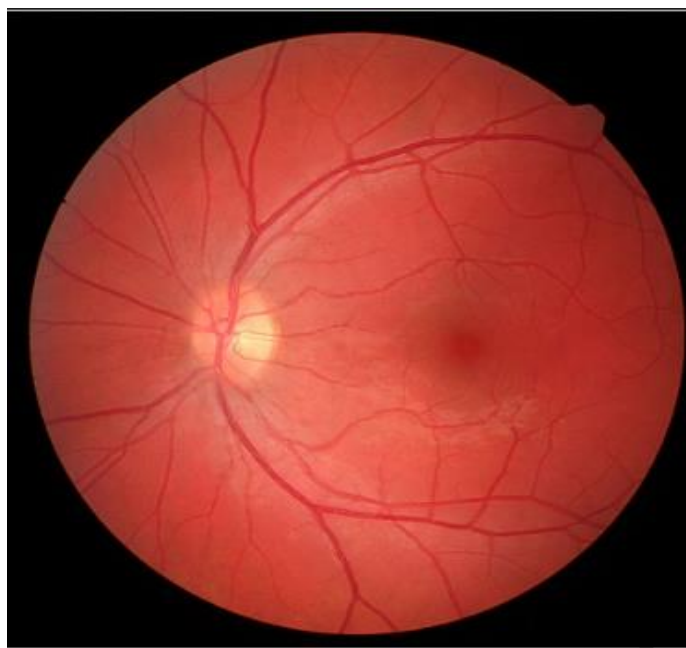


Рисунок 1 – Глазное дно в норме при фоторегистрации

Она имеет диаметр около 5,5 мм. От периферической сетчатки макула отличается тем, что фоторецепторы в ней представлены преимущественно колбочками, а ганглионарный слой состоит из нескольких слоев клеток и выглядит более темным пятном. По мере приближения к диску зрительного нерва строение сетчатки меняется: сначала исчезает слой нервных волокон, затем ганглиозных клеток, далее – внутренний плексиформный слой, слой внутренних ядер и наружный плексиформный. Центральное углубление (fovea centralis), диаметр которого равен 0,2 – 0,4 мм – самое тонкое место сетчатки не более 0,18 мм.

На рисунке 2 представлена макулярная зона сетчатки в норме, полученная при исследовании на ОКТ. При ОКТ в норме толщина слоев сетчатки равномерная, в сетчатке не наблюдаются очаговые изменения, макула правильного профиля. В области ямки в норме толщина сетчатки составляет около 161-163 мкм, у края – 234-236 мкм.

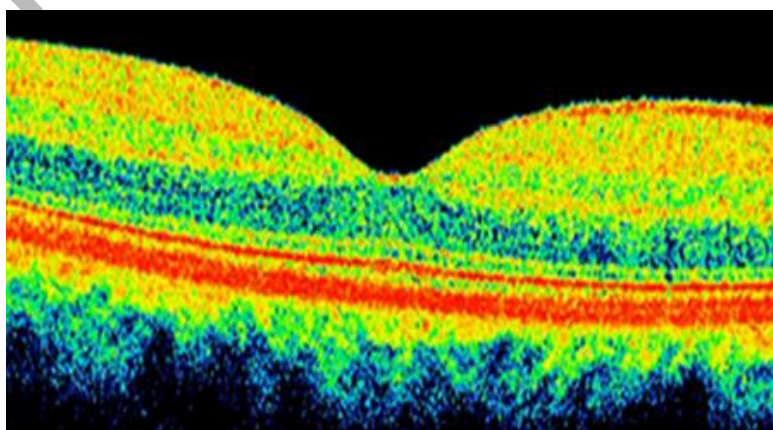


Рисунок 2 – Профиль макулярной зоны сетчатки в норме на ОКТ

Для сравнения с нормальным профилем макулярной зоны студентам представлены фотоснимки и данные ОКТ неполного макулярного разрыва и сквозного макулярного разрыва, приводящие к стойкому снижению центрального зрения пациентов. Клинически трудно провести дифференциальный диагноз между полным и ламеллярным разрывом (рисунки 3, 4).

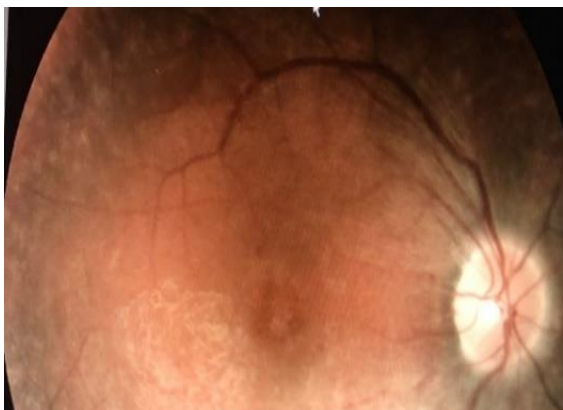


Рисунок 3 – Фундус-фотография при сквозном разрыве




Рисунок 4 – Фундус-фотография при ламеллярном разрыве

При фоторегистрации определены патологические признаки в макулярной зоне: исчезновение нормального фовеолярного рефлекса, складчатость сетчатки в виде «целлофановой макулы, кольцо с нечетким контуром в фовеолярной зоне, что характерно для макулярного разрыва. ОКТ позволяет четко оценить и дифференцировать полный макулярный разрыв от ламеллярного, что не представляется возможным при фоторегистрации. На рисунке 5 представлен сквозной разрыв в форме песочных часов с интравитреальными кистозными изменениями и закругленными краями сетчатки. Отмечается сквозной дефект всех слоев сетчатки (от внутренней пограничной мембраны до пигментного эпителия) в центре. Представленный ламеллярный макулярный разрыв характеризовался неправильным контуром фовеолярной ямки (рисунок 6), наличием кист в фовеоле и потерей фовеолярной ткани, при этом наружный ядерный слой, наружная пограничная мембрана, комплекс «пигментный эпителий – хориокапилляры» были сохранены.

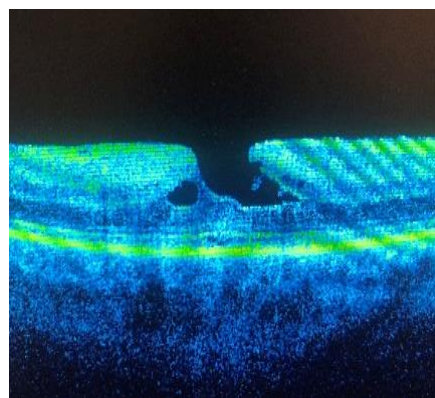
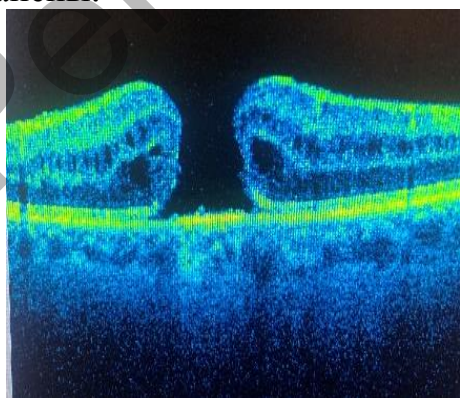


Рисунок 5 – ОКТ сквозного разрыва Рисунок 6 – ОКТ ламеллярного разрыва

Студентам демонстрируется возможность точного измерения макулярных разрывов сетчатки в ручном режиме на ОКТ, как показано на рисунке 7, что имеет большое прогностическое значение для зрительных функций пациентов и выбора метода лечения в зависимости от величины разрыва.




Рисунок 7 – Измерение сквозного макулярного разрыва при ОКТ

Выводы. 1. Внедрение высокотехнологичных методов визуализации сетчатки в учебный процесс повышает вовлеченность студентов. Демонстрация сложных структур на современном оборудовании переводит студентов из роли пассивных слушателей в позицию активных участников исследования. 2. Фоторегистрация глазного дна предоставляет возможность наглядного понимания топографии анатомических структур и сосудистых взаимоотношений на сетчатке, а ОКТ демонстрирует послойную микроструктуру нейросенсорной части сетчатки, пигментного эпителия и хориоидеи в макулярной зоне. 3. Сопоставление данных фундус-камеры с ОКТ-сканами в режиме мультимодального анализа позволяет модернизировать преподавание анатомии сетчатки при изучении офтальмологии и соответствует современным стандартам практико-ориентированного обучения студентов.

ЛИТЕРАТУРА

1. Tsuboi, K. How optical coherence tomography has changed the management of macular holes: a narrative review / K. Tsuboi, M. Fukushima, R. Akai // *Taiwan Journal of Ophthalmology*. – 2025. – Vol. 15, № 1. – P. 344–353.

ГЛИАЛЬНЫЙ ФИБРИЛЛЯРНЫЙ КИСЛЫЙ БЕЛОК, КАК МАРКЕР ГЛИОЗА В ОБОНЯТЕЛЬНОЙ ЛУКОВИЦЕ ПРИ СТАРЕНИИ

Сонин Г.А.^{1,2}, Мальков А.А.^{1,3}, Прощина А.Е.¹, Харламова А.С.¹,
Гулимова В.И.¹, Савельев С.В.¹

¹Российский научный центр хирургии имени академика Б.В.Петровского

²Российский национальный исследовательский медицинский университет
имени Н.И.Пирогова

³Первый Московский государственный медицинский университет имени
И.М.Сеченова (Сеченовский Университет)
Москва, Россия

Введение. Человечество стареет, в связи с этим пристальное внимание приковано к возрастным изменениям мозга и ассоциированным со старением нейродегенеративным заболеваниям. В последнее время фокус исследований переключился со старения нейронов на возрастные изменения глии. Известно, что при повреждении мозга, воспалении, ишемии или нейродегенерации возникает реактивный глиоз. Важную роль в развитии глиоза играют астроциты. Современные исследования показывают, что процесс глиоза в стареющем мозге человека сложнее, чем простое «разрастание» астроцитов. Ключевое изменение заключается не только в увеличении их количества, но и в глубокой функциональной перестройке и накоплении сенесцентных (состарившихся) клеток, которые выделяют провоспалительные вещества. Хронический воспалительный фон (нейровоспаление) нарушает синаптическую пластичность, ухудшает метаболическую поддержку нейронов и в конечном итоге способствует когнитивному снижению, даже при отсутствии специфических нейродегенеративных заболеваний [1, с. 5; 3, с. 8].

Глиальный фибриллярный кислый белок (GFAP) – это белок промежуточных филаментов, который служит основным маркером астроцитов в центральной нервной системе. При повреждении ЦНС экспрессия GFAP резко возрастает. В контексте возрастных нейродегенеративных заболеваний наряду с увеличением реакции на GFAP (глиозом) может происходить повреждение и атрофия астроцитов, что ведет к утрате поддержки нейронов [2, с. 3].

Гипосмия/аносмия и нарушение способности распознавать запахи очень распространены среди пожилых людей, но обонятельная дисфункция также часто встречается у пациентов с нейродегенеративными заболеваниями. Нарушения обоняния проявляются на ранних стадиях этих заболеваний и могут наступить за много лет до клинических проявлений [4, с. 1475]. Обонятельная луковица (ОЛ) является первым уровнем обработки обонятельных сигналов в мозге. Однако о возрастных изменениях в астроцитах ОЛ при физиологическом старении известно немного.

ОЛ млекопитающих имеет слоистую структуру. У грызунов в ОЛ на основании морфологических данных было выделено 6 разных форм

астроцитов и 3 подтипа обкладочных (обволакивающих) клеток (olfactory ensheathing cells) [5, с. 4]. Эти клетки сочетают в себе свойства астроцитов и шванновских клеток, выполняя, в основном, поддерживающую функцию.

Исследования ОЛ человека подтверждают общий принцип послойной организации и наличие глиальной сети, но высокая морфологическая специфичность клеток требует дополнительного изучения.

Целью работы было провести анализ распределения GFAP в ОЛ людей мужского и женского пола при старении.

Методы исследования. Всего было исследовано 21 ОЛ, полученных от 10 мужчин и 11 женщин пожилого (9) и старческого (12) возрастов, не страдавших от нейродегенеративных заболеваний.

Фрагменты нижней части мозга были зафиксированы в 10% забуференном формалине (рН 7,0–7,4). Правые ОЛ отделяли, проводили дегидратацию в спиртах возрастающей концентрации и диоксане. Затем их целиком заливали в парафин и получали фронтальные серийные срезы толщиной 10 мкм. Срезы монтировали на предметные стекла.

Иммуногистохимический анализ проводили с использованием первичных мышинных моноклональных антител к GFAP (Invitrogen, США) в разведении 1:200. Для иммуногистохимического мечения срезы депарафинировали, регидратировали, для демаскирования антигенов обрабатывали кипячением в цитратном буфере в течение 10 минут и инкубировали с первичными антителами, разведенными в 0,01М фосфатно-солевом буфере в течение двух часов при температуре 37°C. Визуализацию проводили с использованием системы детекции Histofine (Nichirei, Япония) согласно рекомендациям производителя. Препараты анализировали после сканирования при увеличении объектива 20×. Морфометрический анализ выполняли в программе ImageJ 1.54r (НИИ). Для морфометрического анализа распределения GFAP измеряли площадь иммуногистохимической реакции относительно площади всего среза и отдельно в 1-м и 2-м слоях ОЛ.

Статистическую обработку данных проводили в программе Statistica 10 (Statsoft, Inc.) с применением непараметрических методов. Для сравнения двух независимых групп использовали метод Манна-Уитни, при комплексном анализе половозрастных отличий применяли метод Краскела-Уоллиса ANOVA с последующей поправкой на множественные сравнения. Статистически значимыми считали различия при уровне $p < 0.05$.

Результаты и их обсуждение. Во всех образцах GFAP+ клетки выявлены во всех слоях ОЛ. Иммуногистохимическая реакция была наиболее выражена в слое вхождения волокон обонятельного нерва и клубочковом слое, расположенных наиболее близко к поверхности ОЛ.

При множественном сравнении в целом по слоям нам не удалось выявить никаких статистически значимых различий между группами мужчин и женщин пожилого и старческого возраста. При этом обнаружена тенденция к увеличению площади реакции на GFAP в 1 и 2 слоях, как при старении, так и в зависимости от пола. Чтобы оценить вклад этих факторов по отдельности в формировании двух наружных слоев ОЛ был проведен

дополнительный анализ, в результате которого показано, что площадь, занимаемая GFAP+ структурами, статистически значимо ($p=0,049$) увеличивается в группе людей старческого возраста по сравнению с пожилыми. Половые различия были статистически незначимы.

В доступной литературе отсутствуют крупномасштабные количественные исследования, посвященные изучению GFAP+ клеток в ОЛ человека при нормальном физиологическом старении. Большинство имеющихся данных получено на фоне болезни Паркинсона, Альцгеймера или других патологий. У пациентов с нейродегенеративными заболеваниями выявлена более высокая плотность GFAP-иммунореактивных клеток в ОЛ по сравнению с контролем. В частности, астроглиоз был выражен сильнее в группе с болезнью Паркинсона, чем в группе без нее, но статистически значимой межполовой разницы по этому признаку не выявлено [6, с. 6].

Выводы: Показано увеличение площади реакции на GFAP в 1 и 2 слоях обонятельной луковицы у людей старческого возраста по сравнению с пожилыми, что может свидетельствовать о развитии глиоза в процессе старения без диагностированных нейродегенеративных заболеваний. Однако эти изменения могут быть вызваны и другими возраст-ассоциированными заболеваниями, что требует дальнейших исследований.

ЛИТЕРАТУРА

1. Mitochondrial malfunction and atrophy of astrocytes in the aged human cerebral cortex / A. Popov, N. Brazhe, K. Morozova [et al.] // *Nature Communications*. – 2023. – Vol. 14, № 1. – Art. 8380.

2. Pannese, E. Quantitative, structural and molecular changes in neuroglia of aging mammals: a review / E. Pannese // *European Journal of Histochemistry*. – 2021. – Vol. 65, suppl. 1. – Art. 3249.

3. From neuron-centric to glia-centric: how aging glial networks drive neurodegenerative disease / L. S. Hayashide, B. Pessoa, G. Dias [et al.] // *Journal of Neurochemistry*. – 2026. – Vol. 170, № 1. – Art. e70361.

4. Microglia is associated with p-Tau aggregates in the olfactory bulb of patients with neurodegenerative diseases / M. Carmona-Abellan, I. Martinez-Valbuena, I. Marcilla [et al.] // *Neurological Sciences*. – 2021. – Vol. 42, № 4. – P. 1473–1482.

5. Zhao, D. Glial cells in the mammalian olfactory bulb / D. Zhao, M. Hu, S. Liu // *Frontiers in Cellular Neuroscience*. – 2024. – Vol. 18. – Art. 1426094.

6. Astrogliosis and sexually dimorphic neurodegeneration and microgliosis in the olfactory bulb in Parkinson's disease / A. Flores-Cuadrado, D. Saiz-Sanchez, A. Mohedano-Moriano [et al.] // *NPJ Parkinson's Disease*. – 2021. – Vol. 7, № 1. – Art. 11.

КЛИНИЧЕСКАЯ АНАТОМИЯ БРЮШИНЫ МАЛОГО ТАЗА У ЖЕНЩИН ЗРЕЛОГО ВОЗРАСТА

Татун Т.В., Мякишев А.Н., Пахомова Н.С.

*Гродненский государственный медицинский университет
Гродно, Беларусь*

Введение. Для углубления междисциплинарных связей между анатомией, гинекологией, акушерством и хирургией изучение анатомических и топографических особенностей производных брюшины малого таза у женщин остается перспективным направлением функциональной и клинической анатомии. Углубление знаний в данной области прямым образом влияет на эффективность диагностики патологических процессов в малом тазу, повышает эффективность предоперационного планирования гинекологических вмешательств, а также позволяет минимизировать послеоперационные осложнения. Переход брюшины с передней брюшной стенки на органы малого таза формирует брюшинную полость таза с характерными производными – связками, складками, пространствами, ямками, углублениями и брыжейками, которые вмещают сосудисто-нервные пучки и определяют пространственные соотношения органов мочевыделительной, половой и пищеварительных систем. Матка является центральным и подвижным органом малого таза, положение которого изменяется в зависимости от наполнения мочевого пузыря и прямой кишки.

Цель. Изучить анатомо-топографические и клиничко-функциональные особенности производных брюшины полости малого таза у женщин зрелого возраста.

Методы исследования. Систематический обзор литературных источников по анатомии и топографии производных брюшины полости малого таза у женщин.

Результаты исследования. Брюшина тазовой полости представляет собой тонкую, полупрозрачную мембрану, состоящую из одного слоя мезотелиальных клеток, богатую коллагеновыми и эластическими волокнами. Такое строение серозной оболочки способствует растяжению органа при беременности, когда рост матки изменяет глубину пространств, а также конфигурацию и направления складок, связок, а также брюшина продолжает адаптироваться к постоянно изменяющемуся положению полых органов, которые она покрывает. Брюшина – это серозная оболочка, состоящая из двух листков: париетального (пристеночного), выстилающего стенки брюшной полости, который может переходить на стенки и образовывать складки и связки, а также висцеральный листок (органный) покрывающий органы. Образующаяся брюшинную полость с небольшим количеством серозной жидкости служащая для увлажнения органов и снижения трения между ними в женском тазу и не образует замкнутую полость [2, с. 45].

В малом тазу париетальная брюшина, переходя с передней брюшной стенки в полость малого таза, покрывает верхнюю поверхность мочевого

пузыря и затем переходит на переднюю поверхность матки, формируя пузырно-маточное углубление (*excavatio vesicouterina*) и прямокишечно-маточное углубление (*excavatio rectouterina*, пространство Дугласа). Листки висцеральной брюшины, покрывающие переднюю и заднюю поверхности матки, сходятся по боковым краям матки и переходят на боковые стенки таза и образует дубликатуру брюшины (*lig. latum uteri*) переходящую в париетальную брюшину, поддерживая матку в нужном положении. Верхняя часть широкой связки матки имеет свободный край и содержит маточную трубу, которую брюшина покрывает полностью и образует брыжейку (*mesosalpinx*). Нижний и задний край связки расширяется и образует брыжейку яичника (*mesovarium*), а затем переходит в брюшину покрывающей мочевой пузырь и прямую кишку. Между листками широкой связки матки находятся две связки: собственная связка яичника (*lig. ovarii proprium*) и часть круглой связки матки (*lig. teres uteri*). Основу этих связок образует фиброзно-гладкомышечное образование в отличие от складок, образованных только листками брюшины. Согласно анатомической классификации *lig. ovarii proprium* относится к собственным связкам матки и имеет различную длину [1, с. 47]. При укорочении этой связки яичник может изменять свое положение и прилегать к матке. В функциональном отношении круглая связка матки тянет дно матки вперед и помогает удерживать матку в положении *anteversio-anteflexio*, тем самым предотвращает чрезмерное запрокидывание матки назад. При беременности круглые связки растягиваются вместе с маткой, что может вызывать внезапные стреляющие боли в паху или боку живота, особенно при резких движениях.

Брюшинные складки по морфологическим характеристикам не обладают некоторыми типичными анатомическими признаками связок, но в толще складок брюшины могут находиться связки. Парные пузырные-маточные брюшинные складки (*plicae vesicouterinae*) начинаются от места соединения тела и шейки матки и проходят до мочевого пузыря, ограничивая *excavatio vesicouterina*. В акушерстве, в частности при кесаревом сечении, эти складки вскрывают и отсепааровывают вниз, чтобы обнажить нижний сегмент матки и защитить мочевой пузырь от повреждений.

Парные прямокишечно-маточные складки брюшины (*plicae rectouterinae*), простирающиеся от середины передней поверхности крестца до боковых сторон шейки и тела матки, в толще содержат фиброзно-гладкую ткань (*lig. rectouterinum*), которые ограничивают *excavatio rectouterina*. При лапароскопических и открытых операциях на матке и прямой кишке складка служит ориентиром для мобилизации задней стенки матки и шейки, а также служит доступом к дугласовому пространству. Рассечение прямокишечно-маточной связки (*lig. rectouterinum*) позволяет получить доступ к самой глубокой точке брюшинной полости при гистерэктомии, удалении эндометриoidных очагов или мобилизации органов, помогает избежать повреждения прямой кишки и крестцовых нервов. Прямокишечно-маточная связка является частью фиксирующего аппарата матки.

Ряд фиброзно-гладкомышечных образований формирующих связки, закрепляют матку в определенном положении в малом тазу и относятся

к фиксирующим связкам матки. Нижний край широких маточных связок, утолщаясь за счет развития фиброзных элементов и гладких мышечных волокон, образует расходящиеся в стороны от шейки матки округлой формы плотные тяжи, получившие название кардинальных связок матки (*lig. cardinale*, *lig. transversum cervicis*). В функциональном отношении эти связки препятствуют боковым смещениям матки и являются осью, вокруг которой осуществляются физиологические перемещения тела и дна матки кпереди и кзади. Связки служат анатомическим ориентиром при операциях на матке, шейке и околоматочной клетчатке, так как в них проходят маточные артерии и нижние отделы мочеточников. При их ослаблении или повреждении нарушается поддержка матки, что может способствовать опущению или выпадению матки и влагалища (пролапсу тазовых органов). Поэтому при хирургической коррекции пролапса часто выполняют реконструкцию или пластику кардинальных связок и параметрия.

В толще прямокишечно-маточных складок находится и парные крестцово-маточные связки (*lig. sacrouterinum*) идущие косо назад и книзу от задней поверхности шейки матки и к внутренней поверхности крестца. *Lig. sacrouterinum* участвуют в удержании матки в положении *anteversio-anteflexio* и препятствуют её чрезмерному наклону кпереди, являясь антагонистами круглой связки матки. Крестцово-маточные связки часто оказываются задействованы в патологии тазового дна (пролапс, эндометриоз, боли тазового дна), поэтому их ход важно учитывать при операциях (вагинальные и абдоминальные вмешательства на матке и влагалище).

В переднезаднем направлении между шейкой матки и лобковым симфизом проходит *lig. pubocervicale*. В функциональном отношении поддерживает *anteversio* матки и предотвращает опущение мочевого пузыря. В оперативных вмешательствах эта связка является ориентиром при гистерэктомии.

Выводы. Брюшинные складки служат важными ориентирами при операциях на органах малого таза в акушерстве и гинекологии. Знание анатомии брюшины малого таза у женщин зрелого возраста помогает в диагностике urgentных состояний – кульдоцентез, пункция Дугласова пространства через задний свод влагалища, позволяет определить характер процесса, развивающегося в брюшной полости, помогает в дифференциальной диагностике неотложных состояний в гинекологии и хирургии, планировании дальнейшей тактики ведения пациентов. Брюшинные складки и связки, находящиеся в них, позволяют ориентироваться при оперативных вмешательствах на органах малого таза как лапароскопическим, так и лапаротомическим, и влагалищным доступом. Это также позволяет планировать оперативные вмешательства при опущении и выпадении органов малого таза у женщин, осуществляя операции для исправления неправильного положения органов малого таза – кольпопексию, кольпоперинеолеваторопластику, манчестерскую операцию. Так как связочный аппарат матки непосредственно задействован в образовании опущения и выпадения, и, соответственно, влияет на состояние женщин, их качество жизни (стрессовое

недержание мочи, нарушения в половой сфере), это дает возможность исправить нарушения в мочеполовой сфере у женщин зрелого возраста. Производные брюшины полости таза – истинные связки (фиброзно-гладкомышечных образования), соединяющие срединные органы с стенками таза, оказывая дополнительную поддержку мышцам и фасциям в поддержании органов таза. Брюшинные складки (широкая связка матки, пузырно-и прямокишечно-маточные), ограничивающие углубления и ямки – играют важную роль в обеспечении анатомической фиксации матки и ее частей, поддержанию барьерной функции брюшины и определению клинически значимых ориентиров как в топографической хирургии, так и в диагностических аспектах urgentных гинекологических и акушерских состояний

ЛИТЕРАТУРА

1. Привалова, Е. М. Топография тазовых органов женщины. Ход брюшины. Подвешивающий и фиксирующий связочный аппарат матки / Е. М. Привалова // Акушерство и гинекология. – 2019. – № 5. – С. 45–52.

2. Кагин, М. А. Клиническая морфология органов и тканей области таза / М. А. Кагин, В. А. Чемезов. – Казань : Изд-во КФУ, 2018. – 120 с.

АНАТОМИЧЕСКИЕ ОСОБЕННОСТИ ТОПОГРАФИИ ПАРАЩИТОВИДНЫХ ЖЕЛЕЗ (КЛИНИЧЕСКИЙ СЛУЧАЙ)

Татун Т.В.¹, Тесфайе В.А.³, Езерская М.А.², Чирко В.Е.²

¹Гродненский государственный медицинский университет

²Гродненская университетская клиника

Гродно, Беларусь

³Витебский государственный ордена Дружбы народов медицинский университет

Витебск, Беларусь

Введение. Изучение анатомии и эмбриологии паращитовидных желез приобретает особую значимость в контексте понимания патогенеза эктопий паращитовидных желез на фоне первичного гиперпаратиреоза. Паращитовидные железы (ПЩЖ) – эндокринные железы внутренней секреции, представленные четырьмя структурами бледно-коричневого цвета размером 3–6 мм, расположенными на задней поверхности боковых долей щитовидной железы. Нарушения процессов миграции приводят к эктопии в паренхиму щитовидной железы и тимуса, в трахеопищеводную борозду, ретроэзофагеально, в средостение [2, с. 3]. Представленный клинический случай эктопированной паращитовидной железы, является результатом аномального эмбрионального развития, который расширяет представления об анатомио-эмбриологических основах эктопий, оптимизируют алгоритмы визуализации паращитовидных желез и повышают эффективность хирургических вмешательств.

Цель исследования. Изучить и проанализировать клинический случай аденомы паращитовидной железы при ее эктопии.

Материал и методы исследования. История болезни женщины (50 лет), которой была произведена мультиспиральная компьютерная томография органов и сосудов головы и шеи, статическая сцинтиграфия с внутривенным контрастированием радиофармпрепаратом в 2025 году в УЗ «Гродненская университетская клиника».

Результаты и их обсуждение. Нами наблюдался клинический случай эктопированной (ретроэзофагеальной) аденомы паращитовидной железы на фоне первичного гиперпаратиреоза с гиперкальциемией и сопутствующим остеопорозом с патологическим переломом. Для установления диагноза были назначены следующие исследования: ультразвуковое исследование паращитовидных желез, статическая сцинтиграфия с внутривенным контрастированием метоксиизобутилизонитрилом, мультиспиральная компьютерная томография органов и сосудов головы, шеи и грудной полости с внутривенным контрастированием, биохимический анализ крови и общий анализ мочи.

Паращитовидные железы – эндокринные железы бронхогенной группы внутренней секреции, отвечающие за секрецию паратиреоидного гормона регулирующего кальциевый гомеостаз. Анатомически, обычно определяют пары верхних и нижних паращитовидных желез. Анатомо-топографическая картина верхних паращитовидных желез выглядит следующим образом: расположены на задней поверхности щитовидной железы в средней части верхних полюсов ее долей, выше нижней щитовидной артерии (a. thyroidea inferior), а также кзади и латеральнее возвратного гортанного нерва (n. laryngeus recurrens). Эмбриологически, верхние паращитовидные железы развиваются из энтодермы четвертого жаберного кармана на 4 неделе эмбрионального развития. Расположение нижней пары паращитовидных желез более вариабельно, и чаще всего они локализованы на задней поверхности щитовидной железы у нижних полюсов ее долей и впереди и медиальнее n. laryngeus recurrens. Развиваются они из энтодермы третьего жаберного кармана на 4 неделе эмбрионального развития [1, с. 322]. Кровоснабжение осуществляется из ветвей a. thyroidea inferior, венозный отток в соответствующие вены vv.thyroidea superior, media, inferior. На 7-8 неделе эмбрионального развития начинается миграция зачатков паращитовидных желез от стенки глотки и прикрепляются к задней поверхности щитовидной железы. Длительный процесс миграции паращитовидных желез, особенно нижних, может приводить к неправильному их расположению и стать причиной формирования добавочных или эктопированных паращитовидных желез. Эктопия нижних паращитовидных желез обусловлена расположением органов, которые находятся вдоль пути миграции (опускания) паращитовидных желез на 5–9 неделях внутриутробного развития. Этими органами являются: паренхима щитовидной железы, тимус, пространство верхнего средостения (вокруг сонных артерий, по ходу возвратного гортанного нерва, позади глотки, вдоль и позади пищевода) [3, с. 677]. Поэтому, основные типы эктопии

паращитовидных желез следующие: тиреоидная паренхима, связана с интращитовидным положением верхней пары, тиротимическая связка типично для нижних ПЩЖ, паренхима тимуса (объясняется совместным развитием из 3-го жаберного кармана), футляр сонной артерии (редкая латеральная эктопия), позади трахеи и пищевода.

По данным мультиспиральной компьютерной томографии справа и кзади от грудного отдела пищевода на уровне нижнего полюса правой доли щитовидной железы (уровень диска Th1-Th2) визуализировалось тканевое образование 6x12x15мм. Согласно описанию исследования было сделано заключение: узлоподобное гиперваскулярное образование справа и кзади от проксимальной части грудного отдела пищевода, которое может соответствовать аденоме паращитовидной железы. Результаты анализа крови показали повышенный уровень паратиреоидного гормона (ПТГ) 124,7 пг/мл, повышение общего кальция в крови 2.66 ммоль/л, и общего фосфора 20.6 мг/дл. Повышение общего кальция и общего фосфора в крови происходило постепенно, в течение 5 лет. Последний год пациентка отмечала ухудшение общего состояния с нарастающей слабостью, полидипсией, полиурией, нарушением сна и болезненными ощущениями в костях. Без хирургического вмешательства у пациентки наблюдалась значительная потеря плотности костной ткани, что привело к развитию остеопороза с патологическим переломом. Учитывая прогрессирование заболевания и появление осложнений, пациентке была сделана хирургическая операция – удаление аденомы паращитовидной железы.

Выводы. Представленный клинический случай параэзофагеальной эктопии аденомы паращитовидной железы при первичном гиперпаратиреозе демонстрирует анатомо-эмбриологические предпосылки variability топографии. Нормальная топография ПЩЖ определяется миграцией из дорсальных отделов третьего и четвертого жаберных карманов на 5–9 неделях эмбриогенеза: верхние паращитовидные железы фиксируются латерально к задней поверхности долей щитовидной железы выше *a. thyroidea inferior* и латеральнее *n. laryngeus recurrens*. Нижние паращитовидные железы опускаются медиально с тимусом, занимая позиции у нижних полюсов щитовидной железы впереди или медиальнее возвратного гортанного нерва. Эктопии возникают при нарушении миграции (замедленной или ускоренной) или при нарушении этапов развития органов дыхательной и пищеварительной систем. Эктопическая аденома определяется гиперсекрецией паратиреоидного гормона с прогрессирующей гиперкальциемией и остеопорозом и требует поэтапного диагностического подхода, что обосновывает мультимодальную визуализацию различными методами лучевой диагностики, результаты которых используются для предоперационного планирования хирургических вмешательств, а также позволяет минимизировать послеоперационные осложнения и рецидивы.

ЛИТЕРАТУРА

1. Топография околощитовидных желез (эмбриологический подход) / А. В. Черных Ю. В. Малеев, А. Н. Шевцов, Д. Н. Голованов // Современные

аспекты хирургической эндокринологии : материалы XXV Российского симпозиума с участием терапевтов-эндокринологов, посвящаются 85-летию клиник Самарского государственного медицинского университета, Самара, 01–03 октября 2015 года / под ред. И. В. Макарова, Т. А. Бритвина. – 2015. – С. 320–325.

2. Chen, H. An Update on the Structure of the Parathyroid Gland / H. Chen, T. Senda, S. Emura // The Open Anatomy Journal. – 2013. – Vol. 5. – P. 1–9.

3. Ectopic parathyroid adenomas located in the thymus: a systematic review / R. Schneider, J. Waldmann, A. Ramaswamy [et al.] // Annals of Surgical Oncology. – 2015. – Vol. 22. – P. 675–685.

ИСПОЛЬЗОВАНИЕ СОВРЕМЕННЫХ ТЕХНОЛОГИЙ И МЕТОДОВ ОБУЧЕНИЯ ПРИ ИЗУЧЕНИИ ДИСЦИПЛИНЫ «АНАТОМИЯ ЧЕЛОВЕКА»

Тесфайе В.А.¹, Сиварани Сваминатан¹, Татун Т.В.²

*¹Витебский государственный ордена Дружбы народов медицинский университет
Витебск, Беларусь*

*²Гродненский государственный медицинский университет
Гродно, Беларусь*

Введение. Анатомия человека – это основополагающая медицинская дисциплина, посвященная изучению строения человеческого организма, его органов, систем, их взаимосвязей и функций. Она критически важна для подготовки будущих врачей. Для эффективного усвоения материала студентам необходимо максимально часто визуализировать изучаемые структуры в их естественном виде. Однако существуют серьезные проблемы с доступом к биологическому материалу: его дефицит и износ имеющихся анатомических препаратов.

Применение компьютерной анимации частично заменяет сложно реализуемую потребность работать с биологическим материалом. Инновационные образовательные методики и технологии обеспечивают тесное взаимодействие между студентами и преподавателями, создавая условия для более глубокого освоения практических навыков и знаний.

Современные медицинские вузы все чаще прибегают к интерактивным методам обучения, чтобы преодолеть трудности в подготовке будущих врачей и обеспечить их готовность к практической деятельности.

Кафедра анатомии человека Витебского государственного медицинского университета (ВГМУ) активно модернизирует свой образовательный процесс, делая преподавание анатомии более современным и отвечающим потребностям студентов.

Для повышения эффективности обучения студентов-медиков (специальности «Лечебное дело», «Педиатрия», «Стоматология») кафедра

использует широкий спектр интерактивных ресурсов: от атласа «Пирогов» и компьютерных программ до мультимедийных презентаций, видеоматериалов, электронных учебников и систем тестирования.

На кафедре анатомии человека Витебского государственного медицинского университета (ВГМУ) установлен интерактивный анатомический стол «Пирогов». Этот современный образовательный ресурс является лицензионным продуктом компании «Развитие», созданной на базе Самарского государственного медицинского университета. Компания «Развитие» осуществляет методическое сопровождение медицинских вузов, обеспечивая их поддержку в использовании стола и своевременное обновление программного обеспечения. Преподаватели, работавшие со столом «Пирогов», прошли специальную подготовку, включающую повышение квалификации и освоение его интерактивных функций.

Применение интерактивного анатомического атласа «Пирогов» значительно упрощает понимание сложных динамических процессов в организме человека. Занятия, построенные с использованием анатомического атласа «Пирогов», задействуют несколько органов чувств, что усиливает восприятие и способствует лучшему запоминанию материала. Визуальная информация закрепляется зрительной памятью, пояснения преподавателя активизируют слуховой анализатор, а акцентирование внимания студента на записи увиденного стимулирует тактильные ощущения. Он также способствует более эффективному усвоению больших объемов новой информации. Наглядность представленных материалов делает объяснения более доступными, а возможность индивидуальной работы с обучающей программой позволяет студентам глубже разобраться в тех аспектах, которые вызывают у них затруднения. [1, с. 52; 2, с. 4].

Интерактивный анатомический атлас обладает значительным образовательным потенциалом. Он представляет собой программное обеспечение, отображающее трехмерные анатомические структуры. Преподаватели используют анатомический стол «Пирогов» для наглядной демонстрации анатомических особенностей студентам во время семинарских (лабораторных) занятий по анатомии человека.

Интерактивный анатомический стол «Пирогов» включает в себя следующие тематические разделы:

- «Анатомия человека». Этот раздел позволяет изучать организм как в разрезе отдельных систем и органов, так и в их комплексном взаимодействии. Например, можно исследовать взаимосвязь дыхательной и сердечно-сосудистой систем, или кровеносной и лимфатической.

- «Топографическая анатомия». Данный раздел дает возможность послойного изучения человеческого тела. Он также позволяет детально рассмотреть сегментированное строение органов.

- «Патология». Здесь представлены описания и трехмерные модели различных патологических состояний органов человека. Для наглядного сравнения можно изучать гистологическое строение как здорового,

так и измененного болезнью органа. В качестве примера приводится гистологическое сравнение здоровой и патологически измененной почки.

- «Диагностика». Этот раздел имеет первостепенное значение для будущих врачей. Он предоставляет доступ к КТ- и МРТ-изображениям, позволяя детально исследовать срезы в различных плоскостях с помощью интерактивного ползунка. Эти срезы также могут быть спроецированы на трехмерную модель человеческого тела.

- «Проверка знаний». В этом разделе реализована функция для контроля уровня усвоения материала студентами.

Мобильное приложение «Pirogov Anatomy» также доступно для образовательных целей, дополняя печатные материалы и предлагая 3D-визуализацию для расширения получаемой студентами информации [1, с. 53; 3, с. 224].

Цель работы. Исследование эффективности внедрения интерактивного анатомического атласа «Пирогов» в образовательный процесс по дисциплине «Анатомия человека» с целью повышения уровня усвоения знаний студентами.

Результаты и их обсуждение. С целью изучения эффективности интерактивного анатомического стола «Пирогов» в улучшении знаний студентов по анатомии сердечно-сосудистой системы, было проведено исследование. В качестве участников были отобраны 90 студентов первого курса специальности «Лечебное дело». Критериями включения в выборку послужили успешная сдача зачёта в первом семестре, подтверждающая наличие базовых знаний, и оценка «хорошо» за контрольную работу по внутренним органам.

Студенты были разделены на три группы по 30 человек:

- первая группа обучалась традиционно, без стола «Пирогов»;
- вторая группа использовала исключительно стол «Пирогов»;
- третья группа сочетала традиционные методы с интерактивным атласом стол «Пирогова».

Все группы использовали стандартные учебные материалы (атласы Неттера, Синельникова, Сапина). Основное различие заключалось в дополнительном использовании интерактивного стола «Пирогов» студентами второй и третьей групп.

После изучения анатомии сердечно-сосудистой системы студенты проходили комплексную проверку знаний, включающую тестовых заданий, устного опроса по анатомическим препаратам и решения ситуационных задач.

Сравнение результатов итогового контроля (тестовых заданий, устный ответ и решение ситуационных задач) по «Анатомии сердечно сосудистой системы» между группами выявило различия в успеваемости.

Первая группа превосходит вторую по академическим результатам: 9 студентов (30%) – «отлично», 11 (37%) – «хорошо», и 10 (33%) – «удовлетворительно».

Необходимо отметить, что вторая группа демонстрирует более низкие показатели. В ней 7 студентов (23%) получили «отлично», 10 (33%) – «хорошо», и 13 (43%) – «удовлетворительно».

Третья группа показала высокую успеваемость (83%), при этом 15 студентов (50%) получили «отлично», 10 студентов (33%) – «хорошо», и 5 студентов (17%) – «удовлетворительно».

Выводы. Студенты, работавшие с интерактивным анатомическим столом «Пирогов», дополнительно с традиционным методом продемонстрировали более высокий уровень знаний по сравнению с теми, кто изучал предмет только с традиционными методами обучения или только с интерактивным анатомическим столом «Пирогов». Исследование выявило, что использование интерактивного анатомического стола «Пирогов» значительно улучшает усвоение материала по анатомии человека, однако традиционный метод остается главным методом обучения. Использование инновационных образовательных методик и технологий способствует повышению мотивации студентов к активному участию в учебной деятельности, улучшают усвоение материала, стимулирует студентов к проведению самостоятельных исследований и формирует у них инициативность, наблюдательность и любознательность.

ЛИТЕРАТУРА

1. Исакова, М. К. Использование интерактивного стола Пирогова при обучении студентов-стоматологов / М. К. Исакова, Г. Н. Ережепова // Актуальные проблемы теоретической и клинической медицины. – 2022. – № 4. – С. 51–55.

2. Коурова, С. И. Применение интерактивного атласа «Пирогов» как средство повышения качества знаний студентов по анатомии и морфологии человека в педагогическом вузе / С. И. Коурова, Н. В. Шарыпова, Е. А. Тощева // Современные проблемы науки и образования. – 2024. – № 5. – С. 50.

3. Возможности интерактивного стола «Пирогов» в подготовке будущих учителей биологии / Н. В. Шарыпова, С. И. Коурова, А. А. Пахомов, Е. А. Тощева // Современные наукоёмкие технологии. – 2024. – № 10. – С. 223–227.

МОРФОМЕТРИЯ ПОПЕРЕЧНЫХ ОТРОСТКОВ ШЕЙНЫХ ПОЗВОНКОВ В КОНТЕКСТЕ КОМПРЕССИИ ПОЗВОНОЧНОЙ АРТЕРИИ

Токина И.Ю., Бобрик А.В., Волчкевич Д.А.

Гродненский государственный медицинский университет

Гродно, Беларусь

Введение. Позвоночная артерия (ПА) проходит через поперечные отверстия (foramen transversarium) шейных позвонков, обеспечивая около 20% мозгового кровотока. Особенности строения костного канала, формируемого поперечными отростками, определяют условия прохождения сосуда и могут создавать предпосылки для его компрессии, извитости или смещения. Клиническими следствиями нарушения кровотока в ПА являются

вертебробазилярная недостаточность, транзиторные ишемические атаки и так называемый «инсульт лучника» [1 **Ошибка! Источник ссылки не найден.**].

Наиболее часто встречаются в практике такие морфологические варианты foramen transversarium, как изменение диаметра, асимметрия сторон, наличие добавочных отверстий, остеофитарные выросты [2, с. 38; 3, с. 2]. Знание вариантов имеет значение для планирования хирургических вмешательств на шейном отделе позвоночника и интерпретации нейровизуализационных данных [4, с. 946].

Современные методы лучевой диагностики – прежде всего мультисрезовая компьютерная томография (КТ) – позволяют неинвазивно и высокоточно измерить параметры foramen transversarium на каждом позвоночном уровне, что делает возможным подобные исследования в условиях стационара общего профиля без привлечения специализированных технологий [3, с. 4].

Цель работы – изучить морфометрические параметры поперечных отверстий шейных позвонков C₃-C₇ у пациентов, прошедших КТ-исследование, оценить их изменчивость в зависимости от уровня позвонка, стороны и пола, установить частоту вариантов строения foramen transversarium, имеющих клиническое значение для позвоночной артерии.

Методы исследования. Для исследования были отобраны КТ-изображения шейного отдела позвоночника 80 пациентов (42 женщины, 38 мужчин; возраст 18-75 лет, средний возраст 47,3±14,8 года), обследованных в 2025 г. Исследования выполнялись на мультисрезовом компьютерном томографе в режиме аксиальных срезов толщиной 1 мм. Критериями исключения пациентов были травматические повреждения шейных позвонков, выраженный шейный остеохондроз с деформацией позвоночного канала, предшествующие операции на шейном отделе, онкологические заболевания позвоночника.

На аксиальных срезах у каждого пациента на уровнях C₃, C₄, C₅, C₆ и C₇ с обеих сторон определяли: 1) переднезадний диаметр поперечного отверстия; 2) поперечный (латеральный) диаметр foramen transversarium. Измерения проводились в программе просмотра DICOM-изображений встроенным инструментом линейных измерений.

Статистическая обработка данных выполнена в программе Statistica 10.0. Уровень значимости принят равным $p < 0,05$.

Результаты и их обсуждение. Среднее значение переднезаднего диаметра foramen transversarium нарастало от C₃ к C₆ с обеих сторон и снижалось на уровне C₇. Максимальные значения были зарегистрированы на уровне C₆ и составляли 5,64±0,92 мм справа и 5,83±0,87 мм слева. Наиболее узкий канал определялся на уровне C₇: 4,21±0,73 мм справа и 4,35±0,81 мм слева, что объясняется тем, что через foramen transversarium C₇ позвоночная артерия не проходит, а канал сформирован рудиментарным шейным ребром (таблица 1).

Таблица 1 – Средние значения диаметров поперечных отверстий ($M \pm SD$, мм)

Уровень позвонка	П-3 диаметр справа (мм)	П-3 диаметр слева (мм)	Поперечный диаметр справа (мм)	Поперечный диаметр слева (мм)
C ₃	5,12±0,84	5,28±0,91	5,76±0,92	5,94±0,88
C ₄	5,31±0,79	5,47±0,82	5,89±0,85	6,07±0,91
C ₅	5,48±0,88	5,62±0,95	6,12±0,94	6,31±0,98
C ₆	5,64±0,92	5,83±0,87	6,48±1,03	6,71±1,08
C ₇	4,21±0,73	4,35±0,81	4,88±0,85	5,02±0,79

На всех изученных уровнях переднезадний и поперечный диаметры foramen transversarium слева достоверно превышали соответствующие правосторонние показатели ($p < 0,05$). Коэффициент асимметрии, рассчитанный как отношение левого диаметра к правому, варьировал от 1,03 на уровне C₇ до 1,06 на уровне C₆. Полученные результаты находят подтверждение у других авторов, связывающих левостороннее преобладание с большим диаметром левой ПА по сравнению с правой и с более выраженной ее извитостью в старших возрастных группах [3, с. 5].

Половые различия диаметров оказались статистически значимыми на уровнях C₃, C₅, C₆ и C₇ (таблица 2). У мужчин переднезадний диаметр foramen transversarium в среднем на 0,3-0,4 мм превышал таковой у женщин.

Таблица 2 – Половые различия переднезаднего диаметра поперечных отверстий (усреднено для обеих сторон, $M \pm SD$, мм)

Уровень	Мужчины (П-3, мм)	Женщины (П-3, мм)	р-значение
C ₃	5,38±0,79	5,04±0,87	0,047
C ₄	5,56±0,82	5,26±0,77	0,051
C ₅	5,71±0,91	5,41±0,90	0,039
C ₆	5,94±0,94	5,57±0,88	0,033
C ₇	4,44±0,78	4,14±0,71	0,044

Добавочные поперечные отверстия выявлены у 11 пациентов (13,8%). В 8 случаях добавочное отверстие располагалось справа, в 3 – слева. Чаще всего они определялись на уровне C₆ (7 из 11 случаев). Средний переднезадний диаметр добавочного отверстия составил 3,1±0,6 мм, что значительно меньше основного.

Критическое сужение foramen transversarium (диаметр < 4,0 мм минимум по одному измерению) выявлено у 9 пациентов (11,2%): у 6 – по переднезаднему диаметру, у 3 – по поперечному. Сужения отмечались преимущественно на правой стороне (7 из 9 случаев) и на уровне C₆ (5 случаев). Учитывая, что именно C₆ является уровнем входа ПА в канал поперечных отростков, сужение здесь представляет наибольшую угрозу, т.к. оно может формировать предпосылки для ротационной окклюзии сосуда при поворотах головы [1].

Выводы.

1. Переднезадний и поперечный диаметры поперечных отверстий шейных позвонков нарастают от C_3 до C_6 и снижаются на уровне C_7 . Максимальные значения переднезаднего диаметра на уровне C_6 составили $5,64 \pm 0,92$ мм справа и $5,83 \pm 0,87$ мм слева.

2. Статистически значимая асимметрия диаметров foramen transversarium выявлена на всех уровнях C_3 - C_7 ($p < 0,05$), что отражает морфофункциональную зависимость размеров канала от калибра позвоночной артерии.

3. У мужчин переднезадние размеры поперечных отверстий достоверно превышают таковые у женщин на уровнях C_3 , C_5 , C_6 и C_7 ($p < 0,05$).

4. Добавочные поперечные отверстия обнаружены у 13,8% обследованных, преимущественно на уровне C_6 и справа.

5. Чрезмерное сужение foramen transversarium ($< 4,0$ мм) выявлено у 11,2% пациентов, что свидетельствует о клинически значимом риске компрессии позвоночной артерии в данной подгруппе.

ЛИТЕРАТУРА

1. Tudose, R. C. The vertebral artery: a systematic review and a meta-analysis of the current literature / R. C. Tudose, M. C. Rusu, S. Hostiuc // *Diagnostics (Basel)*. – 2023. – Vol. 13, № 12. – P. 2036.

2. Patra, A. Variations in the foramen transversarium of cervical spine and their surgical importance: an osteological study in dried cervical vertebrae of North Indian origin / A. Patra, P. Chaudhary, H. Kaur // *Turkish Neurosurgery*. – 2021. – Vol. 32, № 1. – P. 36–42.

3. Tuncer, I. Morphometric study of cervical spinal canal and transverse foramen diameter using computed tomography: sex difference and relationship to age in Turkish population / I. Tuncer, E. Alkan // *Medicine (Baltimore)*. – 2023. – Vol. 102. – P. e36484.

4. Variations in foramen transversarium in typical cervical vertebrae / V. Stojanovic, M. Trandafilovic, M. Pavlovic, S. Ugrenovic // *International Journal of Morphology*. – 2024. – Vol. 42, № 4. – P. 945–951.

НЕКОТОРЫЕ ОСОБЕННОСТИ ТРАВМАТИЗМА ГОЛЕНОСТОПНОГО СУСТАВА У ХОККЕИСТОВ

Усович Ф.В., Дорохович Г.П.

*Белорусский государственный медицинский университет
Минск, Беларусь*

Введение. Голеностопный сустав – сложный сустав, образованный суставными поверхностями нижних концов большеберцовой и малоберцовой костей, а также блоком таранной кости. Аппарат пассивных стабилизаторов сустава представлен медиальной связкой (от медиальной лодыжки расходится веером на таранную, пяточную и ладьевидную кости) и латеральной связкой (состоящей из трех связок, из которых наибольшую клиническую значимость

представляет передняя таранно-малоберцовая связка). Это типичный блоковидный сустав, осуществляющий движения во фронтальной плоскости (сгибание и разгибание), также возможны небольшие боковые движения в положении подошвенного сгибания. Также стоит обратить внимание на дистальный межберцовый синдесмоз, в образовании которого участвуют нижние передняя и задняя большеберцово-малоберцовые связки. В клиническом отношении целесообразно рассматривать голеностопный сустав и дистальный межберцовый синдесмоз как единый комплекс структур, так как связки, образующие синдесмоз, играют одну из ключевых ролей в обеспечении стабильности голеностопного сустава [1, с. 2671].

Травмы голеностопного сустава нередки в профессиональном спорте. В частности, у хоккеистов эти повреждения довольно распространены и приводят к проблемам со скоростью и маневренностью на льду. Полное восстановление после таких травм занимает довольно длительный период (вплоть до полугода, в зависимости от тяжести повреждения), что практически неосуществимо в условиях плотного графика профессиональных спортсменов. Соответственно, крайне важной является профилактика данных травм. Понимание основных аспектов формирования повреждений голеностопного сустава у хоккеистов поможет сформировать грамотные подходы к профилактике спортивного травматизма, а также реабилитации после полученных травм.

Цель. Изучить особенности травматизма голеностопного сустава у хоккеистов.

Методы исследования. Материалом для исследования послужили медицинские данные 87 профессиональных хоккеистов в возрасте от 18 до 21 года, представляющих команды экстралиги и высшей лиги, выступающие на Чемпионате Республики Беларусь по хоккею с шайбой.

Результаты и их обсуждение. В ходе исследования установлено, что 27 (31%) исследуемых хоккеистов имеют в анамнезе травмы связочного аппарата голеностопного сустава (рисунок 1). Это указывает на то, что подобного рода повреждения нередки в данном виде спорта. Можно также отметить довольно молодой возраст исследуемых спортсменов, что позволяет предположить увеличение травмированных хоккеистов в старших возрастных группах.

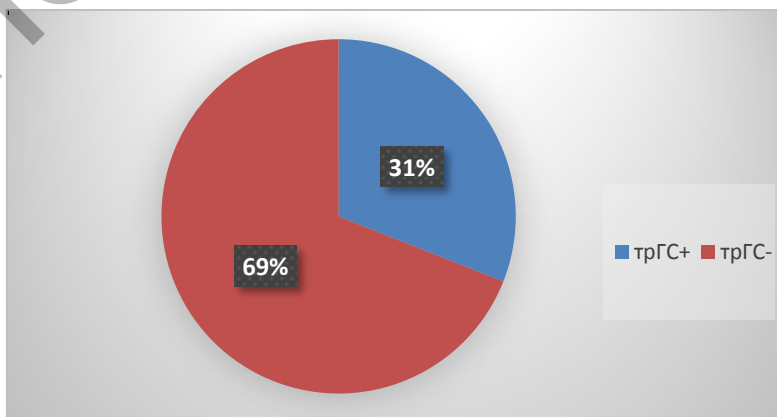


Рисунок 1 – Анализ исследуемых хоккеистов на наличие травмы голеностопного сустава в анамнезе «трГС+» обозначает наличие травмы, а «трГС-» – ее отсутствие

При более детальном анализе травм голеностопного сустава у данных спортсменов было выявлено, что повреждения передней нижней большеберцовой-малоберцовой связки были у 15 (56%) хоккеистов, повреждения задней нижней большеберцовой-малоберцовой связки у 8 (30%) хоккеистов. Как уже было сказано выше, данные связки играют ключевую роль в стабилизации сустава. Также отмечено, что наиболее часто травмы вышеперечисленных связок сочетаются с травмой передней таранно-малоберцовой связки (13 (48%) хоккеистов) (рисунок 2). В данной статье мы не приводим информацию о частоте встречаемости изолированных повреждений связок голеностопного сустава вследствие того, что это были единичные случаи. Также следует отметить, что изолированные повреждения связок довольно редки в профессиональном спорте.

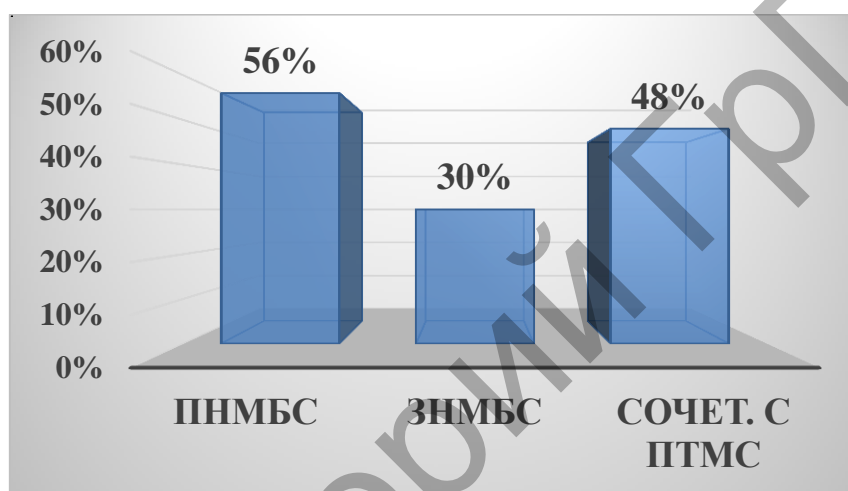


Рисунок 2 – Частота встречаемости повреждений некоторых структур голеностопного сустава среди травмированных хоккеистов (ПНБМС – передняя нижняя большеберцовой-малоберцовой связка; ЗНБМС – задняя нижняя большеберцовой-малоберцовой связка; сочет. с ПТМС – сочетанное повреждение элементов дистального межберцового синдесмоза с передней таранно-малоберцовой связкой)

Важное значение в изучении особенностей травматизма голеностопного сустава у хоккеистов является понимание механизма получения повреждений в данном виде спорта. Травмы голеностопного сустава возникают, когда на него воздействует внешнее вращательное усилие, приложенное в положении тыльного сгибания [2, с. 25]. Стоит отметить, что у хоккеистов довольно слабый и ригидный связочный аппарат голеностопного сустава. Одной из причин данной особенности является то, что коньки очень плотно фиксируют голеностопный сустав, вызывая локальную гипоперфузию.

Выводы. Таким образом, травмы связочного аппарата голеностопного сустава встречаются в среднем у каждого третьего профессионального хоккеиста в возрасте от 18 до 21 года. В структуре травматизма преобладающим является сочетанное повреждение межберцового синдесмоза

с передней таранно-малоберцовой связкой (48% травмированных спортсменов). Одним из основных механизмов формирования травм голеностопного сустава у хоккеистов является приложенное извне вращательное усилие, воздействующее на сустав в положении тыльного сгибания.

ЛИТЕРАТУРА

1. Standring, S. Gray's anatomy / S. Standring. – 40th ed. – London : Churchill Livingstone, 2008. – P. 2671–2672.

2. High ankle sprains in professional ice hockey players: prognosis and correlation between magnetic resonance imaging patterns of injury and return to play / B. Mollon, J. S. Wasserstein, T. A. Dwyer [et al.] // Orthopaedic Journal of Sports Medicine. – 2019. – Vol. 7, № 9. – P. 23–29.

АНОМАЛИИ КОРОНАРНЫХ АРТЕРИЙ

Цыдик И.С., Иванцов А.В.

*Гродненский государственный медицинский университет
Гродно, Беларусь*

Введение. Коронарная недостаточность частое патологическое состояние, причиной которого может стать не только нарушение кровотока в результате патологических процессов в стенке коронарной артерии, но и аномалии развития коронарного русла. Зачастую это врожденные структурные дефекты сосудов сердца, которые часто протекают бессимптомно, но могут вызывать ишемию, аритмии, инфаркт или внезапную сердечную смерть. Встречаются в 2-3% случаев. Основным методом диагностики является коронароангиография, позволяющая определить ход сосудов, также применяются ЭхоКГ и МСКТ [1, с. 49].

Наиболее полная классификация врождённых аномалий коронарных артерий представлена P. Angelini et al., 2007 г., где выделяются следующие разделы:

- 1) аномалии отхождения и следования коронарных артерий;
- 2) аномалии внутренней анатомии коронарных артерий;
- 3) аномалии терминального звена коронарного русла;
- 4) аномальные анастомозирующие сосуды.

К аномалиям отхождения и следования коронарных артерий относятся случаи отсутствия ствола левой коронарной артерии, случаи с раздвоенным отхождением левой коронарной артерии, случаи отхождения коронарной артерии за пределами нормальных коронарных синусов или от «несоответствующего» синуса (левая коронарная артерия от правого синуса Вальсальвы или правая коронарная артерия от левого синуса аорты), отхождение коронарной артерии от аорты в виде единого ствола, так называемая «единственная» коронарная артерия. К аномалиям коронарных артерий с нарушением внутренней анатомии сосудов предлагается отнести случаи врождённого стеноза или атрезии устья левой, правой, огибающей или

передней нисходящей артерий; наличие коронарного устья в виде «ямочки» (dimple); коронарные артерии с аневризмами; случаи отсутствия или гипоплазии коронарных артерий; случаи с интрамуральным ходом коронарных артерий (так называемый миокардиальный или мышечный мостик) или субэндокардиальным ходом коронарных артерий; перекрещивание коронарных артерий; различные варианты аномалий отхождения ветвей коронарных сосудов. Как аномалии терминального звена коронарного русла трактуются случаи с неадекватным артериолярным разветвлением, и в эту же группу относятся пациенты с артериовенозными фистулами. Коронарные фистулы могут отходить от правой коронарной артерии или левой коронарной артерии, и сообщаться с полостью (правым желудочком или предсердием, левым предсердием или желудочком), с коронарным синусом, венозным сосудом (верхней полой веной, лёгочной артерией). У пациентов с множественными фистулами выявляются сообщения между коронарными артериями и обоими желудочками сердца.

По прогностической значимости можно выделить гемодинамически незначимые аномалии коронарных артерий (единая коронарная артерия от аорты, аномалия устья коронарных артерий, добавочные коронарные артерии) и гемодинамически значимые аномалии (коронарные фистулы, отхождение коронарных артерий от легочной артерии, отхождение левой коронарной артерии от правого синуса Вальсальвы).

Гемодинамически незначимые аномалии коронарных артерий – это вариант нормы. Они редко оказывают заметное влияние на коронарный кровоток, не сопровождаются клинической симптоматикой и имеют благоприятный прогноз. Чего нельзя сказать о гемодинамически значимых аномалиях, которые требуют оперативного лечения [2, с. 112; 3, с. 26].

Цель. Изучить структуру и частоту аномалий коронарных артерий по данным коронароангиографий в областном клиническом кардиологическом центре г. Гродно.

Результаты исследования: В Гродненском областном клиническом кардиологическом центре при выполнении коронароангиографий были выявлены немногочисленные случаи аномалий развития коронарных артерий. За 10 лет выявлено более 500 случаев. Пациенты поступали в стационар не только с диагностической целью для выполнения коронароангиографии, но и в экстренных случаях, при развитии у них острой коронарной патологии. Наиболее частые аномалии зарегистрированные в стационаре это мышечные мостики (80%), аномальное отхождение артерий – отхождение коронарной артерии от противоположного синуса, единственные или множественные коронарные артерии (15%), коронарные фистулы наблюдались в 5% случаев.

Оперативного лечения при выявленных аномалиях коронарных артерий требовали только те случаи, когда в коронарных артериях были выявлены гемодинамические стенозы. Остальные случаи учитывались как случайная находка при выполнении коронароангиографии.

Выводы. Таким образом, знания анатомических особенностей развития и наличия патологических изменений в стенке коронарной артерии могут помочь

врачу в выборе правильной тактики дальнейшего лечения пациента и предотвращении развития острой коронарной патологии.

ЛИТЕРАТУРА

1. Багманова, З. А. Аномалии коронарных артерий / З. А. Багманова // Кардиология. – 2010. – Т. 50, № 8. – С. 48–55.

2. Митина, И. Н. Неинвазивная ультразвуковая диагностика врожденных пороков сердца / И. Н. Митина, Ю. И. Бондарев. – Москва : Видар, 2004. – 294 с.

3. Селиваненко, В. Т. Аномалии развития коронарных артерий / В. Т. Селиваненко, А. А. Прохоров // Грудная и сердечно-сосудистая хирургия. – 2003. – № 5. – С. 25–28.

ЗАВИСИМОСТЬ ЭХОГРАФИЧЕСКОЙ КАРТИНЫ ОРГАНОВ ГЕПАТОБИЛИАРНОЙ СИСТЕМЫ ОТ ВОЗРАСТА, ПОЛА И ИНДЕКСА МАССЫ ТЕЛА

Черняк А.С., Крицкая А.Н., Микулич А.О.

Гомельский государственный медицинский университет

Гомель, Беларусь

Введение. К сожалению, заболевания гепатобилиарной системы занимают лидирующие позиции в структуре гастроэнтерологической патологии, определяя значительную долю временной нетрудоспособности и инвалидизации населения [1, с. 61]. В последние десятилетия наблюдается устойчивый рост хронических поражений печени вместе с желчным пузырем, что напрямую ассоциировано с изменением образа жизни, характера питания и глобальной эпидемией избыточной массы тела и ожирения [2, с. 162].

Ультразвуковое исследование (УЗИ) выступает «золотым стандартом» скрининга, позволяя верифицировать как грубые морфологические нарушения, так и ранние (доклинические) признаки метаболических нарушений. Результаты подобных исследований позволяют не только уточнить особенности патогенеза патологий, ассоциированных с нарушениями обмена веществ, инсулинорезистентностью и хроническим воспалением, но и разработать эффективные профилактические рекомендации [3, с. 18].

Цель. Оценить влияние возраста, пола и индекса массы тела (ИМТ) на состояние органов гепатобилиарной системы по данным УЗИ.

Методы исследования. Нами был проведен статистический анализ медицинских карт ста пациентов (52 женщины и 48 мужчин разных возрастов), проходивших УЗИ брюшной полости в ГУЗ «Гомельская городская клиническая поликлиника № 7» в 2025 году. При этом средний возраст всех обследуемых пациентов составил 54,4 года. В свою очередь, средний возраст женщин составил 59,4 года, а мужчин – 48,9 года. Наибольшая доля пациентов, среди которых проводился статистический анализ, – лица среднего (45–59 лет) и пожилого возраста (60–74 лет) – 28% и 26% от всего количества пациентов

соответственно. Пациентов юношеского возраста (до 24 лет) было – 8%, молодого возраста (25–44 лет) – 24%, а старческого возраста (старше 75 лет) – 14%. Статистическая обработка полученных данных проводилась при помощи пакета прикладного программного обеспечения Microsoft Excel.

Результаты и их обсуждение. Ссылаясь на данные УЗИ печени, желчного пузыря и желчных протоков нами была составлена таблица со всеми эхографическими признаками, которые были зафиксированы в ходе исследования. Для удобства в использовании и работе с этими сведениями, пациенты были распределены на: возрастные категории, пол и вид патологии органа (таблица 1). Кроме того, для удобства заполнения таблиц нами были применены сокращения. К видам патологии печени будем относить: норма (1 вид), гепатомегалия (2 вид), диффузные изменения (3 вид), кавернозная гемангиома (4 вид), кисты (5 вид), стеатогепатоз (6 вид).

Таблица 1 – УЗИ-признаки патологии печени

	Вид патологии											
	1		2		3		4		5		6	
	ж	м	ж	м	ж	м	ж	м	ж	м	ж	м
18-24 года	4	6	-	1	-	1	-	-	-	-	-	-
25-44 года	12	1	3	10	4	9	1	1	-	-	-	-
45-59 лет	3	4	5	13	8	10	1	-	2	1	1	-
60-74 года	3	1	2	4	8	4	-	-	4	1	-	2
75 лет и старше	-	-	3	1	4	3	-	-	1	1	-	1
Всего	22	12	13	29	24	27	2	1	7	3	1	3

По результатам анализа можно сказать, что среди 52 женщин – 22 не имеют патологии печени, 17 имеют два и более признака заболевания печени. В свою очередь, ИМТ находится в норме главным образом у женщин, которые не имеют никаких заболеваний печени – 15 из них имеют норму (28,8% от всего количества). Нормальный ИМТ имеют только 17 женщин – 32,7%, избыточную массу тела – 19-36,5% от численности изученных женщин, ожирение I степени – 12-23%, ожирение II степени – 4-7,7%.

Кроме того, в числе 48 мужчин – у 12 не выявляется патологии, 8 мужчин имеют одно заболевание и 25 – два и более. Наконец, ИМТ находится в норме преимущественно у мужчин, которые не имеют никаких заболеваний печени – 11 из них имеют норму (22,9% от всего количества). Нормальную массу тела имеют только 15 мужчин из 48. Что составило 31,3%, избыточную массу имеют 26 (54,2%) от обследованных мужчин, ожирение I степени наблюдалось у 5 (10,4%) мужчин, ожирение II степени – у 2 (4,2%).

При разборе результатов УЗИ желчного пузыря пациентов, наблюдаются следующие варианты состояния органа (таблица 2).

Таблица 2 – Эхографическая картина желчного пузыря

Возрастные группы	Спектр данных									
	норма		полипы		удален		сладж		конкременты	
	ж	м	ж	м	ж	м	ж	м	ж	м
18-24 года	3	7	-	-	-	-	-	-	-	-
25-44 года	11	9	2	1	1	-	1	-	-	-
45-59 лет	7	13	1	1	1	1	-	-	2	-
60-74 года	8	6	1	-	2	-	-	-	1	-
75 лет и старше	2	-	-	-	2	3	-	-	2	-
Всего	31	35	4	2	6	4	1	0	4	0

Таким образом, было установлено, что 59,6% изученных нами женщин не имеют заболеваний желчного пузыря. При этом у 11,5% женщин желчный пузырь удалён, а 7,7% женщин имеют полипы, 7,7% – конкременты. В тоже время только 28,9% рассмотренных женщин имеют по одному заболеванию желчного пузыря.

По итогам, которые отображаются в таблице 2 можно сказать, что 72,9% мужчин не имеют заболеваний желчного пузыря. Данные показали, что у 8,3% мужчин он удалён, 4,2% имеют полипы. Наконец 14,6% мужчин имеют по одному заболеванию желчного пузыря.

На основе изучения эхографической картины желчных путей, среди 100 обследованных пациентов признаки холедохэкстазии были выявлены лишь у двух женщин: у пациенток 60 лет с ИМТ 31,1 и 76 лет с ИМТ 25,7. Из этого следует, что заболевания желчных протоков встречаются редко.

Вывод. Исходя из выше вышеизложенного, проведённое исследование позволило оценить влияние возраста, пола и индекса массы тела на состояние органов гепатобилиарной системы по данным ультразвукового исследования. Высокая частота алиментарно-зависимых нарушений массы тела подтверждает актуальность проблемы метаболического синдрома в исследуемой группе. Наиболее частыми ультразвуковыми находками со стороны печени являлись диффузные изменения и гепатомегалия. При этом нормальная масса тела ассоциировалась с отсутствием патологии печени у 15 женщин и 11 мужчин. Полученные данные дают возможность прогнозирования и разработки профилактических мер.

ЛИТЕРАТУРА

1. Состояние гепатобилиарной системы по данным ультразвукового исследования у детей и подростков с избыточной массой тела и ожирением / И. Е. Штина, Ю. А. Ивашова, Н. И. Мамыкина, О. Ю. Устинова // Вопросы питания. – 2023. – Т. 92, № 2. – С. 60–70.

2. Шарафетдинов, Х. Х. Ожирение как глобальный вызов XXI века: лечебное питание, профилактика и терапия / Х. Х. Шарафетдинов, О. А. Плотникова // Вопросы питания. – 2020. – Т. 89, № 4. – С. 161–171.

3. Селиверстов, П. В. Неалкогольная жировая болезнь печени и метаболический синдром: современный взгляд на проблему / П. В. Селиверстов, С. И. Ситкин // Российский журнал гастроэнтерологии, гепатологии, колопроктологии. – 2023. – Т. 33, № 2. – С. 15–24.

БРЮШНАЯ ЧАСТЬ ПИЩЕВОДА: ВАРИАНТЫ ФОРМЫ И МОРФОМЕТРИЧЕСКИЕ ХАРАКТЕРИСТИКИ ПО ДАННЫМ СПИРАЛЬНОЙ КОМПЬЮТЕРНОЙ ТОМОГРАФИИ

Шестакович Е.Н., Руденок В.В., Геврасева М.В., Кутенок Н.А.

*Белорусский государственный медицинский университет
Минск, Беларусь*

Введение. Брюшная часть пищевода человека входит в состав пищеводно-желудочного перехода и представляет собой анатомически значимую зону, в пределах которой локализуются основные компоненты антирефлюксного барьера: нижний пищеводный сфинктер, угол Гиса, клапан Губарева, правая ножка диафрагмы и диафрагмально-пищеводная связка [1, с. 18]. Морфометрические параметры этой части пищевода (длина, ширина на различных уровнях, угол Гиса) отличаются выраженной индивидуальной вариабельностью, что определяет своеобразие морфологического профиля пищеводно-желудочного перехода и в значительной степени обуславливает эффективность его замыкательной функции [2 с. 16]. Между тем, если отдельные морфометрические параметры дистального пищевода в литературе описаны неоднократно, то комплексной оценки в зависимости от вариантов его формы нет [3, с. 213; 4, с. 527].

В практическом отношении представление о вариантах формы брюшной части пищевода и корреляционных связях между их морфометрическими характеристиками необходимы при интерпретации результатов лучевой диагностики [5, с. 169; 6, с. 2281], при оценке состоятельности антирефлюксного барьера [7, с. 4; 8, с. 628], и, что особенно важно, при раннем выявлении лиц из группы риска развития гастроэзофагеальной рефлюксной болезни и её осложнений [9, с. 2].

Цель. Установить варианты формы и морфометрические особенности брюшной части пищевода человека с использованием данных спиральной компьютерной томографии.

Методы исследования. Материалом для ретроспективного исследования послужили данные спиральной компьютерной томографии 197 лиц в возрасте от 0 до 72 лет (113 женщин и 84 мужчины), не имевших в анамнезе заболеваний пищеводно-желудочного перехода. Архивные данные предоставлены ГУ РНПЦ «Мать и дитя». Обработка и анализ полученных изображений осуществлялись с использованием программного обеспечения «VD Viewer LT». В ходе исследования проведена морфометрия брюшной части пищевода: измерялась его ширина (на уровне диафрагмы, в брюшной полости и в области кардиального отверстия желудка), длина (от пищеводного отверстия диафрагмы до угла Гиса, по левой боковой стенке, на стороне формирования большой кривизны желудка) и величина кардиальной вырезки (угол Гиса). Статистическая обработка проведена с использованием пакета Microsoft Excel и программы Statistica 10.0, с применением методов описательной статистики и непараметрических критериев для проверки статистических гипотез

(сравнение достоверностей показателей между группами и оценка взаимосвязей между показателями).

Результаты и их обсуждение. В ходе исследования брюшной части пищевода были установлены следующие ее формы: конусовидная, цилиндрическая, бочковидная и вариант по типу «песочных часов». Конусовидная форма характеризовалась постепенным расширением пищевода в дистальном направлении при относительно более узком проксимальном отделе и конусообразном переходе к кардиальному отверстию желудка, выявлена в 69,5% случаев. Цилиндрическая форма отличается относительно равномерным диаметром просвета брюшной части пищевода по всей длине при почти параллельных контурах стенок, встречалась в 11,5% наблюдений. Форма по типу «песочных часов» выявлялась у 17,7% обследованных и характеризовалась наличием выраженного участка сужения в средней трети брюшной части пищевода с расширениями выше и ниже места сужения, в результате чего просвет приобретал характерный «перетянутый» контур; данный вариант встречался в 17,7% случаев. Бочковидная форма имела более выраженное расширение в среднем отделе брюшной части пищевода, с округлением контуров и относительно пологим переходом к зоне кардии, выявлена в 1,3 % случаев.

При изучении распределения форм брюшной части пищевода в различных возрастных группах, выявлено, что в возрастной группе 0-3 лет конусовидная форма брюшной части пищевода определялась в 80,0% случаев, цилиндрическая и бочковидная – по 10,0% каждая, при этом конфигурация по типу «песочных часов» не выявлена. В последующем возрастном интервале 4-7 лет во всех наблюдениях регистрировалась исключительно конусовидная форма. В возрасте 8-12 лет конусовидная форма сохраняла доминирующее положение (80,0%), тогда как вариант по типу «песочных часов» отмечен в 20,0% наблюдений; цилиндрическая и бочковидная формы на данном этапе не встречались. В 13-15 лет наблюдалась тенденция к умеренному снижению частоты конусовидной формы брюшной части пищевода (66,7%) при одновременном увеличении доли формы «песочные часы» (29,2%), тогда как цилиндрическая конфигурация выявлена лишь у 4,2% подростков, а бочковидная по-прежнему отсутствовала. В группе 16-21 года конусовидная форма сохраняет преобладающее значение (77,8%), цилиндрическая форма встречалась в 22,2% случаев, в то время как формы «песочные часы» и бочковидная не регистрировались. В возрастном диапазоне 22-34 лет преобладание конусовидной конфигурации также сохранялось (78,6%), вместе с тем появлялась форма «песочные часы» (14,3%) и в незначительном числе наблюдений выявлялась цилиндрическая разновидность (7,1%); бочковидная форма вновь не обнаружена. В 35-55 лет конусовидная форма оставалась ведущей (76,6%), цилиндрическая отмечалась в 7,8% случаев, вариант по типу «песочных часов» – в 14,1%, тогда как бочковидная конфигурация регистрировалась у 1,6% обследованных. В возрасте 56-74 лет общая структура распределения форм претерпевала незначительные изменения: конусовидная форма сохраняла высокую частоту встречаемости (80,0%), вариант «песочные

часы» выявлялся в 16,0% случаев, цилиндрическая – в 4,0%, а бочковидная форма – в 2,0% наблюдений.

Анализ достоверности различий по половому признаку для выявленных форм брюшной части пищевода проводился с использованием χ^2 -критерия Пирсона и критерия Фишера, при этом, статистически значимых различий между мужчинами и женщинами не выявлено ($p \geq 0,05$).

В ходе морфометрического исследования были установлены следующие показатели брюшной части пищевода: ширина просвета в пищеводном отверстии диафрагмы составляла 13,0 (10,8; 15,5) мм, в брюшной полости – 14,8 (12,5; 17,5) мм, в области кардиального отверстия желудка – 18,4 (15,2; 21,4) мм; длина равнялась 9,0 (8,6; 11,2) мм, а показатель угла Гиса – 106 (89; 121)°.

Выводы. В результате проведённого исследования были выявлены четыре варианта формы брюшной части пищевода человека: конусовидная, цилиндрическая, бочковидная и по типу «песочных часов». Конусовидная форма брюшной части пищевода является доминирующей у человека и регистрируется в 69,5% наблюдений, вариант по типу «песочных часов» – в 17,7% случаев, цилиндрическая форма – в 11,5%, тогда как бочковидная форма встречается наиболее редко – в 1,3% случаев. Формы брюшной части пищевода не имеют статистически значимых гендерных отличий ($p \geq 0,05$), что позволяет их рассматривать, как независимые от половой принадлежности признаки в пределах исследованной выборки.

Морфометрические показатели брюшной части пищевода по результатам настоящего исследования составили: ширина просвета в пищеводном отверстии диафрагмы составила 13,0 (10,8; 15,5) мм, в брюшной полости – 14,8 (12,5; 17,5) мм, в области кардиального отверстия желудка – 18,4 (15,2; 21,4) мм; длина брюшной части пищевода равна 9,0 (8,6; 11,2) мм, а показатель угла Гиса – 106 (89; 121)°.

ЛИТЕРАТУРА

1. American foregut society cooperative white paper on mechanisms and principles of the antireflux barrier and antireflux surgery / N. T. Nguyen, B. Abu Dayyeh, K. Chang [et al.] // *Foregut: The Journal of the American Foregut Society*. – 2025. – Vol. 5, № 1. – P. 16–26.

2. Correlation of esophageal lengths with measurable external parameters / T. J. Song, Y. H. Kim, H. S. Ryu, J. H. Hyun // *Korean Journal of Internal Medicine*. – 1991. – Vol. 6, № 1. – P. 16–20.

3. Functional morphology of the lower esophageal sphincter and crural diaphragm determined by three-dimensional high-resolution esophago-gastric junction pressure profile and CT imaging / R. K. Mittal, A. Zifan, D. Kumar [et al.] // *American Journal of Physiology: Gastrointestinal and Liver Physiology*. – 2017. – Vol. 313, № 3. – P. 212–219.

4. Durmaz, F. Comparison of wall thickness of esophagus and gastroesophageal junction using computed tomography with endoscopy and biopsy results / F. Durmaz, C. Ozer // *Turkish Journal of Thoracic and Cardiovascular Surgery*. – 2020. – Vol. 28, № 3. – P. 525–531.

5. How to update esophageal masses imaging using literature review and institutional experience / J. Qu, Z. Wang, H. Zhang [et al.] // *Insights into Imaging*. – 2024. – Vol. 15, № 1. – P. 169.

6. The angle of His as a measurable element of the anti-reflux mechanism / S. Michael, G. Marom, R. Brodie [et al.] // *Journal of Gastrointestinal Surgery*. – 2023. – Vol. 27, № 11. – P. 2279–2286.

7. Hiatal hernia size and reflux parameters in gastro-oesophageal reflux disease: evidence from a retrospective cohort / M. Barghash, E. Obayi, U. Itaman [et al.] // *Cureus*. – 2025. – Vol. 17, № 11. – P. e98131.

8. Трухманов, А. С. Клинико-морфологические особенности и функциональные показатели у пациентов с гастроэзофагеальной рефлюксной болезнью и пищеводом Баррета / А. С. Трухманов, А. В. Параскевова, О. А. Сторонова [и др.] // *Терапевтический архив*. – 2025. – Т. 97, № 8. – С. 627–634.

9. The contemporary diagnostic approaches to esophageal symptomatology / A. Farah, E. V. Savarino, W. Abboud [et al.] // *Cureus*. – 2025. – Vol. 17, № 2. – P. e78804.

АНАТОМИЯ ВНУТРИТАЗОВОЙ ЧАСТИ НИЖНЕЙ ЯГОДИЧНОЙ АРТЕРИИ У ЖЕНЩИН ВТОРОГО ПЕРИОДА ЗРЕЛОГО ВОЗРАСТА

Шкандратов А.В., Жданович В.Н., Кузьменко А.В.

Гомельский государственный медицинский университет

Гомель, Беларусь

Введение. Исследование вариантной анатомии нижней ягодичной артерии (НЯА) необходимо для расширения базы данных по топографии этого сосуда, что значительно облегчает его распознавание во время операции [1, с. 25; 2, с. 249]. Среди специализированных литературных источников существует немало работ, в которых разбираются варианты отхождения НЯА, приводятся сведения по анатомии ветвей этой артерии, а также предоставляются ее биометрические характеристики [3, с. 75]. Вместе с тем, количество публикаций, затрагивающих вопрос об индивидуальной изменчивости *a. glutea inferior* у людей разных возрастных групп остается незначительным. Вследствие этого остаются актуальными исследования, направленные на расширение сведений по вариантной анатомии НЯА у людей различных возрастных групп.

Цель: получить данные по вариантной анатомии НЯА у женщин второго периода зрелого возраста.

Методы исследования. Результаты настоящего исследования получены в ходе препарирования 21 нефиксированного трупа женщин второго периода зрелого возраста (от 35 до 55 лет). С помощью метода препарирования производили выделение ветвей внутренней подвздошной артерии (ВПА) на правой и левой половинах полости малого таза. Отмечали варианты отхождения НЯА и фиксировали количество ее внутритазовых ветвей (при

условии их наличия). Измерения длин а. *glutea inferior* осуществляли с помощью штангенциркуля с ценой деления до 15 см, а фиксацию наружного диаметра этой артерии выполняли, используя микрометр МК-63. Установленный процент частоты встречаемости различных вариантов топографии НЯА указывали в круглых скобках при ее описании. Статистическую обработку полученных цифровых данных выполняли в программе «Statistica» 13.0. Рассчитывали медианы морфометрических показателей вместе со значениями их первого и третьего квартилей (Q1; Q3).

Результаты и обсуждение. Согласно результатам наших исследований, морфометрические показатели НЯА у женщин второго периода зрелого возраста равнялись: 4,1 (1,0; 5,7) см (значение длины) и 3,8 (2,9; 5,2) мм (значение диаметра).

Наиболее распространенным вариантом отхождения НЯА на нашем материале было формирование этого сосуда из общего ствола для а. *glutea inferior* и внутренней половой артерии у 10 женщин (47,6%) справа и у 9 женщин (42,9%) – слева. По данным специализированной литературы НЯА чаще всего ответвляется от переднего ствола ВПА (около 55% случаев) [2]. Согласно нашим данным вторым по значению источником формирования для исследуемой артерии являлся передний ствол ВПА. На правой и левой половинах таза этот вариант формирования отмечен у 5 женщин (23,8%).

Установлено, что у 3 женщин второго периода зрелого возраста НЯА отходила от заднего ствола ВПА справа (14,3%) и у 2 женщин – от аналогичного сосуда слева (9,5%). По данным литературы эта артерия встречается в 26-28% случаев [2].

По нашим данным НЯА ответвлялась непосредственно от ВПА у 3 женщин справа (14,3%) и у 5 женщин – слева (23,8%).

Внутритазовые мышечные ветви формировались от а. *glutea inferior* у 4 женщин справа (19,0%) и у 6 женщин – слева (28,6%). Отхождение запирающей артерии от НЯА отмечено у 3 женщин справа (14,3%) и у 2 женщин – слева (9,5%).

Правая НЯА анастомозировала с другими артериями малого таза с частотой 14,3% случаев, при этом левая а. *glutea inferior* – с частотой 19%, что является незначительным расхождением с данными специализированной литературы [3].

Выводы. Топография НЯА у женщин второго периода зрелого возраста характеризуется заметной индивидуальной изменчивостью. Внутритазовая часть НЯА может являться источником формирования запирающей артерии, а также мышечных и анастомотических ветвей.

ЛИТЕРАТУРА

1. Clinical experience with a shape memory polymer peripheral vascular embolization plug: a case series / R. A. Morgan, I. Loftus, L. Ratnam [et al.] // *CVIR Endovascular*. – 2021. – Vol. 11, № 3. – P. 24–29.

2. Anatomical study on the variations in the branching pattern of internal iliac artery / Н. Mamatha, В. Hemalatha, Р. Vinodini [et al.] // *Indian Journal of Surgery*. – 2012. – Vol. 77, № 2. – P. 248–252.

3. Кузьменко, А. В. Хирургическая анатомия внутритазовых анастомозов нижней ягодичной артерии / А. В. Кузьменко // Проблемы здоровья и экологии. – 2019. – № 2. – С. 74–79.

ВАРИАНТНАЯ АНАТОМИЯ ВНУТРИТАЗОВОЙ ЧАСТИ ВНУТРЕННЕЙ ПОЛОВОЙ АРТЕРИИ У МУЖЧИН ВТОРОГО ПЕРИОДА ЗРЕЛОГО ВОЗРАСТА

Шкандратов А.В., Жданович В.Н., Кузьменко А.В.
Гомельский государственный медицинский университет
Гомель, Беларусь

Введение. Расширение сведений по вариантной анатомии внутренней половой артерии (ВПЛА) остается в центре внимания современных исследователей [1, с. 932]. Этот факт главным образом связан с тем, что ВПЛА является одной из артерий таза, на которой выполняются оперативные вмешательства, а также – с неудовлетворенностью специалистов существующей базой данных по топографии этой артерии [3, с. 81]. Среди специализированных литературных источников имеется значительное количество публикаций по вариантной анатомии *a. pudenda interna* [2, с. 250]. Однако наличие работ, предоставляющих сведения по анатомии ВПЛА у людей разных возрастных групп, остается незначительным, что обуславливает актуальность исследований, направленных на получение таких данных.

Цель: исследовать вариантную анатомию ВПЛА у мужчин второго периода зрелого возраста.

Методы исследования. Результаты настоящей работы получены в ходе препарирования 22 нефиксированных трупов мужчин второго периода зрелого возраста (от 36 до 60 лет). Выделение артерий малого таза производили на обеих половинах этой полости. Измерения длин ВПЛА осуществляли с помощью штангенциркуля с ценой деления до 15 см, а фиксацию наружного диаметра этой артерии выполняли, используя микрометр МК-63. Процент частоты встречаемости различных вариантов отхождения *a. pudenda interna* и ее внутритазовых ветвей указывали в круглых скобках в тексте настоящей работы. Статистическую обработку полученных цифровых данных выполняли в программе «Statistica» 13.0. Рассчитывали медианы морфометрических показателей ВПЛА вместе со значениями их первого и третьего квартилей (Q1; Q3).

Результаты и обсуждение. Установлено, что при анализе морфометрических параметров ВПЛА у мужчин второго периода зрелого возраста получены следующие данные: значение длины этой артерии равнялось 3,3 (2,7; 5,7) см, а величина ее диаметра – 3,4 (2,0; 4,7) мм.

Следует отметить, что наиболее распространенным вариантом отхождения *a. pudenda interna* на нашем материале было формирование этого сосуда из общего ствола для нижней ягодичной артерии (НЯА) и ВПЛА

у 9 мужчин (40,9%) справа и у 11 мужчин (50,0%) – слева. По данным специализированной литературы такое ответвление ВПЛА встречается в 50-55% случаев [2].

Второй по частоте встречаемости разновидностью является ответвление *a. pudenda interna* от переднего ствола внутренней подвздошной артерии (ВПА) у 6 мужчин справа (27,3%) и у 5 мужчин (22,7%) – слева. По данным литературы такой вариант отхождения составляет 30-35% случаев [2, с. 250].

На нашем материале обнаружено отхождение ВПЛА непосредственно от ВПА (в случае отсутствия деления ВПА на передний и задний стволы) у 4 мужчин (18,2%) справа и у 5 мужчин (22,7%) – слева.

У 2 мужчин был обнаружен вариант ответвления *a. pudenda interna* от заднего ствола ВПА (9,1%) справа и у 1 мужчины (4,5%) – слева. В одном случае ВПЛА (4,5%) формировалась из общего ствола для нижней мочепузырной артерии (НМА) и *a. pudenda interna*.

Следует отметить, что правая ВПЛА у мужчин второго периода зрелого возраста являлась источником формирования следующих сосудов: в 2 случаях (9,1%) – запирающей артерии (ЗА), в 1 случае (4,5%) – НМА. В свою очередь от левой *a. pudenda interna* отходила НМА в 2 случаях (9,1%).

Выводы. Вариантная анатомия ВПЛА у мужчин второго периода зрелого возраста характеризуется выраженной индивидуальной изменчивостью. ВПЛА может являться источником формирования для запирающей артерии (ЗА) и НМА.

ЛИТЕРАТУРА

1. Optimal wire myography normalization for the rat dorsal penile, internal pudendal and internal iliac arteries / T. A. Azeez, M. R. Andrade, J. D. La Favor [et al.] // *Physiological Research*. – 2021. – Vol. 70, № 6. – P. 931–937.

2. Anatomical study on the variations in the branching pattern of internal iliac artery / Н. Mamatha, В. Hemalatha, Р. Vinodini [et al.] // *Indian Journal of Surgery*. – 2012. – Vol. 77, № 2. – P. 248–252.

3. Кузьменко, А. В. Хирургическая анатомия внутритазовых анастомозов внутренней половой артерии / А. В. Кузьменко, В. В. Дорощенкова // *Проблемы здоровья и экологии*. – 2019. – № 3. – С. 80–85.

ВАРИАНТНАЯ АНАТОМИЯ ПУЗЫРНОЙ АРТЕРИИ У ЖЕНЩИН ПЕРВОГО ПЕРИОДА ЗРЕЛОГО ВОЗРАСТА

Шкандратов А.В., Жданович В.Н., Кузьменко А.В.

*Гомельский государственный медицинский университет
Гомель, Беларусь*

Введение. Получение новых данных по вариантной анатомии пузырной артерии (ПА) необходимо для облегчения быстрой идентификации этого сосуда при выполнении холецистэктомии и как следствие для снижения интраоперационных и послеоперационных осложнений [1, с. 5630; 2, с. 680].

Несмотря на появление значительного количества специализированных работ, которые описывают новые варианты топографии ПА остается ряд не затронутых вопросов, касающихся детализации затронутой темы. Прежде всего обращает внимание на себя тот факт, что подавляющее число авторов предоставляют сведения по анатомии *a. cystica* в обобщенном виде без разделения данных в зависимости от половой принадлежности [2, с. 681; 3, с. 722]. Отсутствует описание морфометрических параметров ПА в разных возрастных группах мужчин и женщин [3, с. 723]. Детализация данных по вариантной анатомии *a. cystica* у людей различного пола и возраста, несомненно, облегчит интраоперационную идентификацию этой артерии. Таким образом остаются актуальными исследования, направленные на расширение сведений по топографии ПА у мужчин и женщин разных возрастных групп.

Цель: исследовать вариантную анатомию ПА у женщин первого периода зрелого возраста.

Методы исследования. Исследование вариантной анатомии ПА у женщин первого периода зрелого возраста (от 21 года до 35 лет) произведено на 23 нефиксированных трупах. Для сбора морфометрических и статистических данных использовали метод препарирования. Измерения длин ПА осуществляли с помощью штангенциркуля с ценой деления до 15 см, а фиксацию наружного диаметра этой артерии выполняли, используя микрометр МК-63. Установленный процент частоты встречаемости различных вариантов топографии *a. cystica* указывали в круглых скобках при ее описании. Статистическую обработку полученных цифровых данных выполняли в программе Statistica 13.0. Рассчитывали медианы морфометрических показателей вместе со значениями их первого и третьего квартилей (Q1; Q3).

Результаты и обсуждение. Анализ морфометрических параметров ПА у женщин первого периода зрелого возраста показал, что значение длины этой артерии равнялось 1,7 (0,7; 3,7) см, а величина ее диаметра – 4,5 (2,3; 5,2) мм.

Наиболее распространенным вариантом отхождения исследуемой ПА на нашем материале было формирование этого сосуда из собственной печеночной артерии у 16 женщин (69,6%). По данным специализированной литературы такое ответвление ПА встречается в 70-75% [1, с. 5631]. При этом по нашим данным *a. cystica* располагалась в пределах треугольника Кало и в 13 случаях (56,6%) проходила позади общего печеночного и пузырного протоков. Однако в 3 случаях ПА простиралась кпереди от этих протоков (13,0%). На указанные варианты локализации *a. cystica* влияла топография собственной печеночной артерии: в 13 случаях (56,6%) она располагалась позади общего печеночного протока, а в оставшихся 3 случаях (13,0%) – кпереди от него.

Установлено, что у 3 женщин присутствовала добавочная пузырная артерия (13,0%). По данным литературы эта артерия встречается в 12,2% случаев [1, с. 5631]. При этом на нашем материале указанный сосуд располагался в пределах треугольника Кало и начинался в 2 случаях от

собственной печеночной артерии (8,7%), а также в 1 случае – от правой печеночной артерии (4,3%).

У 1 женщины был обнаружен вариант отхождения ПА от желудочно-двенадцатиперстной артерии (4,3%). В этом случае а. cystica проходила вдоль передней стенки пузырного протока и располагалась за пределами треугольника Кало.

По одному случаю отхождения (4,3%) ПА у женщин первого периода зрелого возраста было также зафиксировано от следующих сосудов: от правой печеночной и от левой печеночной артерий а. cystica ответвлялась в пределах треугольника Кало, от общей печеночной артерии – за пределами указанного треугольника.

Несмотря на обнаружение большого количества разновидностей вариантов начала ПА у женщин первого периода зрелого возраста нам не удалось выделить описанные в литературе отхождения а. cystica от средней печеночной артерии [2, с. 682] и верхней брыжеечной артерии [3, с. 724].

Выводы. Топография ПА у женщин первого периода зрелого возраста характеризуется значительной вариабельностью. Большая часть выделенных а. cystica располагалась в пределах треугольника Кало.

ЛИТЕРАТУРА

1. New classification of the anatomic variations of cystic artery during laparoscopic cholecystectomy / Y. Ding, B. Wang, W. Wang [et al.] // World Journal of Gastroenterology. – 2007. – Vol. 13, № 42. – P. 5629–5634.

2. Anatomical variations of cystic artery and laparoscopic cholecystectomy: a persisting surgical challenge / M. Perdikakis, A. Liapi, A. Kiriakopoulos [et al.] // Cureus. – 2024. – Vol. 16, № 8. – P. 679–684.

3. Dandekar, U. Cystic artery: morphological study and surgical significance / U. Dandekar, K. Dandekar // Anatomy Research International. – 2016. – Vol. 10, № 3. – P. 720–728.

ОГЛАВЛЕНИЕ

ЖЕНЩИНЫ-АНАТОМЫ В ИСТОРИИ ГРОДНЕНСКОГО МЕДИЦИНСКОГО УНИВЕРСИТЕТА

Сидорович С.А...... 3

MORPHOLOGICAL VARIATIONS IN THE ORIGIN AND BRANCHING OF THE OPHTHALMIC ARTERY: A CLINICAL PERSPECTIVE

Al Juboori A.N., Raguram M.G. 6

BEYOND THE STAIN: CLINICAL AND HISTOLOGICAL DISTINCTIONS IN AA AND AL RENAL AMYLOIDOSIS

**Kumar S., Basnayakage P.S., Dmitrieva M.V., Sech M.A., Savosh V.V.,
Letkovskaja T.A.** 8

DYNAMICS OF PATENTING INVENTIONS ON THE PROBLEM OF CARDIAC ANATOMY 11

Mazalkova Maria 11

MYELOPATHY CAUSED BY SPINAL INTRAMEDULLARY SARCOIDOSIS IN A YOUNG MAN: CASE REPORT

**S.Saman Waruna Shantha, Colvin Ananda Samarasinghe, Saptha
Suriarachchi**..... 13

ВОЗМОЖНОСТИ ПРИМЕНЕНИЯ УЛЬТРАЗВУКОВОГО ИССЛЕДОВАНИЯ В ИЗУЧЕНИИ МОРФОЛОГИЧЕСКИХ ОСОБЕННОСТЕЙ СЕДАЛИЩНОГО НЕРВА

Анисова Н.С., Бовтюк Н.Я...... 17

АНАТОМО-ТОПОГРАФИЧЕСКИЕ ОСОБЕННОСТИ ДВЕНАДЦАТИПЕРСТНОЙ КИШКИ И ЕЕ СОСУДОВ ПРИ МАЛЬРОТАЦИИ

Астапенко К.П., Шавель Ж.А., Марченко Р.П. 21

ВАРИАНТНАЯ АНАТОМИЯ ЧРЕВНОГО СТВОЛА: СОПОСТАВЛЕНИЕ РЕЗУЛЬТАТОВ СОБСТВЕННЫХ ИССЛЕДОВАНИЙ И ДАННЫХ МИРОВОЙ ЛИТЕРАТУРЫ

Белоус П.В., Сидорович С.А. 23

ДЕФОРМАЦИИ ЖЕЛЧНОГО ПУЗЫРЯ У ЖЕНЩИН РЕПРОДУКТИВНОГО ВОЗРАСТА С ЖЕЛЧНОКАМЕННОЙ БОЛЕЗНЬЮ ПО ДАННЫМ УЛЬТРАЗВУКОВОЙ ДИАГНОСТИКИ

Бовтюк Н.Я., Анисова Н.С., Желенговская М.Н., Матюк Ю.С...... 26

УЛЬТРАЗВУКОВАЯ ОЦЕНКА АНАТОМИЧЕСКИХ ОСОБЕННОСТЕЙ
ПОЧЕК У ПАЦИЕНТОВ РАЗЛИЧНЫХ ВОЗРАСТНЫХ ГРУПП

Богдель А.В. 28

СОДЕРЖАНИЕ НЕЙРОГЛОБИНА В НЕЙРОНАХ КОРЫ И ГИППОКАМПА
ПРИ РАЗЛИЧНЫХ ИНТЕРВАЛАХ СТУПЕНЧАТОЙ ИШЕМИИ
ГОЛОВНОГО МОЗГА

**Бонь Е.И., Максимович Н.Е., Зиматкин С.М., Кохан Н.В.,
Зорко А.И., Карнюшко О.А. 31**

ЭКСПРЕССИЯ БЕЛКА ТЕПЛООВОГО ШОКА HSP70
В НЕЙРОНАХ КРЫС ПРИ АДАПТАЦИИ К ЦЕРЕБРАЛЬНОЙ ИШЕМИИ
РАЗЛИЧНОЙ СТЕПЕНИ

**Бонь Е.И., Максимович Н.Е., Карнюшко О.А., Зиматкин С.М.,
Белоконь С.С., Петухов З.А., Зорко А.И. 35**

МОРФОЛОГИЧЕСКАЯ ХАРАКТЕРИСТИКА НЕЙРОНОВ КОРЫ И
ГИППОКАМПА ПРИ СТУПЕНЧАТОЙ СУБТОТАЛЬНОЙ ИШЕМИИ
ГОЛОВНОГО МОЗГА

**Бонь Е.И., Максимович Н.Е., Зиматкин С.М., Валько Н.А.,
Кот В.Н., Зорко А.И., Карнюшко О.А. 38**

КЛИНИКО-МОРФОЛОГИЧЕСКИЙ АНАЛИЗ ЛЕТАЛЬНЫХ
НАБЛЮДЕНИЙ ОСТРОГО АППЕНДИЦИТА

**Бутолина К.М., Мироненко О.Н., Кохан Е.И., Коваль А.С.,
Коваль Н.А. 43**

АНАТОМИЧЕСКАЯ ИЗМЕНЧИВОСТЬ УРОВНЯ ВХОЖДЕНИЯ
ПОЗВОНОЧНОЙ АРТЕРИИ В КАНАЛ ПОПЕРЕЧНЫХ ОТРОСТКОВ
ШЕЙНЫХ ПОЗВОНКОВ ПО ДАННЫМ МУЛЬТИСРЕЗОВОЙ
КОМПЬЮТЕРНОЙ ТОМОГРАФИИ

Волчкевич Д.А., Бобрик А.В., Токина И.Ю. 46

ЛОЖНАЯ ТОПОГРАФИЯ: ОШИБКИ ПРОСТРАНСТВЕННОГО
ВОСПРИЯТИЯ ПРИ ИЗУЧЕНИИ АНАТОМИЧЕСКИХ ПРЕПАРАТОВ

Гордеев Е.Р., Стрижков А.Е. 51

ЭПОКСИДНЫЕ АНАТОМИЧЕСКИЕ ПРЕПАРАТЫ КАК ИНСТРУМЕНТЫ
ВИЗУАЛИЗАЦИИ В МЕДИЦИНСКОМ ОБРАЗОВАНИИ

Гордеев Е.Р., Стрижков А.Е. 53

МОРФОМЕТРИЧЕСКИЕ И ТОПОГРАФИЧЕСКИЕ ОСОБЕННОСТИ
СТРУКТУР ИЛЕОЦЕКАЛЬНОЙ ОБЛАСТИ ВЗРОСЛОГО ЧЕЛОВЕКА

Григорян Г.С., Трушель Н.А. 57

ВЛИЯНИЕ ПРОФЕССИОНАЛЬНЫХ НАГРУЗОК НА МОРФОЛОГИЮ
ПЯСТНЫХ КОСТЕЙ КИСТИ ЧЕЛОВЕКА

Гришковец П.В., Дорохович Г.П. 60

ВАРИАНТЫ СТРОЕНИЯ ПОВЕРХНОСТНЫХ ВЕН ВЕРХНЕЙ
КОНЕЧНОСТИ У МОЛОДЫХ ЛЮДЕЙ..... 63

Грынцевич Р.Г., Черненко Т.С. 63

МОРФОЛОГИЧЕСКАЯ ХАРАКТЕРИСТИКА РАНЕВОЙ
ПОВЕРХНОСТИ ПОДЖЕЛУДОЧНОЙ ЖЕЛЕЗЫ ПОСЛЕ РЕЗЕКЦИИ В
ЭКСПЕРИМЕНТЕ

Гуца Т.С. 68

ЭКСПЕРИМЕНТАЛЬНАЯ ОЦЕНКА МОРФОЛОГИЧЕСКОГО СОСТОЯНИЯ
СЕЛЕЗЕНОЧНОЙ ТКАНИ ПОСЛЕ РЕЗЕКЦИИ

Гуца Т.С. 70

ФЕНОМЕН АСИММЕТРИИ ПРИ ДВУСТОРОННЕМ КОКСАРТРОЗЕ

Демко Н.А., Ширин Г.А. 73

ГЕТЕРОТОПИЯ СЛИЗИСТОЙ ОБОЛОЧКИ ЖЕЛУДКА В
АНОРЕКТАЛЬНУЮ ОБЛАСТЬ: РЕДКИЙ СЛУЧАЙ ИЗ ПРАКТИКИ

**Дмитриева М.В., Брагина З.Н., Галан И.В., Яниславская А.О.,
Хоменко Д.И., Москвин А.А., Ковалевич Е.В. 74**

ТРОМБОЗ ВЕТВЕЙ ЛИЦЕВОЙ АРТЕРИИ КАК ОСЛОЖНЕНИЕ ПОСЛЕ
КОСМЕТОЛОГИЧЕСКИХ ПРОЦЕДУР

Жарикова Т.С., Николенко В.Н., Черникова Е.А., Жариков Ю.О. .. 79

ТВОРЧЕСКИЕ ПРАКТИКИ СТУДЕНТОВ И ИХ РЕЗУЛЬТАТЫ В ХОДЕ
РЕАЛИЗАЦИИ ОБРАЗОВАТЕЛЬНОГО ПРОЦЕССА НА КАФЕДРЕ
АНАТОМИИ ЧЕЛОВЕКА ГОМЕЛЬСКОГО ГОСУДАРСТВЕННОГО
МЕДИЦИНСКОГО УНИВЕРСИТЕТА 81

Жданович В.Н., Балако А.И., Кузьменко А.В., Баранчук А.В. 81

РОЛЬ СТУДЕНЧЕСКИХ ХИРУРГИЧЕСКИХ ОЛИМПИАД РЕСПУБЛИКИ
БЕЛАРУСЬ В ФОРМИРОВАНИИ ПРАКТИЧЕСКИХ КОМПЕТЕНЦИЙ
БУДУЩИХ ВРАЧЕЙ: АНАЛИЗ КОНКУРСНЫХ ПРОГРАММ 2025–2026 ГГ.

**Жданович В.Н., Ковалёв И.В., Балако А.И., Кузьменко А.В.,
Баранчук А.В. 85**

СКВОЗЬ СТОЛЕТИЕ: СТАНОВЛЕНИЕ АНАТОМИЧЕСКОЙ НАУКИ НА
ЗЕМЛЯХ ЗАПАДНОЙ БЕЛАРУСИ XVIII – XX ВЕКАХ

Жучкова О.А., Барцевич И.В. 88

ТИПЫ КОРОНАРНОГО КРОВООБРАЩЕНИЯ СЕРДЦА
И ИХ КЛИНИЧЕСКОЕ ЗНАЧЕНИЕ ПРИ ТРОМБОЭМБОЛИИ ЛЕГОЧНОЙ
АРТЕРИИ

Жучкова О.А., Воронов В.А., Петров И.Д...... 91

АНАТОМО-ФУНКЦИОНАЛЬНЫЕ ОСОБЕННОСТИ СФИНКТЕРОВ
ОБОДОЧНОЙ КИШКИ

Жучкова О.А., Остапук А.В...... 94

МЕТОДЫ ИССЛЕДОВАНИЯ СФИНКТЕРОВ ОБОДОЧНОЙ КИШКИ

Жучкова О.А., Остапук А.В...... 97

ПОДЪЯЗЫЧНАЯ КОСТЬ КАК МАРКЕР ИНДИВИДУАЛЬНОЙ
АНАТОМИЧЕСКОЙ ИЗМЕНЧИВОСТИ

Заяц Т.М...... 100

ИСПОЛЬЗОВАНИЕ ЛУЧЕВОЙ ДИАГНОСТИКИ И ЛУЧЕВОЙ
ТЕРАПИИ ПРИ ЛЕЧЕНИИ РАКА ПЕЧЕНИ

Зиматкина Т.И., Пяточенко Е.В. 103

АНАТОМО-ФУНКЦИОНАЛЬНЫЙ ПОДХОД К ЛЕЧЕНИЮ ПЕРЕЛОМОВ
ДИСТАЛЬНОГО МЕТАЭПИФИЗА ПЛЕЧЕВОЙ КОСТИ

Иванцов В.А., Иванцов А.В. 106

МОРФОМЕТРИЧЕСКИЙ АНАЛИЗ ПЛАЦЕНТЫ У ПЕРВОРОДЯЩИХ
ЖЕНЩИН

Кайдаш Л.О., Трушель Н.А., Машкин А.И., Горностай Н.В...... 109

ОСОБЕННОСТИ КРОВΟΣНАБЖЕНИЯ ГИПОТАЛАМУСА
В КОНТЕКСТЕ ВАРИАНТНОЙ АНАТОМИИ ВИЛЛИЗИЕВА КРУГА

Калесник А.А., Назарук В.В. 111

ВАРИАНТНАЯ АНАТОМИЯ АРТЕРИЙ ВИЛЛИЗИЕВА КРУГА

Калесник А.А., Назарук В.В. 115

ЭКСПРЕССИЯ C-FOS В НЕЙРОНАХ ГРУШЕВИДНОЙ КОРЫ МОЗГА
КРЫСЫ ПРИ ХОЛЕСТАЗЕ

**Климуть Т.В., Заерко А.В., Дудко Р.А., Скоробогатый Д.И.,
Климуть Д.В.** 120

КИСТОЗНЫЕ ОБРАЗОВАНИЯ ШЕИ

Когут А.Н.¹, Иванцов А.В.² 123

МОРФОМЕТРИЧЕСКАЯ ХАРАКТЕРИСТИКА ПОЗВОНОЧНЫХ
АРТЕРИЙ У ВЗРОСЛОГО ЧЕЛОВЕКА

Ленкова А.А., Трушель Н.А...... 125

ИМПИНДЖМЕНТ-СИНДРОМ ПЛЕЧЕВОГО СУСТАВА У ДЕТЕЙ	
Ложко П.П., Сычевский Л.З., Ложко П.М.	128
ВАРИАНТНАЯ АНАТОМИЯ ЧЕРВЕОБРАЗНОГО ОТРОСТКА	
Малиевская В.Ю., Валюк В.И., Махновец К.С.	134
АНТРОПОМЕТРИЧЕСКИЕ ПОКАЗАТЕЛИ ФИЗИЧЕСКОГО РАЗВИТИЯ ДОШКОЛЬНИКОВ ГОРОДА ГРОДНО В ВОЗРАСТЕ 4-5 ЛЕТ	
Малиевская В.Ю., Кочнева Е.С., Майзик Ю.Г.	137
ЗАКОНОМЕРНОСТИ И ВАРИАНТЫ ЛОКАЛИЗАЦИИ СОСУДОВ КОРОНАРНОГО РУСЛА СЕРДЦА ВЗРОСЛОГО ЧЕЛОВЕКА	
Мермер В.Б., Ромбальская А.Р.	139
КОМПЛЕКСНЫЙ ПОДХОД К АНАЛИЗУ АНАТОМИИ И ГЕМОДИНАМИКИ ВЕРХНЕЧЕЛЮСТНОЙ АРТЕРИИ С ПРИМЕНЕНИЕМ ИСКУССТВЕННОГО ИНТЕЛЛЕКТА С ИСПОЛЬЗОВАНИЕМ ДАННЫХ АНАТОМИЧЕСКОЙ ПРЕПАРОВКИ И РАНЕЕ ПРОИЗВЕДЕННЫХ ИССЛЕДОВАНИЙ	
Немсцверидзе Я.Э., Яремин Б.И., Супильников А.А., Наджафов Х.А., Степанова Р.И.	142
КРОВΟΣНАБЖЕНИЕ ПОЧКИ МНОЖЕСТВЕННЫМИ АРТЕРИЯМИ (ОПИСАНИЕ СЛУЧАЯ)	
Носкова В.С., Шарова С.А.	143
ОСОБЕННОСТИ СТРОЕНИЯ СТРУКТУР КОРНЯ АОРТЫ ВЗРОСЛОГО ЧЕЛОВЕКА	
Пасюк А.А., Воробей Н.В.	147
ИНФОРМИРОВАННОСТЬ НАСЕЛЕНИЯ О ТРЕНИРОВКЕ МЫШЦ ТАЗОВОГО ДНА КАК ФАКТОРЕ ПРОФИЛАКТИКИ ИХ ДИСФУНКЦИЙ	
Петько И.А., Филиппович К.О., Цапик Е.В.	151
РЕДКИЙ ВАРИАНТ ОТХОЖДЕНИЯ ПУЗЫРНОЙ АРТЕРИИ ОТ ГАСТРОДУОДЕНАЛЬНОЙ АРТЕРИИ	
Петько И.А., Лабушняк Д.А., Усович А.К.	157
МОРФОЛОГИЧЕСКИЕ И МОРФОМЕТРИЧЕСКИЕ ОСОБЕННОСТИ СОСЦЕВИДНОГО ОТРОСТКА ВИСОЧНОЙ КОСТИ ВЗРОСЛОГО ЧЕЛОВЕКА В НОРМЕ И ПРИ ПАТОЛОГИИ	
Пырич Д.В.	159
ОПУХОЛЬ ЯЗЫКА НЕЯСНОГО ГИСТОГЕНЕЗА	
Рогов Ю.И., Корнев Н.В., Анищенко С.Л., Сыантович А.А.	162
МОРФОЛОГИЧЕСКИЕ ОСОБЕННОСТИ КОЖНОЙ ФОРМЫ БОЛЕЗНИ РОЗАИ-ДОРФМАНА	

Рогов Ю.И., Москвин А.А., Корнев Н.В., Сыантович А.А., Анищенко С.Л., Латушкина М.И.	166
МИОКАРДИАЛЬНЫЙ МОСТИК КОРОНАРНЫХ АРТЕРИЙ: КЛИНИЧЕСКОЕ ЗНАЧЕНИЕ И ДИАГНОСТИКА	
Самойло Л.Л.	170
НОРМАЛЬНАЯ АНАТОМИЯ ВОЗРАСТНЫХ ИЗМЕНЕНИЙ МАТКИ В ТЕЧЕНИЕ ЖИЗНИ	
Самойло Л.Л.	172
SITUS INVERSUS TOTALIS С ОЧАГОВЫМ ПНЕВМОФИБРОЗОМ ВЕРХНЕЙ ДОЛИ ЛЕВОГО ЛЕГКОГО	
Сацута П.П., Гусев Р.В., Волчкевич Д.А.	175
КЛИНИЧЕСКИЙ СЛУЧАЙ ПОЛНОГО УДВОЕНИЯ БЕДРЕННОЙ ВЕНЫ	
Семеняго С.А., Семеняго Е.Ф.	178
ВНЕДРЕНИЕ АУДИОГИДА В РАБОТУ ГРОДНЕНСКОЙ КУНСТКАМЕРЫ: ОПЫТ И ПЕРСПЕКТИВЫ ИСПОЛЬЗОВАНИЯ	
Сидорович С.А.	181
ОСОБЕННОСТИ СТРОЕНИЯ АОРТЫ ВЗРОСЛОГО ЧЕЛОВЕКА В НОРМЕ И ПРИ АНЕВРИЗМАХ	
Солодкая Д.А., Мансуров В.А., Трушель Н.А., Пасюк А.А., Тесфайе В.А.	184
СОВРЕМЕННЫЕ МЕТОДЫ ВИЗУАЛИЗАЦИИ АНАТОМО- ГИСТОЛОГИЧЕСКИХ СТРУКТУР МАКУЛЯРНОЙ ЗОНЫ СЕТЧАТКИ	
Солодовникова Н.Г., Логош С.М., Стрижак А.Ю., Каленик А.Ю.	188
ГЛИАЛЬНЫЙ ФИБРИЛЛЯРНЫЙ КИСЛЫЙ БЕЛОК, КАК МАРКЕР ГЛИОЗА В ОБОНЯТЕЛЬНОЙ ЛУКОВИЦЕ ПРИ СТАРЕНИИ	
Сонин Г.А., Мальков А.А., Прощина А.Е., Харламова А.С., Гулимова В.И., Савельев С.В.	193
КЛИНИЧЕСКАЯ АНАТОМИЯ БРЮШИНЫ МАЛОГО ТАЗА У ЖЕНЩИН ЗРЕЛОГО ВОЗРАСТА	
Татун Т.В., Мякишев А.Н., Пахомова Н.С.	196
АНАТОМИЧЕСКИЕ ОСОБЕННОСТИ ТОПОГРАФИИ ПАРАЩИТОВИДНЫХ ЖЕЛЕЗ (КЛИНИЧЕСКИЙ СЛУЧАЙ)	
Татун Т.В., Тесфайе В.А., Езерская М.А., Чирко В.Е.	199

ИСПОЛЬЗОВАНИЕ СОВРЕМЕННЫХ ТЕХНОЛОГИЙ И МЕТОДОВ ОБУЧЕНИЯ ПРИ ИЗУЧЕНИИ ДИСЦИПЛИНЫ «АНАТОМИЯ ЧЕЛОВЕКА».....	
Тесфайе В.А., Сиварани Свамнатан, Татун Т.В.	202
МОРФОМЕТРИЯ ПОПЕРЕЧНЫХ ОТРОСТКОВ ШЕЙНЫХ ПОЗВОНКОВ В КОНТЕКСТЕ КОМПРЕССИИ ПОЗВОНОЧНОЙ АРТЕРИИ	
Токина И.Ю., Бобрик А.В., Волчкевич Д.А.	205
НЕКОТОРЫЕ ОСОБЕННОСТИ ТРАВМАТИЗМА ГОЛЕНОСТОПНОГО СУСТАВА У ХОККЕИСТОВ	
Усович Ф.В., Дорохович Г.П.	208
АНОМАЛИИ КОРОНАРНЫХ АРТЕРИЙ	
Цыдик И.С., Иванцов А.В.	211
ЗАВИСИМОСТЬ ЭХОГРАФИЧЕСКОЙ КАРТИНЫ ОРГАНОВ ГЕПАТОБИЛИАРНОЙ СИСТЕМЫ ОТ ВОЗРАСТА, ПОЛА И ИНДЕКСА МАССЫ ТЕЛА	
Черняк А.С., Крицкая А.Н., Микулич А.О.	213
БРЮШНАЯ ЧАСТЬ ПИЩЕВОДА: ВАРИАНТЫ ФОРМЫ И МОРФОМЕТРИЧЕСКИЕ ХАРАКТЕРИСТИКИ ПО ДАННЫМ СПИРАЛЬНОЙ КОМПЬЮТЕРНОЙ ТОМОГРАФИИ	
Шестакович Е.Н., Руденок В.В., Геврасева М.В., Кутенок Н.А.	216
АНАТОМИЯ ВНУТРИТАЗОВОЙ ЧАСТИ НИЖНЕЙ ЯГОДИЧНОЙ АРТЕРИИ У ЖЕНЩИН ВТОРОГО ПЕРИОДА ЗРЕЛОГО ВОЗРАСТА	
Шкандратов А.В., Жданович В.Н., Кузьменко А.В.	219
ВАРИАНТНАЯ АНАТОМИЯ ВНУТРИТАЗОВОЙ ЧАСТИ ВНУТРЕННЕЙ ПОЛОВОЙ АРТЕРИИ У МУЖЧИН ВТОРОГО ПЕРИОДА ЗРЕЛОГО ВОЗРАСТА	
Шкандратов А.В., Жданович В.Н., Кузьменко А.В.	221
ВАРИАНТНАЯ АНАТОМИЯ ПУЗЫРНОЙ АРТЕРИИ У ЖЕНЩИН ПЕРВОГО ПЕРИОДА ЗРЕЛОГО ВОЗРАСТА	
Шкандратов А.В., Жданович В.Н., Кузьменко А.В.	222

Научное издание

ВЕСЕННИЕ АНАТОМИЧЕСКИЕ ЧТЕНИЯ

Сборник статей

Республиканской научно-практической конференции,
посвященной женщинам-анатомам Гродненского государственного
медицинского университета

29 мая 2026 года

Компьютерная верстка С. В. Петрушиной, А. А. Хартанович

Подписано в печать 28.05.2026

Тираж 9 экз. Заказ 49.

Издатель и полиграфическое исполнение

Учреждение образования

«Гродненский государственный медицинский университет»

ЛП № 02330/445 от 18.12.2013.

Ул. Горького, 80, 230009, Гродно

Издатель и полиграфическое исполнение


учреждение образования

«Гродненский государственный медицинский университет».

ЛП № 02330/445 от 18.013.

Ул. Горького, 80, 230009, г. Гродно.

ISBN 978-985-36-0078-0



9 789853 600780

Репозиторий ГрГМУ