

По заключениям эхокардиографии у 85% пациентов была выявлена фальш-хорда левого желудочка, у 1 ребёнка – регургитация 1 степени на трикуспидальном клапане, у 2 детей – бicuspidальный аортальный клапан.

Выводы:

1. Учитывая анамнез заболевания, жалобы и данные инструментальных методов исследования только у 50% детей были все признаки WPW-синдрома, у 5 % пациентов наблюдался WPW-феномен, а у 45% детей выявлено только изолированное укорочение интервала PQ на ЭКГ и отсутствие клинических симптомов заболевания.

2. Чаще всего синдром, феномен WPW и укорочение интервала PQ регистрировались у лиц мужского пола в период старшего школьного возраста.

Литература

1. Уразов, Г. Е. Синдром Вольфа-Паркинсона-Уайта (в блокнот кардиолога) / Г. Е. Уразов, А. В. Найденов // Амурский медицинский журнал. – 2021. – № 1 (31). – С. 72-73.

2. Синдром Вольфа-Паркинсона-Уайта / А. А. Чернова [и др.] // РМЖ. – 2017. – № 4. – С. 269-272.

ASSESSING THE FREQUENCY AND VALIDITY OF LABELING WOLFF-PARKINSON-WHITE SYNDROME IN CHILDREN HOSPITALIZED AT A CHILDREN'S HOSPITAL

*Klimuk V. Yu., Khaletskaya D. A., Zenevich O. V.
Grodno State Medical University, Grodno, Belarus
profdoc.ru@mail.ru*

Wolf-Parkinson-White (WPW) syndrome characterizes the presence of a congenital anomaly of the heart, resulting in premature excitation of the ventricles and attacks of paroxysmal tachycardia by the “re-entry” mechanism through an additional (congenital) atrioventricular connection.

In this article, we analyzed the frequency and validity of the diagnosis of “WPW syndrome” in children hospitalized at the children's regional clinical hospital for the period from 2022 to 2023. The main criteria for data analysis were: age of children (from 1 month to 18 years).

**КАРТИРОВАНИЕ ПЕРЕЛОМОВ ЛОДЫЖЕК
С ИСПОЛЬЗОВАНИЕМ 3D МОДЕЛИРОВАНИЯ**

Ковалевский К. О., Сёмчин В. С., Титова А. Д.

*Белорусский государственный медицинский университет, Минск, Беларусь
Kovalevskiiko@mail.ru*

Введение. Переломы лодыжек составляют 10% всех случаев переломов, они являются одной из наиболее распространенных травм в клинической практике и часто требуют хирургического вмешательства [1, 3]. Учитывая

сложную анатомическую структуру голеностопного сустава и различные механизмы травмы, включающие как высокоэнергетическую вертикальную, так и умеренно-интенсивную вращательную силы, переломы в области голеностопного сустава клинически представлены в разных формах. Всесторонняя и точная оценка переломов лодыжки, понимание механизмов повреждения и выбор соответствующих методов лечения, несомненно, важны в практике врача травматолога-ортопеда. Создание 3D карты линий переломов – это новый метод, разработанный в последние годы (Cole et al., 2013; Yang et al., 2018), который позволяет четко визуализировать распределение и частоту линий переломов, характерных для определенных клинических форм переломов лодыжек.

Цель исследования: анализ распределения линий переломов лодыжки, используя 3D моделирование, и создание стандартных 3D моделей наиболее часто встречающихся типов переломов.

Материалы и методы. Ретроспективно изучены рентгенограммы 95 пациентов с переломами лодыжек. Все переломы были классифицированы на основе системы Danis-Weber, в которой оценивался уровень линии перелома малоберцовой кости (подсиндесмозный, чрезсиндесмозный, надсиндесмозный). В каждой группе была изучена биомеханика перелома и отображена с помощью классификации Lauge-Hansen [2].

Картирование переломов. Результат КТ в виде файлов DICOM (Digital Imaging and Communications in Medicine) здоровой конечности взрослого мужчины был импортирован в программное обеспечение Mimics 21.0 (Materialise, Левен, Бельгия) для создания стандартных 3D шаблонов большеберцовой и малоберцовой костей.

Используя изображения рентгенограмм переломов лодыжек, выполненных в двух стандартных проекциях, на стандартные 3D шаблоны большеберцовой и малоберцовой костей были нанесены вручную линии перелома в программном обеспечении 3-Matic 13.0 (Materialise, Левен, Бельгия). Сгенерированы 3D карты линий переломов лодыжек [4]. С помощью карт линий переломов лодыжек в каждой выделенной группе было изучено наиболее частое, характерное для данного типа перелома расположение и ход его линий.

В программном обеспечении Microsoft Paint 3D были созданы стандартизированные 3D модели наиболее часто встречающихся типов переломов лодыжек.

Результаты исследования. В ходе анализа рентгенограмм: изучена структура переломов лодыжек по системе Danis-Weber; выявлена группа, неклассифицируемая с помощью системы Danis-Weber; описана биомеханика переломов с помощью системы Lauge-Hansen для предварительно выделенных 4-х групп.

Определены группы переломов для применения метода 3D картирования переломов, созданы 3D карты распределения линий переломов лодыжек и

описано их анатомическое расположение для трех наиболее часто встречающихся типов переломов:

1. Подсиндесмозные переломы + Супинация/Аддукция (SA).
2. Чрезсиндесмозные переломы + Супинация/Наружная ротация (SER).
3. Надсиндесмозные переломы + Пронация/Наружная ротация (PER).

В качестве примера приводится иллюстрация и описание 3D карты распределения линий чрезсиндесмозных переломов + SER (рисунок).

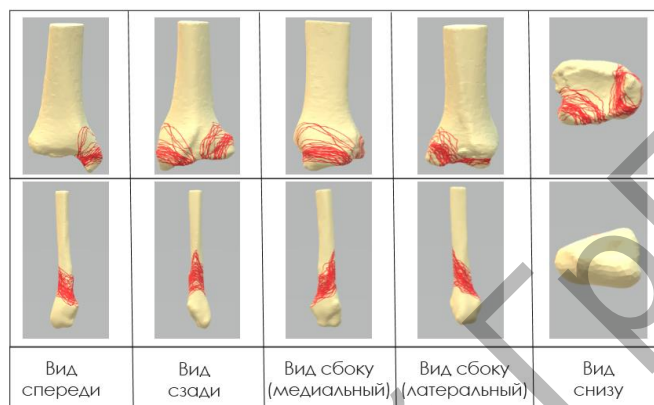


Рисунок – Карта распределения линий чрезсиндесмозных переломов + SER

Наиболее часто встречающийся, характерный для В+SER ход линии перелома:

- в области латеральной лодыжки: косая линия перелома на уровне синдесмоза с направлением снизу спереди и кзади вверх;
- в области медиальной лодыжки: косой перелом с формированием небольшого отломка;
- в области «задней» лодыжки: линия перелома вокруг основания треугольника Фолькмана, с формированием небольшого отломка (<1/3 S суставной поверхности).

В программном обеспечении Microsoft Paint 3D разработаны стандартизированные 3D модели каждого типа перелома на основе проведенного анализа наиболее частого анатомического расположения линий перелома.

Выводы:

1. Изучена структура переломов лодыжек (согласно современным классификациям) и выделены наиболее часто встречающиеся типы.
2. Созданы 3D карты распределения линий переломов лодыжек для трех наиболее часто встречающихся типов переломов.
3. При анализе сгенерированных 3D карт была выявлена и описана наиболее частая, характерная для данного типа повреждения анатомическая локализация линий перелома.

4. Разработаны стандартизированные 3D модели каждого типа перелома на основе проведенного анализа наиболее частого анатомического расположения линий перелома. Разработанные 3D модели могут быть использованы:

- студентами при изучении клинических типов переломов лодыжек для лучшего визуального представления и понимания морфологии переломов;
- молодыми специалистами с целью изучения и освоения оперативной техники на 3D моделях разных клинических типов переломов лодыжек, учитывающих характерную анатомическую локализацию линий переломов.

Литература

1. Гурьев, В. Н. Консервативное и оперативное лечение повреждений голеностопного сустава. – М., 1971.
2. Корзун, О. А. Современные подходы к определению механизма травмы и классификации переломов лодыжек / О. А. Корзун // Медицинский журнал. – 2005. – № 3. – С. 70–73.
3. Rockwood, C., Green, D. Fractures. – Toronto: J.B. Lippincott Company, 1975. – Vol. 1–2. – 1495 p.
4. Yu, T. Heatmap Characteristics and Treatment Options of Posterior Malleolus Fractures in Supination-External Rotation Ankle Fracture / T. Yu // Chin. J. Anat. Clin. – 2019. – Vol. 24, № 2. – P. 93–98.

MAPPING OF ANKLE FRACTURES USING 3D MODELING

Kovalevskii K. O., Syomchin V. S., Titova A. D.
Belarusian State Medical University, Minsk, Belarus
Kovalevskiiko@mail.ru

The purpose of this study was to analyze the characteristics of ankle fractures using the method of three-dimensional mapping of fracture lines. Using X-ray images of ankle fractures made in 2 standard views, fracture lines were plotted on standard 3D templates of the tibia and fibula and 3D maps of the distribution of ankle fracture lines were generated.

РЕГИСТРАЦИЯ КАРИЕСА ЗУБОВ СО СТАДИИ ЭМАЛИ В УСЛОВИЯХ СТУДЕНЧЕСКОГО АМБУЛАТОРНОГО СТОМАТОЛОГИЧЕСКОГО ПРИЕМА

Коломыцкая К. Н., Чудинова А. С., Александрова Л. Л.
Белорусский государственный медицинский университет, Минск, Беларусь
arinaa.chudinova@gmail.com

Введение. Кариеc по-прежнему остается проблемой общественного здравоохранения в 21-веке несмотря на то, что по сравнению с прошлым столетием этому уделяется значительно большее внимание.