

ЛАПАРОСКОПИЧЕСКОЕ УДАЛЕНИЕ КИСТЫ ЗАБРЮШИННОГО ПРОСТРАНСТВА С РЕЗЕКЦИЕЙ И ПЛАСТИКОЙ ДИАФРАГМЫ

¹К. С. Белюк, ¹Р. С. Шило, ²О. С. Сорока, ²Я. М. Жук, ²Д. С. Андрианова, ¹Е. Д. Карасик, ¹П. А. Харламова

¹Гродненский государственный медицинский университет, Гродно, Беларусь

²Гродненская университетская клиника, Гродно, Беларусь



Введение. В связи со сложностью диагностики и выбора хирургического вмешательства лечение опухолевидных образований забрюшинного пространства – актуальный вопрос хирургии.

Цель исследования – продемонстрировать результаты хирургического лечения пациента с опухолью забрюшинного пространства.

Материал и методы. В статье представлено собственное клиническое наблюдение хирургического удаления опухолевидного образования забрюшинной клетчатки справа с резекцией диафрагмы, дренирования плевральной и брюшной полостей.

Результаты. Исходя из лабораторных и инструментальных исследований, пациенту был выставлен клинический диагноз: желчнокаменная болезнь; хронический калькулезный холецистит; паразитарная киста правой доли печени. Интраоперационно было визуализировано опухолевидное образование заднебоковой стенки (около 5 см в диаметре), расположенное забрюшинно и связанное с правым куполом диафрагмы. Выполнено лапароскопическое удаление образования в пределах здоровых тканей с резекцией и пластикой правого купола диафрагмы.

Пациент выписан в удовлетворительном состоянии, без жалоб, для дальнейшего амбулаторного наблюдения у хирурга по месту жительства. Повторных обращений и поступлений не отмечено.

Выводы. Клиническое наблюдение указывает на сложность диагностики опухолей забрюшинного пространства в предоперационный период, что следует учитывать при планировании операции. При выборе метода хирургического лечения приоритет следует отдавать современным малоинвазивным вмешательствам, даже при распространении патологии в смежные органы.

Ключевые слова: опухоль забрюшинного пространства, хирургическое лечение, резекция диафрагмы.

LAPAROSCOPIC REMOVAL OF A RETROPERITONEAL CYST WITH RESECTION AND PLASTY OF THE DIAPHRAGM

¹K. S. Belyuk, ¹R. S. Shyla, ²O. S. Soroka, ²Ya. M. Zhuk, ²D. S. Andrianova, ¹E. D. Karasik, ¹P. A. Kharlamova

¹Grodno State Medical University, Grodno, Belarus

²Grodno University Clinic, Grodno, Belarus

Background. Due to some challenges in diagnosis and surgical decision-making of retroperitoneal tumor-like masses, their treatment is regarded as a current issue in surgery.

Objective. To demonstrate surgical treatment outcomes of a patient with a retroperitoneal tumor.

Material and methods. The article presents our own clinical observation of a surgical removal of a tumor-like retroperitoneal tissue mass on the right with diaphragm resection as well as drainage of the pleural and abdominal cavities.

Results. Based on laboratory and instrumental studies, the patient was clinically diagnosed with Chronic calculous cholecystitis as well as Parasitic cyst of the right liver lobe. A tumor-like posterolateral wall mass, about 5 cm in diameter, located retroperitoneally and associated with the right dome of the diaphragm was visualized intraoperatively. Laparoscopic removal of the mass within healthy tissues with resection and plastic of the right diaphragm dome was performed.

The patient was discharged in a satisfactory condition, without complaints, for further outpatient follow-up by a surgeon at his place of residence. There were no repeated clinic visits or readmissions.

Conclusions. The clinical observation indicating difficulty in diagnosis of retroperitoneal tumors in the preoperative period, it should be taken into consideration when planning surgery. When choosing a surgical treatment method, priority should be given to modern minimally invasive interventions, even in case of adjacent organs involvement.

Keywords. retroperitoneal tumor, surgical treatment, diaphragm resection

Автор, ответственный за переписку

Белюк Константин Сергеевич, канд. мед. наук, доц.,
Гродненский государственный медицинский университет,
e-mail: BelyukKS@yandex.ru

Corresponding author:

Belyuk Kanstantsin, PhD (Medicine), Associate Professor,
Grodno State Medical University, e-mail: BelyukKS@yandex.ru

Для цитирования: Лапароскопическое удаление кисты забрюшинного пространства с резекцией и пластикой диафрагмы (клинический случай) / К. С. Белюк, Р. С. Шило, О. С. Сорока, Я. М. Жук, Д. С. Андрианова, Е. Д. Карасик, П. А. Харламова // Гепатология и гастроэнтерология. 2024. Т. 8, № 1. С. 62-66. <https://doi.org/10.25298/2616-5546-2024-8-1-62-66>.

For citation: Belyuk KS, Shyla RS, Soroka OS, Zhuk YaM, Andrianova DS, Karasik ED, Kharlamova PA. Laparoscopic removal of a retroperitoneal cyst with resection and plasty of the diaphragm (clinical case). *Hepatology and Gastroenterology*. 2024;8(1):62-66. <https://doi.org/10.25298/2616-5546-2024-8-1-62-66>.

Введение

Забрюшинное пространство – это анатомическая область, ограниченная спереди дорзальным листком брюшины, сзади – *m. psoas* et *m. quadratus lumborum*, расположенных на начальной части апоневроза *mm. transversus abdominis*. В проксимальном направлении данная область простирается до места, где брюшина переходит на печень, селезенку, соответствует Th 12 и 12-м ребрам; дистальная граница забрюшинного пространства находится у *promontorium*. Латеральные границы соответствуют боковым границам *m. quadratus lumborum* [1].

Очаговые образования забрюшинного пространства обычно локализуются в глубине между поясничными мышцами и органами полости брюшины. Они могут быть доброкачественного (липوما, тератома, лимфангиома и др.) или злокачественного характера. Опухоли или кисты могут происходить из разных тканей забрюшинного пространства: жировой, соединительной, мышечной, нервной, брать начало из лимфатических узлов или кровеносных сосудов, эмбриональных элементов или нервов и т. д. [1].

Опухоли забрюшинного пространства злокачественного происхождения (липосаркома, фибросаркома, нейрелеммома, лимфангиосаркома и др.) встречаются не так часто, на их долю приходится до 0,3% от всех опухолей. Заболевание чаще диагностируется после 50 лет, и в равной степени может возникать у мужчин и у женщин [2].

Первооткрыватель в области изучения опухолей такой необычной локализации – Морганьи, описавший в 1761 г. забрюшинную липому, а в 1829 г. Lobstein обосновал термин «ретроперитонеальная опухоль» [3].

Клинические проявления данной патологии чаще обусловлены большими размерами и зависят от локализации образования. К ним относятся: дискомфорт в том или ином отделе живота, боль в спине, увеличение живота в объеме, отек нижних конечностей и другие симптомы. Многие симптомы имеют общий характер и не всегда заставляют пациента своевременно обратиться за медицинской помощью. Клиническая симптоматика образований забрюшинного пространства, особенно на ранних стадиях развития, настолько скудна и неопределенна, что распознавание их при первом обращении к врачу весьма затруднительно и подчеркивает актуальность данной патологии [4].

Цель исследования – продемонстрировать результаты хирургического лечения пациента

с доброкачественной опухолью забрюшинного пространства.

Материал и методы

В статье приведен клинический пример хирургического лечения пациента с доброкачественной опухолью забрюшинного пространства.

Пациент Х. поступил в отделение панкреатологии, гепатологии и трансплантации органов и тканей УЗ «Гродненская университетская клиника» по направлению из областной поликлиники с жалобами на периодические боли в правом подреберье в течение трех последних лет. На амбулаторном этапе выполнено ультразвуковое исследование органов брюшной полости, в результате чего был выставлен диагноз – желчнокаменная болезнь; хронический калькулезный холецистит; киста шестого сегмента правой доли печени.

При поступлении состояние пациента удовлетворительное. При объективном исследовании увеличения печени не выявлено, желчный пузырь не пальпируется, перистальтика кишечника прослушивается, живот мягкий, безболезненный.

Выполнен комплекс лабораторно-инструментальных методов исследования, включающих магнитно-резонансную томографию (МРТ) брюшной полости (рис. 1).

По данным МРТ: печень правильной формы, размер правой доли по среднечлочечной линии до 160 мм, левой доли до 34 мм, по нижнезадней поверхности печени к ней прилежит неоднородное жидкостное образование размерами до 30×26×62 мм, со стенками неравномерной толщины до 4 мм и наличием дополнительных перегородок. Внутривенные желчные протоки не расширены. Желчный пузырь до 20 мм шириной, с четкими контурами, со стенкой равномерной толщины; в просвете уровень более густого содержимого и конкремент размерами до 6 мм. Общий желчный проток не расширен. Поджелудочная железа типично расположена, с четкими, ровными контурами, без очаговой патологии.

Заключение: признаки желчнокаменной болезни – конкремент в желчном пузыре, жидкостное образование по нижней поверхности печени (вероятно, паразитарного характера).

По данным биохимического анализа крови наблюдалось увеличение трансаминаз сыворотки крови: АсАТ – 135 Ед/л, АлАТ – 173 Ед/л, уровень С-реактивного белка – 80 мг/л.

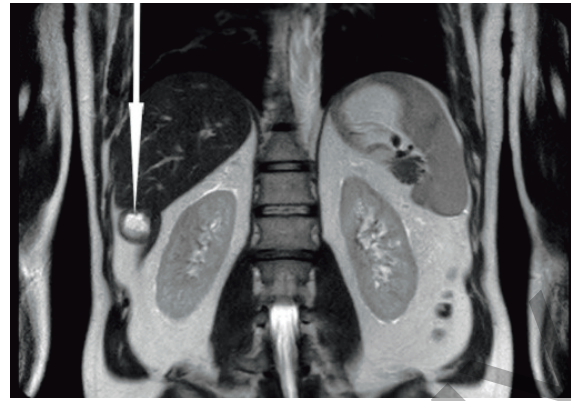
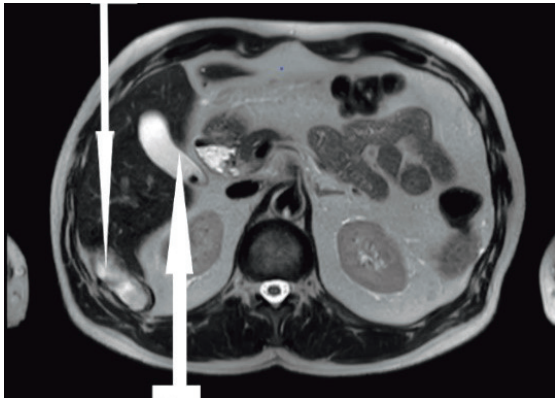


Рисунок 1. – Пациент Х. Магнитно-резонансная томография органов брюшной полости: 1 – киста шестого сегмента правой доли печени; 2 – желчный пузырь с конкрементом

Figure 1. – Patient H. Magnetic resonance imaging of abdominal organs: 1 – liver with heterogeneous liquid formation; 2 – gallbladder with concretions

Результаты и обсуждение

Исходя из лабораторных и инструментальных исследований, пациенту был выставлен клинический диагноз: желчнокаменная болезнь; хронический калькулезный холецистит; эхинококковая киста шестого сегмента правой доли печени. Назначено выполнение лапароскопической холецистэктомии, лапароскопической резекции шестого сегмента правой доли печени с кистой.

Под общей анестезией через разрез в околопупочной области введен троакар и лапароскоп. При ревизии: желчный пузырь с признаками хронического воспаления. Введены дополнительные инструменты, с помощью которых произведена холецистэктомия с клипированием пузырного протока и артерии. Ложе желчного пузыря коагулировано.

При отведении правой доли печени визуализировано опухолевидное образование заднебоковой стенки около 5 см в диаметре, расположенное забрюшинно, связанное перемычками с правой долей (рис. 2).

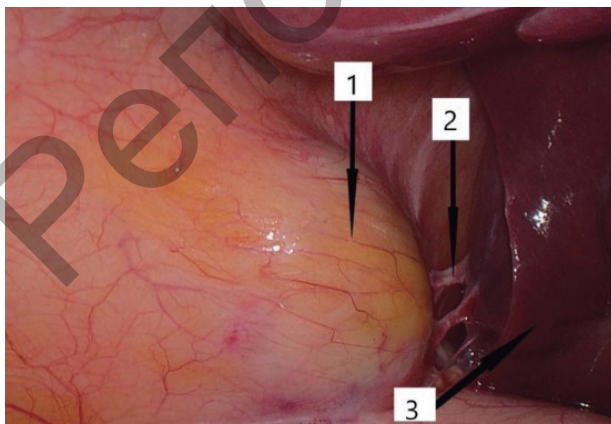


Рисунок 2. – Визуализация опухолевидного образования (интраоперационное фото): 1 – опухолевидное образование; 2 – перемычки; 3 – правая доля печени

Figure 2. – Visualization of tumor-like formation (intraoperative photo): 1 – tumor-like formation; 2 – jumpers; 3 – the right lobe of the liver

С учетом интраоперационной находки решено удалить опухоль в пределах здоровых тканей.

При помощи монополярной коагуляции рассечена брюшина над образованием. При инструментальной пальпации: образование плотной консистенции, окруженное капсулой, отделяется от окружающих тканей с трудом (рис. 3).

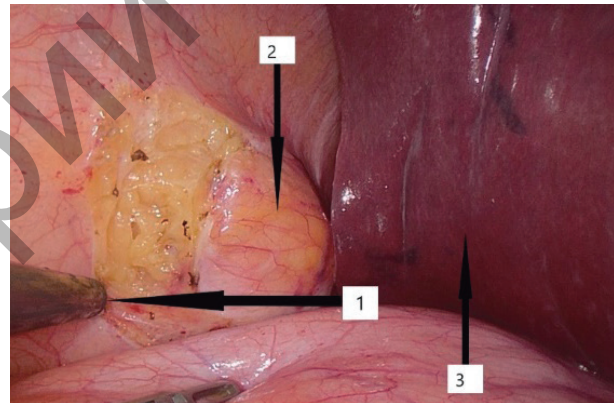


Рисунок 3. – Этап мобилизации (интраоперационное фото): 1 – рассеченная брюшина; 2 – опухолевидное образование, окруженное капсулой; 3 – правая доля печени

Figure 3. – The stage of mobilization (intraoperative photo): 1 – dissected peritoneum; 2 – tumor-like formation surrounded by a capsule; 3 – the right lobe of the liver

При дальнейшей мобилизации установлено, что опухоль интимно связана с правым куполом диафрагмы (рис. 4). Интраоперационно собран консилиум с участием торакального хирурга. Было решено удалить образование с резекцией диафрагмы лапароскопическим путем. Тупо и остро с применением аппарата Ligasure выполнено удаление образования в пределах здоровых тканей с резекцией правого купола диафрагмы (рис. 5).

Под визуальным контролем лапароскопа, выполненным через дефект диафрагмы, произведено дренирование правой плевральной полости с последующей пластикой диафрагмы непрерывным швом (рис. 6).

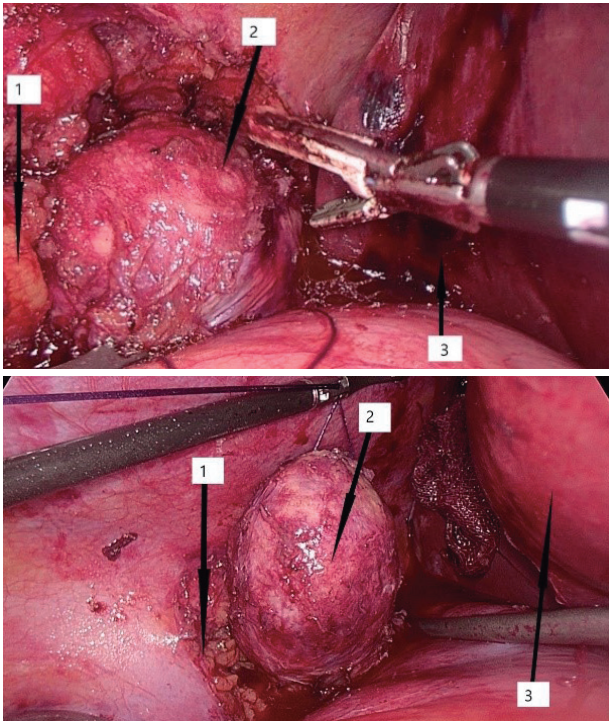


Рисунок 4. – Инвазия опухоли в правый купол диафрагмы (интраоперационное фото): 1 – правый купол диафрагмы; 2 – опухолевидное образование; 3 – правая доля печени
Figure 4. – Invasion of the tumor into the right dome of the diaphragm (intraoperative photo): 1 – the right dome of the diaphragm; 2 – tumor-like formation; 3 – the right lobe of the liver

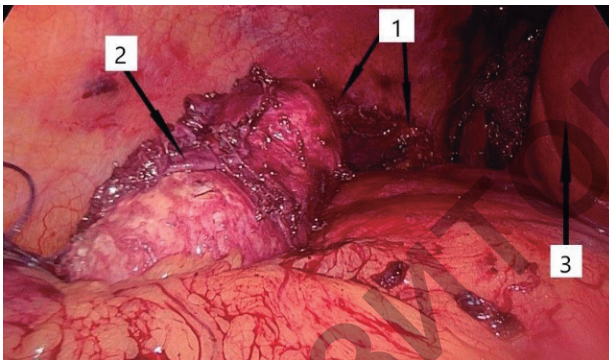


Рисунок 5. – Состояние после резекции купола диафрагмы (интраоперационное фото): 1 – дефект диафрагмы после резекции; 2 – удаленное опухолевидное образование; 3 – правая доля печени
Figure 5. – The condition after resection of the diaphragm dome (intraoperative photo): 1 – diaphragm plastic; 2 – removed tumor-like formation; 3 – the right lobe of the liver

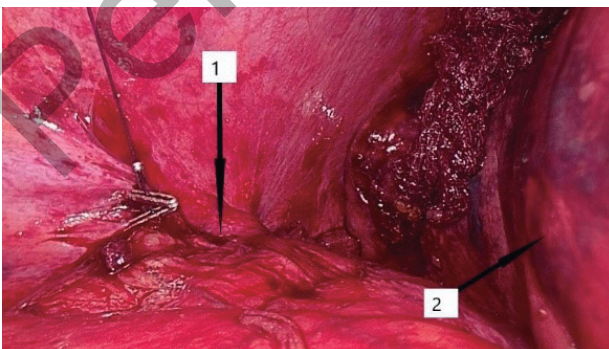


Рисунок 6. – Пластика диафрагмы (интраоперационное фото): 1 – пластика диафрагмы непрерывным швом; 2 – правая доля печени
Figure 6. – plastic diaphragm. (intraoperative photo): 1 – diaphragm plastic with continuous seam; 2 – the right lobe of the liver

Брюшная полость санирована, установлены дренажи в подпеченочное и поддиафрагмальное пространство справа. Из разреза над пупком из брюшной полости удалены желчный пузырь и опухолевидное образование.

Макропрепарат: опухолевидное образование размерами 3×7 см, плотной консистенции, покрытое соединительнотканной капсулой, в просвете детрит (рис. 7).

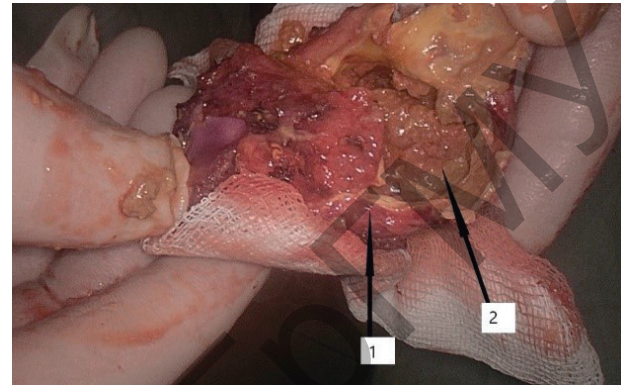


Рисунок 7. – Макропрепарат удаленного образования: 1 – соединительнотканная капсула; 2 – детрит
Figure 7. – Macropreparation of remote education: 1 – connective tissue capsule; 2 – detritus

Результаты гистологического исследования: доброкачественное новообразование мягких тканей забрюшинного пространства справа в диаметре 4,5 см с кальцинированной капсулой и некротическими тканями внутри. Вероятнее всего, тератома.

Выставлен заключительный диагноз: желчнокаменная болезнь; хронический калькулезный холецистит; опухоль забрюшинного пространства справа; состояние после лапароскопической холецистэктомии, удаления опухолевидного образования забрюшинного пространства справа с резекцией и пластикой диафрагмы, дренирования плевральной брюшной полости.

Послеоперационный период протекал с положительной динамикой, без осложнений. Пациент выписан в удовлетворительном состоянии на седьмые сутки послеоперационного периода для дальнейшего амбулаторного наблюдения и лечения у хирурга по месту жительства. Повторных обращений и поступлений пациента не отмечено.

Выводы

Анализируя данный клинический случай, можно сделать вывод о том, что диагностика опухолей забрюшинного пространства крайне затруднена. В большинстве случаев ретроперитонеальные кисты протекают бессимптомно или без каких-либо патогномичных симптомов, что объясняет их далеко не редкую выявляемость как случайную находку во время исследований или хирургических вмешательств на брюшной

полости и (или) забрюшинном пространстве. В связи с особенностями анатомии забрюшинного пространства и отсутствием специфической клинической картины заболевания дифференциальная диагностика забрюшинных образований остается сложной, что подчеркивает ошибочная постановка нами диагноза эхинококковой кисты печени на дооперационном этапе в описываемом случае. Даже во время проведения хирургического вмешательства ответ на вопрос наличия либо отсутствия органной принадлежности патологии может дать исключительно морфологическое исследование удаленного препарата.

Основным методом лечения опухолей данной локализации был и продолжает оставаться хирургический, который может быть представлен как малоинвазивными (пункционно-дренирующий, видеолaparоскопия), так и обширными

(открытая операция с резекцией или энуклеацией) оперативными вмешательствами. Забрюшинные кистозные новообразования до сих пор ставят перед лечащим врачом важную задачу в плане выбора диагностической тактики и подходящего метода лечения. Анализируя данный клинический случай, несмотря на интимную связь опухоли с диафрагмой, хирургическое вмешательство удалось завершить мини-инвазивным лапароскопическим путем.

С учетом широкого спектра гистологического строения и генеза внеорганных забрюшинных образований диагностика данной патологии весьма затруднительна.

При выборе метода хирургического лечения приоритет следует отдавать современным мини-инвазивным вмешательствам даже при распространении патологии в смежные органы.

References

1. Korning GK. Topograficheskaja anatomija. Moskva: Biomedgiz; 1936; p. 440-441. (Russian).
2. Puchkov K. Opuholi zabrjushinnogo prostranstva - lechenie, udalenie, operacija [Internet]. Available from: <https://www.puchkovk.ru/obschaya-hirurgiya/kisty-zabryushinnogo-prostranstvo/> (Russian).
3. Shepetko MN, Barjash VV. Opuholi zabrjushinnogo prostranstva. Minsk: BGMU; 2008. 28 p. (Russian).
4. Cherkes VL, Kovalevskij EO, Solovev JuN. Vneorgannye zabrjushinnye opuholi. Moskva: Medicina; 1975. 168 p. (Russian).

Вклад авторов в работу: концепция и дизайн исследования – Сорока О. С., Андрианова Д. С.; выполнение операций – К. С. Бельюк, Р. С. Шило, Жук Я. М.; сбор материала, обработка, написание текста – Р. С. Шило, К. С. Бельюк, Карасик Е. Д., Харламова П. А.; редактирование статьи – Бельюк К. С., Сорока О. С., Жук Я. М., Андрианова Д. С., Карасик Е. Д., Харламова П. А.

Конфликт интересов. Авторы заявляют об отсутствии конфликта интересов.

Финансирование. Исследование проведено без спонсорской поддержки.

Соответствие принципам этики. Исследование одобрено локальным этическим комитетом.

Сведения об авторах:

Бельюк Константин Сергеевич, канд. мед. наук, доц., Гродненский государственный медицинский университет, e-mail: BelyukKS@yandex.ru, ORCID: 0000-0001-8861-6835

Шило Руслан Сергеевич, канд. мед. наук, Гродненский государственный медицинский университет, e-mail: shilo.ruslan@yandex.ru, ORCID: 0000-0003-0077-181X

Сорока Олег Станиславович, Гродненская университетская клиника, e-mail: Alehsor@yandex, ORCID: 0000-0002-7145-4072

Жук Ярослав Михайлович, Гродненская университетская клиника, e-mail: yaroslavczik@mail.ru, ORCID: 0000-0003-9165-8917

Андрианова Диана Сергеевна, Гродненская университетская клиника, e-mail: andrdi@tut.by, ORCID: 0000-0004-3162-3937

Карасик Екатерина Дмитриевна, Гродненский государственный медицинский университет, e-mail: karasikkatsiaryna@gmail.com, ORCID: 0009-0000-1433-3584

Харламова Полина Андреевна, Гродненский государственный медицинский университет, e-mail: annahar77@mail.ru, ORCID: 0009-0003-4684-0320

Authors' contribution to the work: concept and design of the study - Soroka O.S., Andrianova D.S.; performing operations - K.S. Belyuk, R.S. Shilo, Zhuk Y.M.; collection of material, processing, writing the text - R.S. Shilo, K.S. Belyuk, Karasik E.D., Kharlamova P.A.; editing the article - Belyuk K.S., Soroka O.S., Zhuk Ya.M., Andrianova D.S., Karasik E.D., Kharlamova P.A.

Conflict of interest. The authors declare no conflict of interest.

Financing. The study was performed without external funding.

Conformity with the principles of ethics. The study was approved by the local ethics committee.

Information about authors:

Belyuk Kanstantsin, PhD (Medicine), Associate Professor, Grodno State Medical University, e-mail: BelyukKS@yandex.ru, ORCID: 0000-0001-8861-6835

Shyla Ruslan, PhD (Medicine), Grodno State Medical University, e-mail: shilo.ruslan@yandex.ru, ORCID: 0000-0003-0077-181X

Soroka Aleh, Grodno University Clinic, e-mail: Alehsor@yandex, ORCID: 0000-0002-7145-4072

Zhuk Yaroslav, Grodno University Clinic, e-mail: yaroslavczik@mail.ru, ORCID: 0000-0003-9165-8917

Andrianova Diana, Grodno University Clinic, e-mail: andrdi@tut.by, ORCID: 0000-0004-3162-3937

Karasik Ekaterina, Grodno State Medical University, e-mail: karasikkatsiaryna@gmail.com, ORCID: 0009-0000-1433-3584

Kharlamova Polina, Grodno State Medical University, e-mail: annahar77@mail.ru, ORCID: 0009-0003-4684-0320

Поступила: 18.03.2024

Принята к печати: 28.03.2024

Received: 18.03.2024

Accepted: 28.03.2024