5. Autorino R., De Sio M., Di Lorenzo G., Damiano R., Perdona S., Cindolo L., D'Armiento M. How to decrease pain during transrectal ultrasound guided prostate biopsy: a look at the literature. // J. Urol. – 2005. – Vol. 174. – P. 2091-2097.

6. Shinghal R., Terris M.K. Limitations of transperineal ultrasound-guided prostate biopsies. // Urology. – 1999. – Vol. 54. – P. 706-8.

УЛЬТРАЗВУКОВОЙ МЕТОД ИССЛЕДОВАНИЯ ДЛЯ ВЫЯВЛЕНИЯ ХАРАКТЕРИСТИК ДЕФЕКТА МЕЖЖЕЛУДОЧКОВОЙ ПЕРЕГОРОДКИ СЕРДЦА У ДЕТЕЙ И НОВОРОЖДЕННЫХ

Марцинкевич Д. Н., Бойко Д. Н.

Кафедра оперативной хирургии и топографической анатомии
УО «Гродненский государственный медицинский университет»
Гродно, Беларусь

Введение. Хирургическое лечение врожденных пороков сердца на сегодняшний день является одной из наиболее сложных и первостепенных задач в кардиохирургии [2]. Особое место в данной нозологии принадлежит такому врожденному пороку сердца, как дефект межжелудочковой перегородки, который встречается как изолированно, так и в комплексе с другими врожденными пороками, такими как: дефект межпредсердной перегородки, дилатация правого желудочка сердца, стеноз устья аорты, декстрапозиция и коарктация аорты [3]. Согласно данным наших предыдущих исследований, частота встречаемости только дефекта межжелудочковой перегородки составляет 35,6% всей врожденной патологии, а среди заболеваний кровеносной системы плода занимает первое место – 65,7%.

Анатомическая и топографическая вариабельность локализации пороков, морфологическая сложность строения сердца являются причиной того, что для получения информации о состоянии данного органа используется ряд диагностических методов, причем наиболее объективный и информативный из неизвазивных методов – ультразвуковое исследование сердца [1].

Цель. Показать возможность диагностики заболеваний сердца при помощи УЗИ. Указать на важность УЗИ-диагностики сердца не только в подростковом возрасте, но и у новорожденных. Изучить особенности локализации данного врожденного порока, а также провести анализ морфометрических корреляций данной патологии межжелудочковой перегородки сердца человека у детей и новорожденных, проходивших лечение в УЗ «Гродненский областной перинатальный центр», для дальнейшего использования полученных данных в лечении рассматриваемой

патологии. Указать на возможность реализации полученных данных в клинической практике.

Материалы и методы исследования. Материалом стали результаты УЗИ-контроля сердца 110 новорожденных мужского (45) и женского (65) пола, проходивших стационарное лечение в педиатрическом отделении для новорожденных, а также в отделении интенсивной терапии и реанимации новорожденных УЗ «Гродненский областной перинатальный центр» за период с 01.01.2014 по 01.11.2016 г. В основную группу вошли 70 исследуемых, из которых 28 - мужского пола и 42 – женского. В контрольную группу – 40 исследуемых, из них 15 – мужского пола и 25 – женского. Средний возраст в сравниваемых группах – 10,0 дней.

Результаты и их обсуждение.

После проведения ультразвукового исследования сердца мы установили морфологические и топографо-анатомические характеристики данного заболевания.

В исследуемых группах средний размер дефекта межжелудочковой перегородки равен 1,75 мм. В основной группе средний размер у пациентов мужского пола составил 1,63 мм, у женского пола – 1,60 мм. В сравниваемых группах частота заболевания у лиц мужского пола составила 63,4%, что на 10,8% меньше, чем у лиц женского пола (74,2%) ($p<0,05$). Средний размер дефекта мембранной части межжелудочковой перегородки равен 2,79 мм, средний размер дефекта мышечной части составил 2,40 мм. Частота патологии мембранной части межжелудочковой перегородки – 60,0% (42 пациента), мышечной части – 40,0% (28 пациентов).

Проведен также динамический анализ состояния пациентов с данным врожденным пороком развития. В 39 (78,4%) случаях выявлено улучшение состояния пациентов, в 12 (19,2%) случаях– улучшения состояния не выявлено, ухудшение имелось в 1 (1,6%) случае ($p<0,05$).

ГРАФИК 1.
Встречаемость дефекта межжелудочковой перегородки у лиц мужского и женского пола

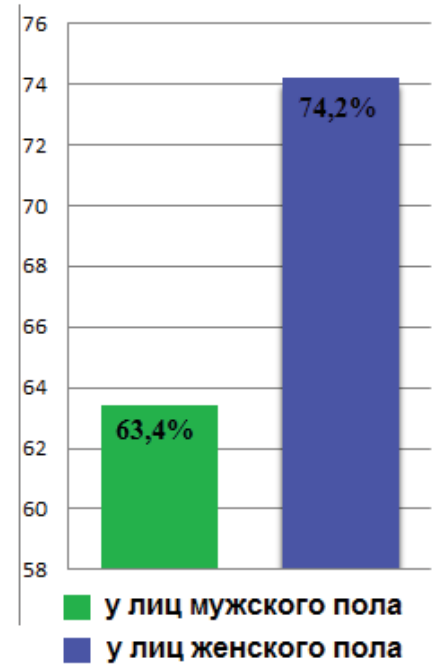

ГРАФИК 2.
СООТНОШЕНИЕ ЧАСТОТЫ ДЕФЕКТА МЕМБРАННОЙ И МЫШЕЧНОЙ ЧАСТЕЙ МЕЖЖЕЛУДОЧКОВОЙ ПЕРЕГОРОДКИ

Выводы. Ультразвуковой метод исследования, несомненно, является важным и зачастую единственным неинвазивным методом диагностики заболеваний сердца у детей и новорожденных.

Локализация дефекта межжелудочковой перегородки сердца отмечена в мышечной и в мембранной частях межжелудочковой перегородки.

Размеры дефекта в мембранной части (2,79 мм) больше, чем в мышечной (2,40 мм).

Дефект межжелудочковой перегородки у лиц женского пола встречается достоверно чаще, нежели у лиц мужского пола (превышение на 10,8%, $p<0,05$).

При выявлении характеристик дефекта межжелудочковой перегородки выявлена значимая зависимость динамики состояния пациентов от размера дефекта, его локализации.

Учитывая превалирование встречаемости данной патологии сердца у лиц женского пола, необходимо отметить важность проведения УЗИ-скрининга не только в подростковом возрасте, но и у новорожденных, в перспективе сделав его обязательным. Данная процедура будет более выгодной, нежели затраты на обеспечение кардиохирургических операций.

Литература:

1. Атыков, О. Ю. Ультразвуковое исследование сердца и сосудов / О. Ю. Атыков. – М.: Медицина, 2015.
2. Белозеров, Ю. М. Детская кардиология / Ю. М. Белозеров. – М.: Медпрессинформ, 2004.
3. Бодяжина В. И., Жмакин К. Н., Кирющинков А. П. Акушерство / В. И. Бодяжина. – М.: Медицина, 1995.
4. Мутафьян, О. А. Пороки и малые аномалии у детей и подростков / О. А. Мутафьян. –М.: «ГЭОТАР-Медиа», 2005.

БАЛЛЬНАЯ СИСТЕМА ВЫБОРА МЕТОДА ПЛАСТИКИ ПОСЛЕОПЕРАЦИОННЫХ ВЕНТРАЛЬНЫХ ГРЫЖ

[1] Маслакова Н. Д., [1] Могилевец Э. В., [2] Савосик А. Л., [2] Флеров А. О., [2] Жотковская Т. С., [2] Макарчик В. В., [2] Лазаревич Л. А., [1] Фисенко О. А., [1] Щукевич П. Ю.

[1] УО «Гродненский государственный медицинский университет»
[2] ГУ «1134 Военный клинический медицинский центр Вооруженных Сил Республики Беларусь»
Гродно, Беларусь

Введение. По данным разных источников, послеоперационная вентральная грыжа возникает у 5-14% пациентов, перенесших лапаротомию. Несмотря на множество методов герниопластики, рецидив заболевания остается высоким и достигает 18-30%. Известно, что аутопластика