



## ОСТРАЯ ПЕРФОРАТИВНАЯ ЯЗВА ТОЩЕЙ КИШКИ У РЕБЕНКА С ЮВЕНИЛЬНЫМ ДЕРМАТОМИОЗИТОМ (СЛУЧАЙ ИЗ ПРАКТИКИ)

В. В. Новосад<sup>1</sup>, В. И. Ковальчук<sup>1</sup>, А. А. Козич<sup>2</sup>, А. В. Худовцова<sup>2</sup>

<sup>1</sup>Гродненский государственный медицинский университет, Гродно, Беларусь

<sup>2</sup>Гродненская областная детская клиническая больница, Гродно, Беларусь

**Введение.** Ювенильный дерматомиозит (ЮД) – это воспалительная миопатия детского возраста с преимущественным поражением проксимальных мышц конечностей, развитием системного васкулита и характерными изменениями кожи. Болезнь сопровождается прогрессирующей мышечной слабостью, в том числе – гладкой мускулатуры органов дыхания и пищеварения, а также поперечнополосатой мышечной ткани сердца. Отмечается поражение суставов и кальциноз. ЮД подтверждается после обнаружения миозитных антител в крови. Проводится терапия кортикостероидами и цитостатиками. Следует отметить, что по состоянию на 2023 г. в Республике Беларусь зафиксированы лишь 4 пациента с данным заболеванием.

**Цель исследования** – демонстрация редкого случая диагностики и лечения перфоративной язвы тощей кишки у ребенка с ЮД.

**Материал и методы.** Данные клинического наблюдения пациента Ш., в возрасте 3 года, находившегося на лечении в отделении экстренной хирургии УЗ «Гродненская областная детская клиническая больница» в октябре 2023 г.

**Результаты.** Пациент Ш., в возрасте 3 года, жалобы на боли в животе, рвоту 3 раза, длительность заболевания 17 часов. В процессе динамического наблюдения данных за острую хирургическую патологию нет. Выставлен диагноз «острый гастрит». У ребенка имеется сопутствующая патология – ЮД, острое течение, активность 2 степени. На пятые сутки в день выписки у ребенка возникло резкое вздутие живота. На обзорной рентгенограмме выявлен свободный газ под диафрагмой. Ребенку выполнена диагностическая лапароскопия, во время которой выявлена перфоративная язва тощей кишки с перитонитом. Произведена лапаротомия, резекция тощей кишки с наложением анастомоза.

**Выводы.** Мы представили случай из практики, с которым хирурги в нашем стационаре столкнулись впервые. Проанализировав литературу, пришли к выводу, что данное осложнение возникло на фоне течения основного заболевания и терапии его кортикостероидами. Несмотря на сложность заболевания, пациент выписан с улучшением.

**Ключевые слова:** дети, ювенильный дерматомиозит, язва тощей кишки, перитонит, кишечный анастомоз.

## ACUTE PERFORATED JEJUNAL ULCER IN A CHILD WITH JUVENILE DERMATOMYOSITIS (CASE REPORT)

V. V. Navasad<sup>1</sup>, V. I. Kavalchuk<sup>1</sup>, A. A. Kozich<sup>2</sup>, H. V. Khudovcova<sup>2</sup>

<sup>1</sup>Grodno State Medical University, Grodno, Belarus

<sup>2</sup>Grodno Regional Clinical Pediatric Hospital, Grodno, Belarus

**Background.** Juvenile dermatomyositis (JD) is an inflammatory myopathy in children with predominant involvement of the proximal muscles of the extremities, the development of systemic vasculitis and characteristic skin changes. It is accompanied by progressive muscle weakness, including smooth muscles of the respiratory and digestive organs, as well as striated muscle tissue of the heart. Joint damage and calcification are noted. JD is confirmed by the detection of myositis antibodies in the blood. Corticosteroids and cytostatics are usually prescribed. It should be noted that as of 2023, only 4 patients with this disease were registered in the Republic of Belarus.

**Objective.** To demonstrate a rare case of diagnosis and treatment of perforated jejunal ulcer in a child with JD.

**Material and methods.** Data from the clinical observation of patient Sh., aged 3, treated in the department of emergency surgery of Grodno Regional Children's Clinical Hospital in October 2023.

**Results.** The child was admitted to the children's hospital complaining of abdominal pain, vomiting (3 times), the duration of the disease being 17 hours. The dynamic observation revealed no acute surgical pathology. Acute gastritis was diagnosed, the concomitant pathology being JD (acute course, 2nd degree activity). On the 5th day (on the day of discharge) the child had a sudden bloating. Plain radiography revealed free gas under the diaphragm. The child underwent diagnostic laparoscopy that detected a perforated jejunal ulcer with peritonitis. Laparotomic jejunum resection with anastomosis was performed.

**Conclusions.** We have presented a case, which the surgeons of our hospital have faced for the first time. Having analyzed literature data, we came to the conclusion that the complication was related to the underlying disease and its therapy with corticosteroids. Despite the complexity of the disease, the patient was discharged with an improvement in his condition.

**Keywords:** children, juvenile dermatomyositis, jejunal ulcer, peritonitis, intestinal anastomosis.

**Автор, ответственный за переписку**

Новосад Василий Васильевич, канд. мед. наук, доц.;  
Гродненский государственный медицинский университет;  
e-mail: vass1980@mail.ru

**Для цитирования:** Острая перфоративная язва тощей кишки у ребенка с ювенильным дерматомиозитом (случай из практики) / В. В. Новосад, В. И. Ковальчук, А. А. Козич, А. В. Худовцова // Гепатология и гастроэнтерология. 2023. Т. 7, № 2. С. 163-166. <https://doi.org/10.25298/2616-5546-2023-7-2-163-166>

**Corresponding author:**

Navasad Vasily, PhD (Medicine), Associate Professor;  
Grodno State Medical University;  
e-mail: vass1980@mail.ru

**For citation:** Navasad VV, Kavalchuk VI, Kozich AA, Khudovcova HV. Acute perforated jejunal ulcer in a child with juvenile dermatomyositis (case report). *Hepatology and Gastroenterology*. 2023;7(2):163-166. <https://doi.org/10.25298/2616-5546-2023-7-2-163-166>

**Введение**

Ювенильный дерматомиозит (ЮД) – это воспалительная миопатия детского возраста с преимущественным поражением проксимальных мышц конечностей, развитием системного васкулита и характерными изменениями кожи. Наблюдаются специфические кожные проявления в виде эритематозной сыпи вокруг глаз, а также в области шеи и крупных суставов (коленных и локтевых). ЮД сопровождается прогрессирующей мышечной слабостью, в том числе гладкой мускулатуры органов дыхания и пищеварения, а также поперечнополосатой мышечной ткани сердца. Отмечается поражение суставов и кальциноз. ЮД подтверждается после обнаружения миозитных антител в крови. Проводится терапия кортикостероидами и цитостатиками [1].

ЮД занимает третье место по распространенности среди диффузных заболеваний соединительной ткани в детском возрасте. Частота встречаемости составляет 2-3 случая на 1 000 000 детей. Девочки заболевают примерно в 2 раза чаще мальчиков. Пик заболеваемости приходится на 3-5 и 7-9 лет. Успехи педиатрии в последние годы привели к значительному снижению уровня смертности от ЮД [2].

Несмотря на это, заболевание продолжает оставаться актуальным для детских болезней и ревматологии в связи с развивающейся атрофией мышц, которая может стать причиной детской инвалидности. Кроме того, представляют опасность случаи ранней заболеваемости с острым началом, когда дети в течение одного или нескольких лет погибают от сердечно-легочной недостаточности [1, 3].

Этиология заболевания в настоящее время остается неизвестной. Обнаружение семейных случаев позволяет говорить о возможной генетической предрасположенности. Основная роль в патогенезе отводится аутоиммунной реакции организма к собственным миоцитам, а также к гладкомышечным клеткам сосудистой стенки [3].

Заболевание обычно начинается подостро. Первым симптомом может быть мышечная слабость. Ослабление мышечной силы при ювенильном дерматомиозите характерно больше для проксимальных мышц конечностей, поэтому сначала ребенку тяжело поднимать руки (напри-

мер, чтобы расчесаться) и подниматься по лестнице [3, 4].

Со временем слабость иногда прогрессирует настолько, что пациент не может сесть из положения лежа и даже оторвать голову от подушки. Надавливание на мышцы при этом вызывает дискомфорт и болезненность. Мышечная слабость может распространиться и на гладкую мускулатуру внутренних органов, из-за чего возникают сложности с дыханием и глотанием, возможны случаи поперхивания [4].

Примерно у половины пациентов ЮД дебютирует с поражения кожи. Кожные проявления специфичны: эритематозные высыпания на веках и вокруг глаз – симптом «дерматомиозитных» очков. Подобное поражение кожи отмечается в зоне суставов, как правило, коленных и локтевых, а также вокруг шеи и в области мелких суставов кисти. Часто в местах поражения отмечается истончение эпидермиса и поверхностный некроз участков кожи. Здесь же могут возникать телеангиоэктазии как признак системного васкулита. Для ЮД характерно поражение сосудов, что проявляется симптомами со стороны кишечника: задержкой стула, эзофагитом, гастритом, изредка возможны прободения. Для диагностики производится выявление в крови специфических антител, определение концентрации продуктов рабдомиолиза и воспалительного процесса в мышцах. К таким показателям относятся уровень креатинфосфокиназы и альдолазы в сыворотке крови. Кроме того, в крови всегда присутствуют признаки общей воспалительной реакции с повышением количества лейкоцитов, С-реактивного белка (СРБ) и СОЭ. Мышечная слабость инструментально подтверждается при помощи электромиографии, обнаруживающей характерные для ЮД изменения [4, 5].

Прогноз заболевания сомнительный. В последние десятилетия уровень смертности от ЮД значительно снизился и в настоящее время не превышает 1% среди заболевших детей. Известны также случаи практически полного восстановления мышечной силы. При этом постоянный прием кортикостероидов может приводить к хроническим поражениям желудка и кишечника, а также к развитию депрессивных состояний (влияние стероидных гормонов на нервную си-

стему). Неблагоприятный прогноз имеют случаи раннего дебюта и непрерывно-рецидивирующего течения ЮД. Вместе с тем своевременная диагностика заболевания обеспечивает 90% вероятность успешного лечения [5].

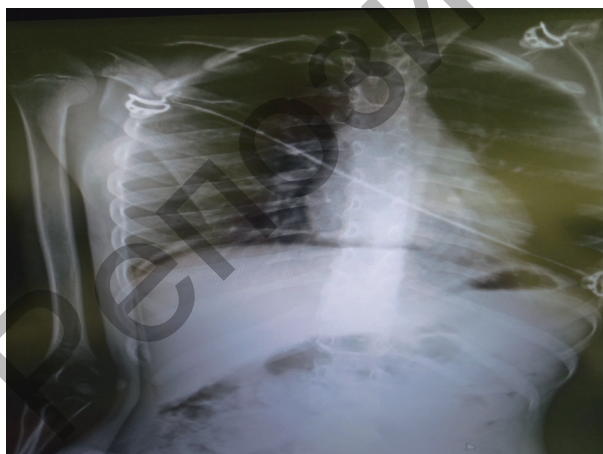**Цель исследования** – демонстрация редкого случая диагностики и лечения перфоративной язвы тощей кишки у ребенка с ЮД.

### Материал и методы

Данные клинического наблюдения пациента Ш., в возрасте 3 года, находившегося на лечении в отделении экстренной хирургии УЗ «Гродненская областная детская клиническая больница» в октябре 2023 г.

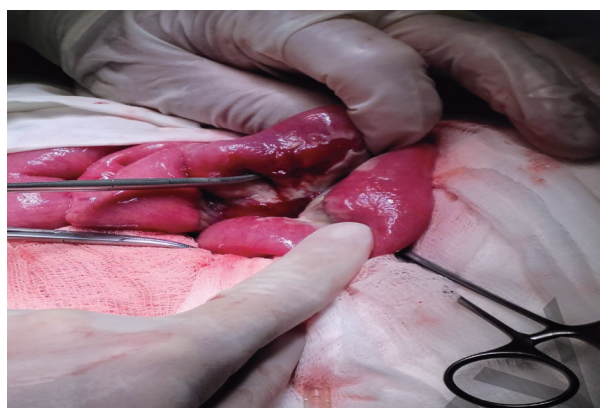
### Результаты и обсуждение

Пациент Ш., в возрасте 3 года, жалобы на боли в животе, рвоту 3 раза, длительность заболевания 17 часов. В процессе динамического наблюдения данных за острую хирургическую патологию нет. Выставлен диагноз «острый гастрит». У ребенка имеется сопутствующая патология – ЮД, острое течение, активность 2 степени. По данным УЗИ патологии органов брюшной полости и забрюшинного пространства не выявлено. По лабораторным данным отмечается лейкоцитоз, сдвиг лейкоцитарной формулы влево, повышение уровня СРБ. Ребенку проведена инфузионная и антибактериальная терапия. На пятые сутки в день выписки у ребенка на фоне полного благополучия появились острые боли в животе и резкое вздутие живота. Выполнена обзорная рентгенограмма, на которой выявлен свободный газ под диафрагмой, что свидетельствовало о перфорации полого органа (рис. 1).



**Рисунок 1.** – Свободный воздух под диафрагмой  
**Figure 1.** – Free air under the diaphragm

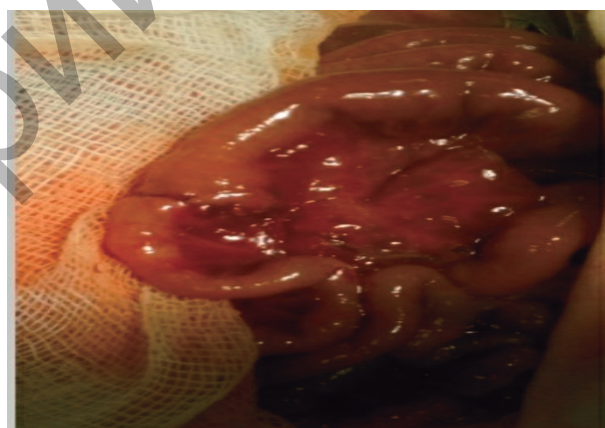
Для уточнения места перфорации ребенку выполнена диагностическая лапароскопия, во время которой выявлена перфоративная язва тощей кишки с перитонитом. Произведена лапаротомия, на расстоянии 25 см от связки Трейца



**Рисунок 2.** – Перфорация тощей кишки  
**Figure 2.** – Perforation of the jejunum

выявлена перфорация тощей кишки диаметром до 5 мм, в брюшной полости до 20 мл кишечного содержимого с выраженными фибринозными наложениями (рис. 2).

Тощая кишка в области перфорации дряблая, с участками десерозации. Учитывая уровень поражения и невозможность ушивания дефекта ввиду возможной выраженной деформации кишки выполнена резекция измененного участка кишки с наложением анастомоза «конец в конец» двухрядным швом (рис. 3).



**Рисунок 3.** – Еюно-еюноанастомоз  
**Figure 3.** – Jejunum-jejunostomy

Брюшная полость промыта 200 мл изотонического раствора NaCl, выполнено дренирование брюшной полости. На четвертые сутки удалена дренажная трубка, на 10-е сутки сняты швы, раны зажили первичным натяжением. Послеоперационный период без осложнений. Ребенок выписан домой в удовлетворительном состоянии на 14-е сутки.

### Выводы

Представлен случай из практики, с которым хирурги в нашем стационаре столкнулись впервые. Анализ клинического случая и литературы позволил заключить, что данное осложнение возникло на фоне основного заболевания и его терапии кортикостероидами. Несмотря

на сложность заболевания, пациент выписан с улучшением.

У медицинского персонала, курирующего детей с ЮД, всегда должна быть высокая настороженность на возможность развития ос-

ложнений со стороны желудочно-кишечного тракта, особенно в случае развития болевого синдрома в животе на фоне терапии болезни глюкокортикостероидами.

### References

1. Geppe NA, Lyskina GA, Rjabova TV. Juvenilnyj dermatomioz. In: Geppe NA, Podchernjaeva NS, Lyskina GA, editors. Rukovodstvo po detskoj revmatologii. Moskva: GEOTAR Media; 2011. p. 432-462. (Russian).
2. Lyskina GA, Varshavskij VA. Juvenilnyj dermatomioz. In: Baranov AA, Alekseeva EI, editors. Detskaja revmatologija. Atlas. Moskva: Pediatr; 2015. p. 185-198. (Russian).
3. Lyskina GA, Varshavskij VA. Juvenilnyj dermatomioz. In: Shkolnikova MA, Alekseeva EI, editors. Klinicheskie rekomendacii po detskoj kardiologii i revmatologii. Moskva: Associacija detskih kardiologov Rossii; 2011. p. 379-395. (Russian).
4. Alekseeva EI, Ananeva LP, Baranov AA, Bzarova TM, Valieva SI, Denisova RV, Isaeva KB, Lyskina GA, Maslieva RI, Namazova-Baranova LS, Nikishina IP, Podchernjaeva NS, Slepčova TV, Chistjakova EG. Revmaticheskie bolezni u detej. Klinicheskie rekomendacii dlja pediatrov. Moskva: Pediatr; 2016. Chapter, Juvenilnyj dermatomioz; p. 90-100. (Russian).
5. Tanimoto K, Nakano K, Kano S, Mori S, Ueki H, Nishitani H, Sato T, Kiuchi T, Ohashi Y. Classification criteria for polymyositis and dermatomyositis. *J Rheumatol.* 1995;22(4):668-74.

**Конфликт интересов.** Авторы заявляют об отсутствии конфликта интересов.

**Финансирование.** Исследование проведено без спонсорской поддержки.

**Соответствие принципам этики.** Исследование одобрено локальным этическим комитетом.

**Сведения об авторах:**

Новосад Василий Васильевич, канд. мед. наук, доц.; Гродненский государственный медицинский университет; e-mail: vass1980@mail.ru; ORCID: 0000-0002-7591-5067

Ковальчук Виктор Иванович, д-р мед. наук, проф.; Гродненский государственный медицинский университет; e-mail: vi\_kavalchuk@mail.ru

Козич Александр Александрович, УЗ «Гродненская областная детская клиническая больница»; e-mail: Dr.alex\_80@mail.ru

Худовцова Анна Викторовна, УЗ «Гродненская областная детская клиническая больница»; e-mail: hannahudovcova@gmail.com

**Conflict of interest.** The authors declare no conflict of interest.

**Financing.** The study was performed without external funding.

**Conformity with the principles of ethics.** The study was approved by the local ethics committee.

**Information about authors:**

Navasad Vasilij, PhD (Medicine), Associate Professor; Grodno State Medical University; e-mail: vass1980@mail.ru; ORCID: 0000-0002-7591-5067

Kavalchuk Viktor, PhD, MD (Medicine), Professor; Grodno State Medical University; e-mail: vi\_kavalchuk@mail.ru

Kozich Alexandr A., Grodno Regional Clinical Pediatric Hospital, e-mail: Dr.alex\_80@mail.ru

Khudovcova Hanna V., Grodno Regional Clinical Pediatric Hospital; e-mail: hannahudovcova@gmail.com

Поступила: 26.10.2023

Принята к печати: 02.11.2023

Received: 26.10.2023

Accepted: 02.11.2023