

ХИРУРГИЧЕСКОЕ ЛЕЧЕНИЕ ВНЕКИШЕЧНОГО АМЕБИАЗА С РАЗВИТИЕМ АБСЦЕССА ПРАВОЙ ДОЛИ ПЕЧЕНИ

К. С. Белюк¹, Р. С. Шило¹, О. С. Сорока², Н. Л. Гавина², Е. Д. Карасик¹, П. А. Харламова¹

¹Гродненский государственный медицинский университет, Гродно, Беларусь

²Гродненская университетская клиника, Гродно, Беларусь



Введение. В связи с полиморфизмом, малой распространенностью в РБ и в свою очередь трудностью диагностики лечение внекишечного амебиоза – важный вопрос хирургии.

Цель исследования – продемонстрировать результаты хирургического лечения пациента с амебным абсцессом печени.

Материал и методы. В статье представлено собственное клиническое наблюдение хирургического лечения амебного абсцесса печени. Пациенту выполнено дренирование абсцесса правой доли печени под лапароскопическим контролем по разработанной в клинике методике.

Результаты. Пациент выписан в удовлетворительном состоянии для дальнейшего амбулаторного наблюдения у хирурга и инфекциониста по месту жительства. Повторных обращений и поступлений не отмечено.

Выводы. Клиническое наблюдение указывает на необходимость комбинированного лечения амебных абсцессов печени с применением наружного дренирования в сочетании с консервативной терапией, включающей применение антибиотиков широкого спектра и метронидазола.

Ключевые слова: амебиоз, амебный абсцесс печени, хирургическое лечение.

SURGICAL TREATMENT OF EXTRAINTESTINAL AMOEBIASIS WITH THE DEVELOPMENT OF RIGHT LOBE LIVER ABSCESS

K. S. Belyuk¹, R. S. Shyla¹, O. S. Soroka², N. L. Gavina², E. D. Karasik¹, P. A. Kharlamova¹

¹Grodno State Medical University, Grodno, Belarus¹

²Grodno University Clinic, Grodno, Belarus²

Background. Due to the polymorphism, low prevalence in RB and in turn the difficulty of diagnosis, the treatment of extraintestinal amoebiasis is an important issue of surgery.

Objective. To demonstrate the results of surgical treatment of a patient with amebic liver abscess.

Material and methods. The article presents its own clinical observation of the surgical treatment of amebic liver abscess. The patient underwent drainage of the right liver lobe abscess under the laparoscopic control according to the method developed in the clinic.

Results. The patient was discharged in satisfactory condition for further out-patient follow-up by the surgeon and infectious disease doctor at the place of residence. There were no repeated appeals and admissions.

Conclusions. Clinical observation indicates the need for combined treatment of amoebic liver abscesses using external drainage in combination with conservative therapy, including the use of broad-spectrum antibiotics and metronidazole.

Keywords: amoebiasis, amebic liver abscess, surgical treatment.

Автор, ответственный за переписку:

Белюк Константин Сергеевич, канд. мед. наук, доц., Гродненский государственный медицинский университет, e-mail: BelyukKS@yandex.ru

Corresponding author:

Belyuk Kanstantsin, PhD (Medicine); Associate Professor, Grodno State Medical University, e-mail: BelyukKS@yandex.ru

Для цитирования: Хирургическое лечение внекишечного амебиоза с развитием абсцесса правой доли печени / К. С. Белюк, Р. С. Шило, О. С. Сорока, Н. Л. Гавина, Е. Д. Карасик, П. А. Харламова // Гепатология и гастроэнтерология. 2023. Т. 7, № 2. С. 156-162. <https://doi.org/10.25298/2616-5546-2023-7-2-156-162>

For citation: Belyuk KS, Shyla RS, Soroka OS, Gavina NL, Karasik ED, Kharlamova PA. Surgical treatment of extraintestinal amoebiasis with development of right lobe liver abscess. Hepatology and Gastroenterology. 2023;7(2):156-162. <https://doi.org/10.25298/2616-5546-2023-7-2-156-162>

Введение

Амебиоз (амебная дизентерия, амебизм) – протозойное антропонозное заболевание с фекально-оральным механизмом передачи [1]. Возбудитель амебиоза – простейший паразит *Entamoeba histolytica* [2].

Заболевание регистрируется во всем мире, однако эндемическими очагами патологии с высокими показателями заболеваемости являются Индия, Африка, Мексика и другие регионы Центральной Америки и Амазонии [3]. Для Республики Беларусь это достаточно редкое заболевание.

По клинической классификации ВОЗ выделяют:

– кишечный амебиаз (амебная дизентерия, гастроэнтерит, амебома, осложненный кишечный амебиаз и постамебный колит);

– внекишечный амебиаз (неспецифическая гепатомегалия, острая неспецифическая инфекция, амебный абсцесс, амебный абсцесс осложненный, амебиаз кожи, висцеральный амебиаз).

При внекишечном амебиазе чаще всего поражается печень. Развитие амебных абсцессов печени наблюдается и в периоде клинических проявлений кишечных форм амебиаза, и/или через разные промежутки после них (в некоторых случаях через годы). Преимущественная локализация данных абсцессов – правая доля печени (75%). Только в 14% случаев поражение печени сопровождается также поражением кишечника, а в 67% случаев поражения кишечника отсутствуют – как во время диагностики амебиаза, так и в анамнезе. В основном заболевание выявляется в возрасте 20-50 лет, преимущественно у мужчин (в 10 раз чаще, чем у женщин), и у лиц, злоупотребляющих алкоголем.

Основная жалоба, предъявляемая пациентами, – боли, локализующиеся в правом квадранте брюшной полости. У 25% пациентов наблюдаются боли в правой половине грудной клетки из-за развития реактивного плеврита. Отмечается также снижение массы тела, слабость, общее недомогание, снижение или отсутствие аппетита, вздутие живота, боли в правом плечевом суставе из-за раздражения диафрагмы. Гепатомегалия наблюдается в 80% случаев. При разрывах амебных абсцессов печени может наблюдаться развитие перитонита, плеврита, перикардита [3].

По данным патологоанатомических вскрытий, в г. Минске с 1994 по 2015 г. выявлены 12 летальных случаев от амебиаза среди пациентов в возрасте от 22 лет до 81 года. Среди внекишечных форм в 7 случаях встречалось поражение печени с развитием пилефлебических абсцессов. Отмечено также поражение легких, головного мозга, желчного пузыря, поджелудочной железы (две последние локализации абсолютно не характерны). Ни одному из 12 умерших не был поставлен диагноз амебиаза. Расхождение клинического и патологоанатомического диагнозов составило 100% [4].

В связи с полиморфизмом данной патологии, малой распространенностью в Республике Беларусь и в свою очередь трудностью диагностики лечение внекишечного амебиаза – важный вопрос хирургии.

Цель исследования – продемонстрировать результаты хирургического лечения пациента с амебным абсцессом печени.

Материал и методы

В УЗ «Гродненская университетская клиника» (ГУК) за период 2021-2022 гг. внекишечный амебиаз диагностирован у четырех пациентов. В двух случаях в связи с установленным диагнозом «опухоль левой доли печени» в отделении онкологии выполнена левосторонняя гемигепатэктомия. Онкологический диагноз не подтвержден. Морфологическое заключение: хронический абсцесс печени амебной этиологии. Двум другим пациентам выполнено наружное дренирование абсцесса правой доли печени под лапароскопическим контролем.

В настоящей статье приводим собственный опыт хирургического лечения пациента с амебным абсцессом печени.

Пациент Г., 47 лет, житель г. Гродно, заболел остро, когда повысилась температура тела. Наблюдался у участкового терапевта по месту жительства. В течение четырех суток усилилась общая слабость, выросла одышка. Пациент был госпитализирован в больницу. При дообследовании по результатам УЗИ заподозрен абсцесс правой доли печени, в связи с чем пациент был переведен в реанимационное отделение УЗ «ГУК» для дальнейшего дообследования и лечения.

Основной диагноз при поступлении: абсцесс правой доли печени, осложненный синдромом полиорганной недостаточности, внегоспитальной двусторонней пневмонией с дыхательной недостаточностью второй степени. Сопутствующий диагноз: тромбоцитопения, артериальная гипертензия 2, риск 3, N1, ожирение первой степени.

Общее состояние пациента тяжелое. Жалобы на общую слабость, одышку при незначительной физической нагрузке. Живот при пальпации мягкий, безболезненный. Выполнен комплекс лабораторно-инструментальных методов исследования, включающих РКТ органов грудной клетки и брюшной полости, МРТ брюшной полости.

По данным РКТ: в дорсальных отделах нижних долей обоих легких определяются участки компримированной паренхимы с неровными контурами. В обоих легких определяются единичные узелки max в S4 сегменте правого легкого 6 мм. На других участках легочные поля без дополнительных узелковых и инфильтративных изменений. Трахея и крупные бронхи без видимых сужений. Корни легких не расширены. В прекардиальной клетчатке справа единичные лимфоузлы до 9 мм. В плевральной полости справа определяется жидкость толщиной до 22 мм, слева – до 15 мм. В полости перикарда по переднему контуру жидкость толщиной до 11 мм.

По данным РКТ брюшной полости: верхне-нижний размер правой доли печени по сред-

Case study

не-ключичной линии до 174 мм, имеет четкие ровные контуры, преимущественно в S4a/b и в S2, в S8 сегментах определяется многокамерное образование 95×116×91 мм, с относительно четкими контурами, плотностью около 18-20 ед. HU, с множественными перегородками с накоплением контрастного препарата перегородками. Внутри- и внепеченочные желчные протоки не расширены.

По данным МРТ (рис. 1): печень правильной формы, размер правой доли по среднеключичной линии до 196 мм, левой доли до 100 мм, сигнал от паренхимы умеренно неоднородно повышен, во 2 и 4а сегментах имеется неправильной округлой формы неоднородный жидкостной компонент размером 111 на 95 на 97 мм с неправильной формы множественными дополнительными перегородками, многие из которых смыкаются к верхне-центральной части, кпереди от него в верхней части 4 сегмента имеется участок локального неравномерного расширения желчевыводящих протоков с нечеткостью их контуров на участке размером около 50 мм; внутрипеченочные желчные протоки не расширены; желчный пузырь до 17 мм шириной, с четкими контурами, со стенкой равномерной толщины; образований, подозрительных на конкременты, в нем не найдено. Имеется свободная жидкость в плевральных полостях слоем до 22 мм толщиной справа и 18 мм слева.

Заключение: МРТ-признаки жидкостного образования по типу абсцесса в правой доле печени (вероятно, амебного характера), холангита в медиальной части правой доли; выпота в плевральных полостях.

По данным биохимического анализа крови: уровень общего билирубина крови –

35,8 мкмоль/л, прямого билирубина – 15,8 мкмоль/л, ЩФ – 169 Ед/л, АсАТ – 80 Ед/л, АлАТ – 140 Ед/л, амилазы – 28 Ед/л, гидроксibuтиратдегидрогеназы – 354 Ед/л. Лейкоцитоз составлял $16 \times 10^9/\text{л}$.

С учетом данных МРТ брюшной полости и подозрения на амебный абсцесс печени был собран консилиум с участием врача-инфекциониста. Рекомендовано добавить к лечению: левофлоксацин (500 мг внутрь через 12 часов), метронидазол (1,0 внутривенно капельно через 8 часов), метронидазол (500 мг внутрь через 12 часов); провести исследование мокроты на амебиаз, копроовоцистоскопию кала.

По результатам копроовоцистоскопии, исследования мокроты и БАС в исследуемом материале обнаружены цисты *Entamoeba*.

Учитывая данные МРТ, а также отсутствие положительной динамики от консервативной терапии, пациенту проведено дренирование абсцесса правой доли печени под лапароскопическим контролем.

При ревизии – по диафрагмальной поверхности печени в области прохождения серповидной связки на границе правой и левой доли больше кзади визуализируется зона размягчения печени белесоватой окраски, пальпаторно с флюктуацией. Под лапароскопическим контролем выполнена пункция образования – получен густой гной. Проведен забор материала для бактериологического и микроскопического исследования. С помощью катетера Фолея по разработанной в клинике методике выполнено дренирование абсцесса печени (рис. 2).

Для дренирования использовали пункционно-дренажную систему, состоящую из катетера Фолея No 30 по шкале Шарьера и стилет-про-

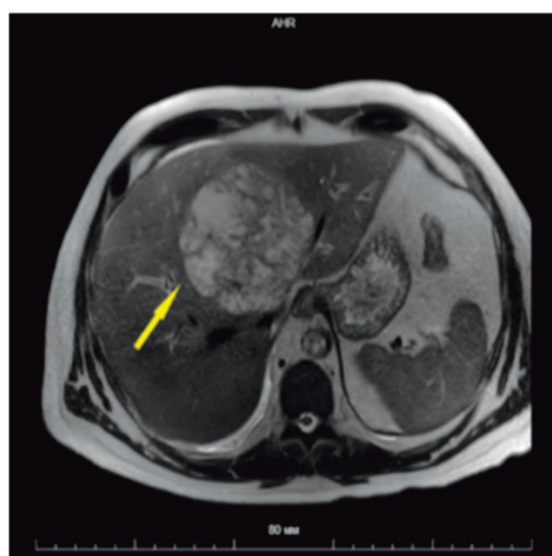
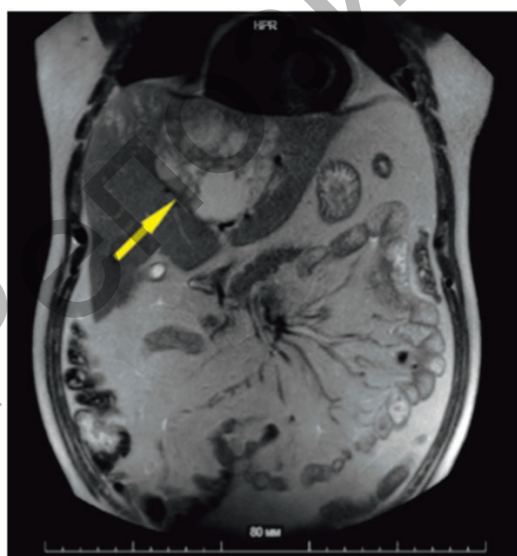


Рисунок 1. – Пациент Г., 47 лет, МРТ брюшной полости, в правой доле печени определяется многокамерное образование с нечеткими контурами (желтая стрелка)

Figure 1. – Patient G., 47 years old - abdominal MRI, multichamber mass with indistinct contours is detected in the right lobe of the liver (yellow arrow)

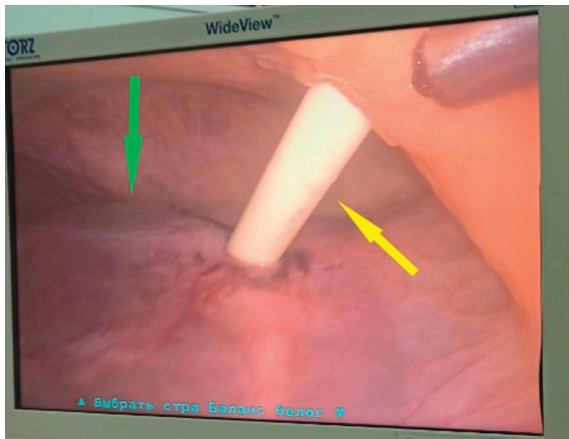


Рисунок 2. – Дренаживание абсцесса правой доли печени под лапароскопическим контролем. На изображении видна правая доля печени (зеленая стрелка) и катетер Фолея (желтая стрелка)
Figure 2. – Drainage of right lobe liver abscess under laparoscopic control. The image shows the right lobe of the liver (green arrow) and the Foley catheter (yellow arrow)

водник из медицинской стали диаметром 5 мм, имеющий на дистальном конце булавовидное утолщение округлой формы диаметром 7 мм, на проксимальном – ручку-держатель (рис. 3).

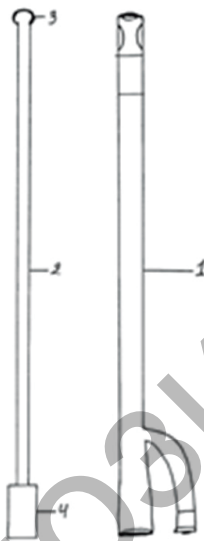

Рисунок 3. – Пункционно-дренажная система. 1 – Катетер Фолея, 2 – стилет-проводник, 3 – булавовидное утолщение округлой формы, 4 – ручка-держатель
Figure 3. – Puncture-drainage system. 1 – Foley catheter, 2 – guide stylet, 3 – club-shaped rounded thickening, 4 – handle holder

При выполнении дренирования брали стилет-проводник за ручку-держатель и вставляли его в просвет катетера Фолея, что придавало ему жесткость, необходимую для выполнения дренирования. Во время проведения лапароскопии определяли место пункции. Производили дополнительный разрез на коже в проекции предполагаемой пункции для введения троакара, затем выполняли троакарную пункцию брюшной стенки. Через образовавшееся отверстие вводили пункционно-дренажную систему в брюшную полость и под контролем лапароскопа выпол-

няли пункцию жидкостного образования печени. Стиллет-проводник удаляли, после чего баллон на катетере Фолея раздували и подтягивали для закрытия пункционного отверстия полости с целью герметизации и предотвращения подтекания жидкости в полость живота. Через катетер Фолея промывали и санировали полость. Эвакуировано около 100 мл гноя (рис. 4). Полость абсцесса неоднократно промыта до чистых вод, санирована раствором метронидазола.

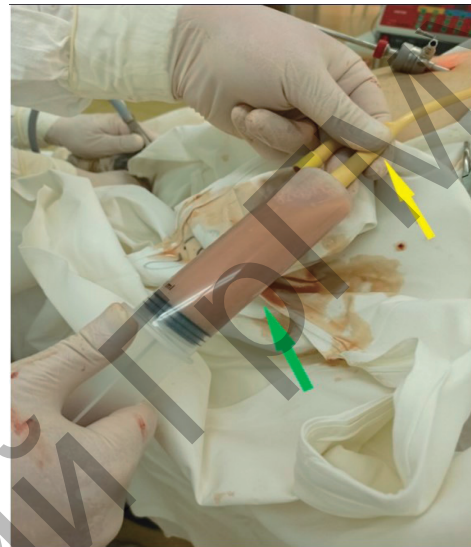

Рисунок 4. – Дренаживание абсцесса правой доли печени. Гнойное содержимое из полости абсцесса (зеленая стрелка). Катетер Фолея (желтая стрелка)
Figure 4. – Drainage of right lobe liver abscess. Pus contents from the abscess cavity (green arrow). Foley's catheter (yellow arrow)

Установлены улавливающие дренажи в под- и надпеченочные пространства справа. Антисептик. Швы на раны. Асептическая повязка.

При микроскопическом исследовании содержимого абсцесса печени были также обнаружены вегетативные формы и цисты *Entamoeba*.

Результаты и обсуждение

В послеоперационном периоде состояние пациента с положительной динамикой: отмечалось улучшение общего состояния, отсутствие гипертермии, гемодинамика – стабильная, живот симметричен, не вздут, при пальпации мягкий, незначительно болезненный при пальпации в области послеоперационных ран, в месте стояния дренажа.

На контрольной МРТ брюшной полости на шестые сутки после хирургического лечения: размеры жидкостного образования правой доли уменьшились до 97×80 мм, в нижней части его сохранялось скопление жидкости с ограничением диффузии по периферии 37×27 мм. Появилось снижение пневматизации в задне-базальных отделах обоих легких. Свободная жидкость до 12 мм в правой плевральной полости, до 8 мм – в левой плевральной полости (рис. 5).

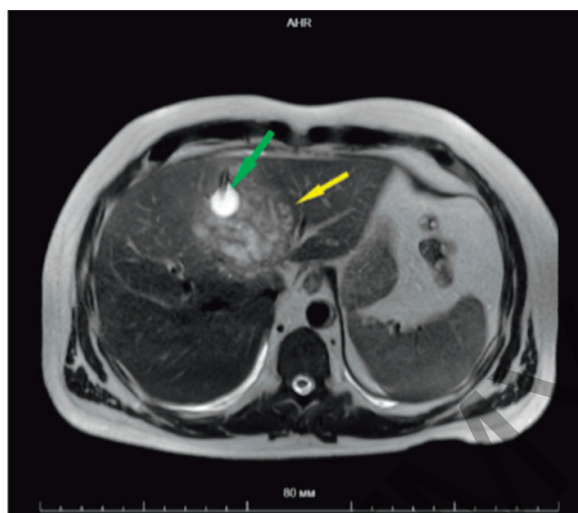
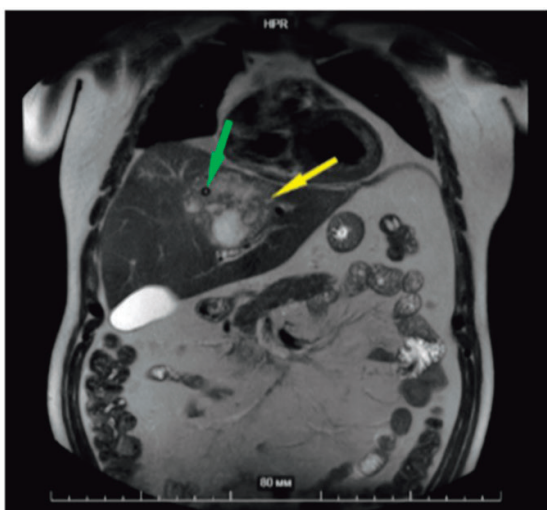


Рисунок 5. – Пациент Г., 47 лет, МРТ брюшной полости (контроль на шестые сутки после операции). Абсцесс уменьшился в размерах (желтая стрелка), в его полости видна дренажная трубка катетера с баллоном (зеленые стрелки)
Figure 5. – Patient G., 47 years old, abdominal MRI (control on the 6th day after surgery). Abscess reduced in size (yellow arrow), drainage tube of catheter with balloon can be seen in its cavity (green arrows)

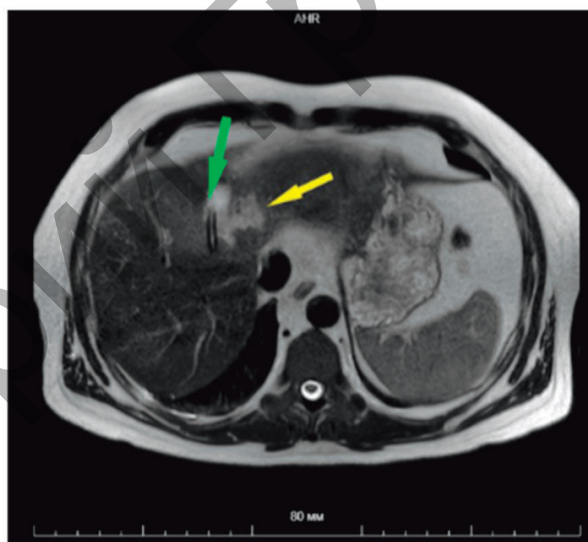
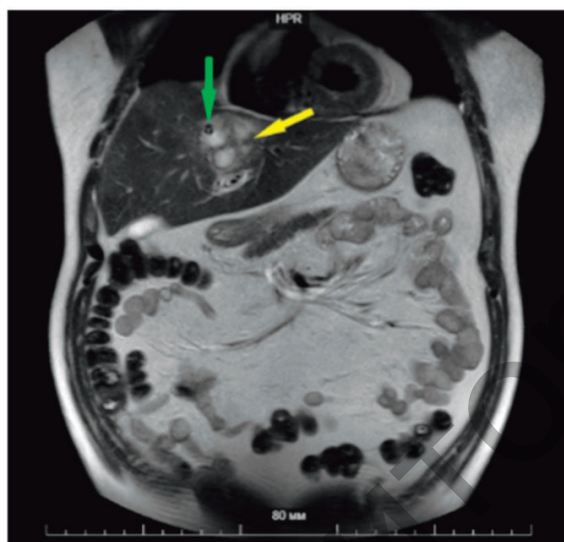


Рисунок 6. – Пациент Г., 47 лет, МРТ брюшной полости (контроль на 14-е сутки после операции). Абсцесс значительно уменьшился в размерах (желтая стрелка), в его полости наблюдается дренажная трубка катетера Фолея (зеленая стрелка)
Figure 6. – Patient G., 47 years old, abdominal MRI (control on the 14th day after surgery). The abscess has significantly decreased in size (yellow arrow), there is a Foley catheter drainage tube in its cavity (green arrow)

В связи с положительной динамикой пациент переведен из реанимационного отделения в хирургический стационар, где была продолжена консервативная терапия: метронидазол 500 мг в/в через 6 часов, метронидазол 750 мг внутрь через 8 ч, линезолид 600 мг в/в через 12 ч, омепразол 20 мг внутрь 1 раз в сутки, эноксапарин 0,4 мл п/к в 23.00. На 14-е сутки после операции пациенту повторно проведена МРТ брюшной полости, по данным которой объемное жидкостное образование в правой доле печени уменьшилось до размеров 55×55 мм, с единичными компонентами, ограничивающими диффузию. В просвете полости визуализировался дренаж (рис. 6).

В показателях биохимического анализа крови отмечалось снижение уровня билирубина общего с 35,8 до 13,1 мкмоль/л; АсАТ – с 80

до 31 Ед/л; АлАТ – со 140 до 41 Ед/л, уровень лейкоцитов в пределах нормы.

С учетом положительной динамики от проводимой терапии на 23-и сутки пациент выписан для дальнейшего амбулаторного лечения и наблюдения у хирурга, терапевта, инфекциониста по месту жительства.

На амбулаторном этапе на 29-е сутки после дренирования выполнена контрольная МРТ брюшной полости (рис. 7), по данным которой полость абсцесса полностью отсутствовала, в ткани печени визуализировался катетер Фолея.

Дренаж был удален. Повторных обращений и поступлений пациента не отмечено.

Представленный вариант операции расширяет возможности лечения жидкостных образований печени. Использование предлагаемой нами

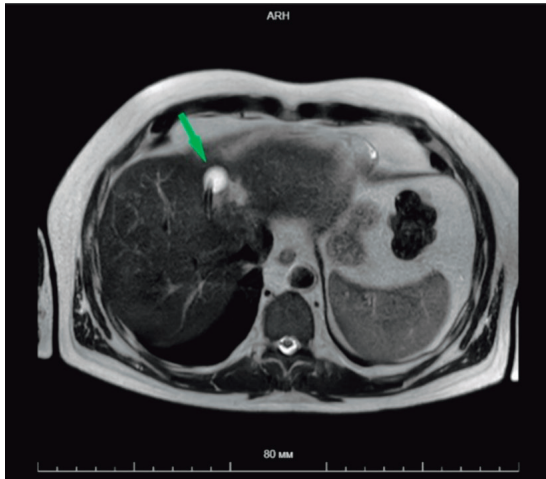


Рисунок 7. – Пациент Г., 47 лет, МРТ брюшной полости (итоговый контроль). На снимке видна дренажная трубка (зеленая стрелка), полость абсцесса полностью отсутствует
Figure 7. – Patient G., 47 years old, abdominal MRI (final control). The image shows a drainage tube (green arrow), the abscess cavity is completely absent

пункционно-дренажной системы имеет следующие преимущества:

- достигается практически полная герметичность без попадания содержимого в свободную брюшную полость;
- пункция выполняется под визуальным контролем лапароскопа, осуществляется контроль наличия кровотечения и желчеистечения;
- дистальная часть катетера Фолея имеет конусовидную форму без острого окончания, что способствует его проникновению в полость жидкостного образования и минимизирует вероят-

ность развития кровотечения и желчеистечения из-за отклонения сосудистых структур и протоков печени при дренировании;

- существует возможность санации подпеченочного и поддиафрагмального пространств с установкой улавливающих дренажей при необходимости;

- обеспечивается малая травматичность, не требуются сложные лапароскопические манипуляции.

Увеличение количества пациентов с внекишечным амебиазом на территории Гродненской области (4 случая за последние 1,5 года), по нашему мнению, может быть связано с изменением климата на территории Гродненской области и Беларуси в целом, что является благоприятным условием для жизнедеятельности амеб и способствует их более активному размножению во внешней среде. Другим фактором, значительно повлиявшим на возникновение такой «вспышки» заболеваемости, может быть длительное воздействие COVID-19 на население, что привело к значительному нарушению защитных свойств организма и снизило порог сопротивляемости для данного заболевания.

Выводы

Данное клиническое наблюдение указывает на необходимость комбинированного лечения амебных абсцессов печени с применением наружного дренирования в сочетании с консервативной терапией с использованием антибиотиков широкого спектра с метронидазолом.

References

1. Pokrovskij VI, Pak SG, Briko NI, Danilkin BK. Infekcionnye bolezni i jepidemiologija. 3rd ed. Moscow: GJeOTAR-Media; 2018. 1008 p. (Russian).
2. Gavrilov AV, Marunich NA. Amjbnaja dizenterija [Internet]. Blagoveshhensk; 2016. 24 p. Available from: https://www.amursma.ru/upload/iblock/1d5/Amebnaya_dizenteriya.pdf (Russian).
3. Tsyrukunov VM, Prokopchik NI, Andrianova DS, Bogomazova NI, Fedosenko TI, Gajduk AS, Jurik GI, Tsitko VV. Amebiaz v Grodnenskom regione: zavoznaja ili jendemichnaja infekcija? [Amoebiasis in the Grodno Region: Imported or Endemic Infection?]. *Gepatologija i gastrojenterologija* [Hepatology and Gastroenterology]. 2022;6(1):54-65. doi: 0.25298/2616-5546-2022-6-1-54-65. edn: BASVEQ. (Russian).
4. Ivanova MA, Karpov IA. Amebiaz [Internet]. Minsk: BGMU; 2005. 10 p. Available from: https://www.bsmu.by/upload/docs/kafedri/k_inf_bol/uch-method/2022/3-22/posobia/2-uch.pdf (Russian).
5. Poljakova SM, Nedzved MK. Patologicheskaja anatomija amebiaza [Internet]. Minsk: BGMU; 2016. 23 p. Available from: <https://rep.bsmu.by/bitstream/handle/BSMU/9022/368049-%D0%B1%D1%80..> Image.Marked.pdf?sequence=1&isAllowed=y (Russian).

Вклад авторов в работу:

концепция и дизайн исследования – О. С. Сорока, Н. Л. Гавина;
 выполнение операций – К. С. Белюк, Р. С. Шило, Сорока О. С.;

сбор материала, обработка, написание текста – Р. С. Шило, К.С. Белюк, Е. Д. Карасик, П. А. Харламова;
 редактирование статьи – К. С. Белюк, О. С. Сорока, Н. Л. Гавина, Е. Д. Карасик, П. А. Харламова.

Конфликт интересов. Авторы заявляют об отсутствии конфликта интересов.

Финансирование. Исследование проведено без спонсорской поддержки.

Соответствие принципам этики. Исследование одобрено локальным этическим комитетом.

Сведения об авторах:

Белюк Константин Сергеевич, канд. мед. наук, доцент, Гродненский государственный медицинский университет, e-mail: BelyukKS@yandex.ru, ORCID: 0000-0001-8861-6835

Шило Руслан Сергеевич, канд. мед. наук, Гродненский государственный медицинский университет, e-mail: shilo.ruslan@yandex.ru, ORCID: 0000-0003-0077-181X

Сорока Олег Станиславович, УЗ «Гродненская университетская клиника», e-mail: Alehsor@yandex.by, ORCID: 0000-0002-7145-4072

Гавина Наталья Львовна, УЗ «Гродненская университетская клиника», e-mail: n.l.gavina@yandex.ru, ORCID: 0009-0003-2439-8746

Карасик Екатерина Дмитриевна, Гродненский государственный медицинский университет, e-mail: karasikkatsiaryna@gmail.com, ORCID: 0009-0000-1433-3584

Харламова Полина Андреевна, Гродненский государственный медицинский университет, e-mail: annahar77@mail.ru, ORCID: 0009-0003-4684-0320

Conflict of interest. The authors declare no conflict of interest.

Financing. The study was performed without external funding.

Conformity with the principles of ethics. The study was approved by the local ethics committee.

Information about authors:

Belyuk Kanstantsin, PhD (Medicine); Associate Professor, Grodno State Medical University, e-mail: BelyukKS@yandex.ru, ORCID: 0000-0001-8861-6835

Shyla Ruslan, PhD (Medicine); Grodno State Medical University, e-mail: shilo.ruslan@yandex.ru, ORCID: 0000-0003-0077-181X

Soroka Aleh, Grodno University Clinic, e-mail: Alehsor@yandex.by, ORCID: 0000-0002-7145-4072

Gavina Natalia, Grodno University Clinic, e-mail: n.l.gavina@yandex.ru, ORCID: 0009-0003-2439-8746

Karasik Ekaterina, Grodno State Medical University, e-mail: karasikkatsiaryna@gmail.com, ORCID: 0009-0000-1433-3584

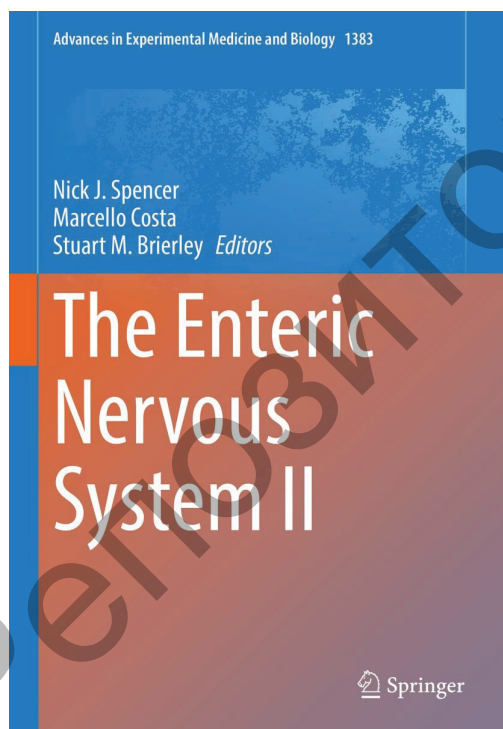
Kharamova Polina, Grodno State Medical University, e-mail: annahar77@mail.ru, ORCID: 0009-0003-4684-0320

Поступила: 13.09.2023

Принята к печати: 12.10.2023

Received: 13.09.2023

Accepted: 12.10.2023



The Enteric Nervous System II / ed: N. J. Spencer, M. Costa, S. M. Brierley. – Springer, 2023. – 784 p. – (Advances in Experimental Medicine and Biology Book).

This book is based on the proceedings of the Enteric Nervous System conference in Adelaide, Australia, under the auspices of the International Federation for Neurogastroenterology and Motility. The book focuses on methodological strategies and unresolved issues in the field and explores where the future is heading and what technological advances have been made to address current and future questions. The Enteric Nervous System II continues in the tradition of a popular earlier volume which covered the previous meeting. Many of the same authors are contributing to this new volume, presenting state-of-the-art updates on the many developments in the field since the earlier meeting. The coverage include a wide range of topics, from structure and function of the enteric nervous system through gut motility and visceral pain. The author team includes long-established authorities who significantly contributed to the advances in ENS research over the past two decades and the new generation that will continue to contribute to advancing our understanding of the field.