

ХОЛЕДОХОПАНКРЕАТОЕЮНОСТОМИЯ КАК ХИРУРГИЧЕСКИЙ СПОСОБ КОРРЕКЦИИ СИНДРОМА БИЛИАРНОЙ ОБСТРУКЦИИ У ПАЦИЕНТОВ С ХРОНИЧЕСКИМ РЕЦИДИВИРУЮЩИМ ПАНКРЕАТИТОМ ГИПЕРТЕНЗИОННО-ПРОТОВОКОВОГО ТИПА

Заболотная А. В., Стасюкевич Е. А.

Гродненский государственный медицинский университет

Научный руководитель: к.м.н. доцент Белюк К. С.

Актуальность. Одной из проблем современной хирургии является поиск и разработка эффективных методов хирургического лечения хронического панкреатита (ХП). Данная необходимость объясняется тем, что, несмотря на высокий уровень развития современной медицины, заболеваемость ХП в 50-80% случаев наблюдаются у лиц трудоспособного возраста, что придает проблеме его лечения не только медицинскую, но и социальную значимость [1, 2, 3].

В связи с ростом частоты осложненных форм желчнокаменной болезни и хронического панкреатита, а также анатомической общностью выводных протоков печени и поджелудочной железы наблюдается рост числа сочетанных заболеваний, а именно хронического панкреатита осложненного протяженной стриктурой терминального отдела холедоха и механической желтухой. Поэтому возникает необходимость разработки наиболее эффективных способов лечения сочетанной патологии.

Цель. Улучшение результатов хирургического лечения пациентов с рецидивирующим ХП и протоковой гипертензией в сочетании с протяженной структурой терминального отдела общего желчного протока.

Методы исследования. В Гродненской университетской клинике за период 2006-2021 гг., по поводу хронического панкреатита с патологией протоковой системы, в сочетании с синдромом билиарной обструкции оперативному вмешательству по разработанной в клинике методике подверглись 12 пациентов. Из них 10 (83,3%) мужчин и 2 (16,7%) женщина. Средний возраст пациентов составил $46,9 \pm 3,7$ лет.

Все пациенты проходили общеклинические лабораторные и инструментальные методы исследования для диагностики основного заболевания и его осложнений.

По данным результатов биохимического анализа крови средний уровень общего билирубина на дооперационном этапе составил $40[16;128]$ мкмоль/л, амилазы $209[74;473]$ Ед/л, АСТ $85[36;157]$ Ед, АЛТ $75[40;179]$ Ед.

По данным МРТ средний размер головки поджелудочной железы составил 41 ± 10 мм, максимальный размер 61 мм, минимальный – 27 мм. Расширение главного панкреатического протока составило 8 ± 3 мм (min-4 мм; max-13,5 мм). Кроме того, у всех пациентов было выявлено наличие протяженной стриктуры

интрапанкреатической части холедоха с престенотическим его расширением до 17 ± 5 мм.

12 пациентам, страдающим гипертензионно-протоковым типом хронического панкреатита, с протяженной стриктурой терминального отдела холедоха и с механической желтухой выполнено одномоментное внутреннее дренирование холедоха и протоковой системы поджелудочной железы – холедохопанкреатоеюностомия (рисунок 4).

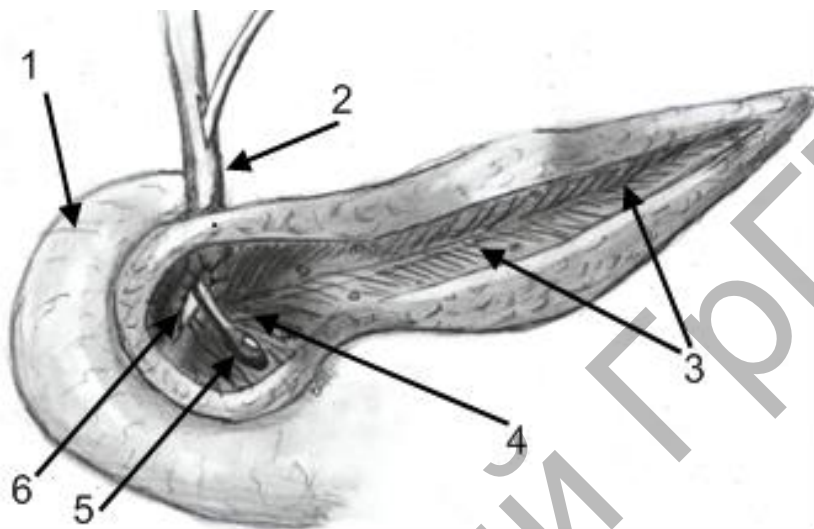


Рисунок 4. – Формирование холедохопанкреатического сообщения.

1. Двенадцатиперстная кишка.
2. Общий желчный проток.
3. Клиновидно резецированное тело и хвост поджелудочной железы.
4. Клиновидно резецированная головка поджелудочной железы.
5. Зонд Долиотти.
6. Холедохопанкреатическое сообщения

Под общим обезболиванием выполняется субтотальная клиновидная резекция головки поджелудочной железы, продольная вирсунготомия (до 6-12 см) и клиновидная резекция тела и хвоста поджелудочной железы.

Вторым этапом производится холецистэктомия. Затем выполняется ревизия желчевыводящих протоков для установления уровня начала стеноза интрапанкреатической части ОЖП.

В последующем, с помощью диатермокоагулятора, проводится клиновидное иссечение ткани головки поджелудочной железы до стенки общего желчного протока, в который введен металлический зонд. На этом металлическом зонду и проводится вскрытие ОЖП с продлением разреза вверх до 1,0-1,5 см для формирования адекватного оттока желчи. При необходимости накладываются швы из рассасывающегося материала для герметизации наложенного холедохопанкреатического сообщения от забрюшинной клетчатки.

Третьим этапом через культю пузырного протока вводится дренаж и выводится через сформированное нами холедохопанкреатическое соустье во вскрытый панкреатический проток, при этом отверстия в дренаже располагаются как в просвете ОЖП, так и выходят в просвет панкреатического протока. Затем накладывается изоперистальтический продольный

панкреатоюноанастомоз на выключенной из пищеварения по методике Ру петле тощей кишки длиной 30-40 см. Брюшную полость ушивают наглухо, дренируют несколькими дренажами – по правому и левому боковым каналам и малый таз.

Результаты и их обсуждение. В раннем послеоперационном периоде осложнение в виде микронесостоятельности панкреатоюноанастомоза, купированного консервативными мероприятиями (благодаря его дренированию), отмечено у 1 пациента. У остальных пациентов осложнений в раннем послеоперационном периоде не было выявлено.

В позднем послеоперационном периоде (через 4 года после оперативного вмешательства) осложнение в виде рецидива механической желтухи из-за прогрессирования склеротического процесса и стеноза холедопанкреатического сообщения отмечено у одного пациента, которому при повторном поступлении был наложен холедоюноанастомоз на имеющейся петле тонкой кишки отключенной по Ру.

У остальных пациентов рецидива болевого синдрома и желтухи не выявлено.

Среднее количество койко-дней составило 35 ± 14 дней. Все пациенты выписаны из клиники в удовлетворительном состоянии.

Выводы. При использовании данного способа хирургического лечения осложнений хронического панкреатита осуществляется адекватная декомпрессия протоковой системы поджелудочной железы и желчевыводящих путей. Не требуется формирования отдельных панкреатоюноанастомоза и холедоюноанастомоза, что уменьшает продолжительность операции и количество послеоперационных осложнений. Метод не требует сверхвысокоточного оборудования, является доступным по выполнению хирургами, имеющими достаточную квалификацию, может быть с успехом применён во многих организациях здравоохранения Республики Беларусь.

ЛИТЕРАТУРА

1. Кудряшова, И. В. Ранняя диагностика хронического панкреатита с позиции использования ультразвуковой томографии и индекса качества жизни (учебно- методические рекомендации) / И. В. Кудряшова. – Смоленск, 2003. – 23 с.
2. Сажин, В. П. Принципы дифференцированного лечения острого панкреатита / В. П. Сажин, А. Л. Авдовенко, В. А. Юрищев // Вестник хирургии. – 2004. – Т. 163, № 1. – С. 56-59.
3. Mori, T. Laparoscopic pancreatic cystgastrostomy / T. Mori, N. Abe, M. Sugiyama // J Hepatobiliary Pancreat Surg. – 2000. – N 7. – P. 28-34.