

ГИСТОЛОГИЧЕСКАЯ, МОРФОМЕТРИЧЕСКАЯ И ИММУНОГИСТОХИМИЧЕСКАЯ ОЦЕНКА ПРОТИВОВОСПАЛИТЕЛЬНОГО ДЕЙСТВИЯ АЦЕТИЛЦИСТЕИНА И ДЕКСАМЕТАЗОНА ПРИ ЭКСПЕРИМЕНТАЛЬНОМ ИММУНОГЕННОМ УВЕИТЕ



В. Г. Мармыш¹, В. Л. Красильникова², С. Н. Ильина¹, Н. И. Прокопчик¹, Е. В. Лучко¹

¹Гродненский государственный медицинский университет, Гродно, Беларусь

²Белорусская медицинская академия последипломного образования, Минск, Беларусь

Цель. Изучить влияние и сравнить эффективность действия парентерального введения ацетилцистеина (АЦЦ) и дексаметазона в виде их монотерапии и сочетанного применения на морфологические показатели воспаления и уровень экспрессии ИЛ-6 в тканях глаз кроликов с экспериментальным иммуногенным увеитом (ЭИУ) в разные сроки.

Материал и методы. В эксперименте задействованы 27 кроликов (54 глаза), из них 3 интактных. 24 кролика с воспроизведенным ЭИУ были разделены на 8 групп (по 3 особи в каждой). Животные с ЭИУ в разных группах получали, соответственно, лечение в виде парентеральных инъекций плацебо, АЦЦ, дексаметазона либо сочетания АЦЦ и дексаметазона; выводились из эксперимента на третьи либо на седьмые сутки. В дальнейшем производили гистологическую и морфометрическую оценку тканей увеального тракта кроликов, а также определяли в них уровень экспрессии ИЛ-6 методом иммуногистохимии.

Результаты. ЭИУ сопровождался выраженными воспалительными изменениями, а также повышением экспрессии ИЛ-6 в тканях увеального тракта. АЦЦ при парентеральном введении оказал выраженный противовоспалительный эффект и позволил снизить экспрессию ИЛ-6 в тканях глаза. Применение комбинации АЦЦ и дексаметазона оказало наиболее существенное противовоспалительное действие в сравнении с монотерапией АЦЦ и дексаметазоном.

Выводы. 1. Парентеральное введение АЦЦ оказывает противовоспалительное действие и снижает экспрессию ИЛ-6 в тканях глаза при увеите. 2. Комбинированная терапия АЦЦ и дексаметазоном обладает синергидным противовоспалительным эффектом. 3. Результаты исследования позволяют рекомендовать АЦЦ для применения в комплексной терапии увеитов, в частности в комбинации с дексаметазоном.

Ключевые слова: экспериментальный иммуногенный увеит, гистологическое исследование, морфометрическое исследование, интерлейкин-6, ацетилцистеин, дексаметазон.

Для цитирования: Гистологическая, морфометрическая и иммуногистохимическая оценка противовоспалительного действия ацетилцистеина и дексаметазона при экспериментальном иммуногенном увеите / В. Г. Мармыш, В. Л. Красильникова, С. Н. Ильина, Н. И. Прокопчик, Е. В. Лучко // Журнал Гродненского государственного медицинского университета. 2022. Т. 20, № 5. С. 503-511. <https://doi.org/10.25298/2221-8785-2022-20-5-503-511>.

Введение

Увеит – одна из наиболее распространенных и тяжелых форм офтальмологической патологии. Согласно данным ВОЗ, по состоянию на 2020 г. более 40 млн человек страдали от серьезных нарушений зрительных функций, включая полную слепоту, по причине увеита. При этом доля людей молодого, трудоспособного возраста среди них значительно больше, чем пожилых, что подчеркивает особую социально-экономическую значимость данной патологии [1].

Увеиты представляют собой обширную гетерогенную группу заболеваний как инфекционной, так и неинфекционной этиологии. В абсолютном большинстве клинических случаев увеитов этиологические триггеры заболевания остаются неизвестными, поэтому центральное место в комплексной терапии увеитов занимает именно патогенетическая терапия. Современные методы лечения увеита в значительной степени основаны на иммуносупрессивном лечении, включая кортикостероиды, антиметаболиты, алкилирующие агенты. Из-за неспецифической природы и побочных эффектов, ограничивающих дозу данных

препаратов, результаты лечения увеита зачастую остаются неудовлетворительными [2], что обуславливает актуальность поиска новых фармакологических средств, способных воздействовать на основные патогенетические звенья развития заболевания.

Патогенез увеитов представляет собой сложный многофакторный процесс, включающий взаимодействие генетических, иммунных и биохимических факторов. Следует отметить, что инфекционный агент часто играет роль лишь инициатора развития воспаления и его участие в последующем не такое значительное. Исключительная роль в развитии и течении воспалительных заболеваний сосудистого тракта различного генеза принадлежит иммунологическим реакциям, что обусловлено наличием в глазу потенциальных увеитогенных белков (пигментный фактор эпителиального происхождения сетчатки, S-антиген сетчатки, интерфоторецепторный ретиноид-связывающий протеин, рековерин и др.), иммунологической привилегированностью глазного яблока, сильными ассоциациями увеитов с некоторыми аллелями человеческих лейкоци-

тарных антигенов (HLA-B27, HLA-B5, HLA-A29 и др.), антигенной мимикрией определенных микроорганизмов (*Chlamydia trachomatis*, *Yersinia Enterocolitica*, *Salmonella typhimurium* и др.) [1, 3, 4].

Один из основных механизмов реализации воспалительной реакции при увеитах – экспрессия сигнальных полипептидных молекул – цитокинов. Из всего семейства провоспалительных цитокинов особый интерес представляет интерлейкин-6, главный активатор синтеза большинства белков острой фазы (С-реактивный белок, церулоплазмин, сывороточный амилоид А, лактоферрин, трансферрин и другие), антиферментов (антитрипсин и другие) не только в печени, но и локально в очаге воспаления. Кроме того, ИЛ-6 обладает как провоспалительными, так и противовоспалительными свойствами. Белки острой фазы способствуют иммунной защите, мобилизации лейкоцитов из циркуляторного русла, локальному накоплению эффекторных молекул, лейкоцитов в очаге воспаления, активируют процессы фагоцитоза и участвуют в нейтрализации свободных радикалов. ИЛ-6 синтезируется клетками, активно участвующими в инициации и регуляции воспалительного и иммунного ответа: макрофагами, моноцитами, Т-лимфоцитами, эндотелиоцитами, фибробластами, гладкомышечными клетками и другими [5].

Повышение уровня ИЛ-6 было установлено при широком спектре системных иммунопосредованных, хронических патологических состояний и при новообразованиях. В ряде исследований установлено, что ИЛ-6 играет значительную роль в инициации и прогрессировании иммуногенного увеита. ИЛ-6 индуцирует раннюю стадию дифференциации наивных Т-клеток до Т-хелперов 17 типа (Th17), продуцирующих цитокины (ИЛ-17, ИЛ-6 и ФНО-альфа), что запускает процесс аутоиммунного воспаления. Продуцируемые цитокины, включая ИЛ-6, стимулируют образование фибробластами, эндотелиальными клетками и макрофагами хемокинов, миграцию нейтрофилов и макрофагов в очаг воспаления, что приводит к повреждению тканей и развитию хронического воспаления [6, 7]. Ключевым регулятором продукции ИЛ-6 выступает транскрипционный фактор – нуклеарный фактор κВ (NF-κВ). В ответ на стимул NF-κВ способен связываться с ДНК клетки и активировать гены, ответственные за выработку цитокинов, факторов роста, молекул адгезии и белков острой фазы [8]. NF-κВ содержится в цитоплазме в «спокойном» состоянии за счет взаимодействия с ингибирующими его белками семейства IκВ и может быть активирован рядом агентов, включая цитокины, митогены и активные формы кислорода (АФК) [9].

В ряде исследований установлено, что ацетилцистеин (АЦЦ) способен ингибировать активацию NF-κВ несколькими путями. Как антиоксидант, он напрямую либо через восполнение запасов восстановленного глутатиона нейтрализует АФК, активирующие NF-κВ [10]. АЦЦ подавляет также убиквитинацию и деградацию

белка IκВ (ингибитора активности NF-κВ) и тем самым блокирует активацию NF-κВ и его ядерную транслокацию. Таким образом, за счет ингибирования NF-κВ АЦЦ способен подавлять выработку цитокинов, включая ИЛ-6 [11, 12]. Противовоспалительная активность АЦЦ обусловлена также его способностью модулировать активность других сигнальных путей, задействованных в инициации и прогрессировании воспалительной реакции (MAPK, c-Fos/c-Jun, STAT, JNK и других) [13].

Исходя из вышеизложенного, представляет интерес изучение морфологических показателей воспаления, а также уровня экспрессии ИЛ-6 в тканях глаз кроликов с экспериментальным иммуногенным увеитом (ЭИУ) на фоне применения ацетилцистеина и дексаметазона.

Цель. Изучить влияние и сравнить эффективность действия парентерального введения ацетилцистеина и дексаметазона в виде их монотерапии и сочетанного применения на морфологические показатели воспаления и уровень экспрессии ИЛ-6 в тканях глаз кроликов с ЭИУ в разные сроки.

Материал и методы

Экспериментальное исследование выполнено на 27 кроликах (54 глаза) в соответствии с Хельсинкской декларацией о гуманном отношении к животным, требованиями национального руководства и руководства ГрГМУ по содержанию и использованию лабораторных животных. Животные были разделены на 9 групп. Для контроля исследуемых показателей взяты 3 здоровых кролика, которые составили группу «интактные» (Ин). У остальных животных (24 кролика) воспроизводили ЭИУ по методу В. В. Нероева [14].

Животные с ЭИУ были разделены на 8 групп (по 3 особи в каждой). Первые 4 группы: Контроль-1 (К-1), Опыт-1 (О-1), Контроль-3 (К-3), Опыт-3 (О-3). Животные этих групп получали, соответственно, ежедневные внутримышечные инъекции плацебо, АЦЦ (40 мг/кг), дексаметазона (2 мг/кг) или их сочетания (АЦЦ 40 мг/кг, дексаметазон 1 мг/кг) в течение трех дней, после чего были выведены из эксперимента. Животные оставшихся 4 групп – Контроль-2 (К-2), Опыт-2 (О-2), Контроль-4 (К-4), Опыт-4 (О-4) – получали идентичную терапию в течение 7 дней, после чего были выведены из эксперимента. В группах, получавших комбинацию АЦЦ и дексаметазона (О-3, О-4), изучалось наличие синергизма их фармакологического действия. Снижение в этих группах дозировки дексаметазона на 50% (1 мг/кг) в сравнении с группами, в которых животные получали монотерапию дексаметазоном (2 мг/кг), осуществлялось с целью выявления потенциальной возможности уменьшения терапевтической дозы глюкокортикоидов при сочетанном применении с АЦЦ в комплексной терапии увеитов.

При выведении из эксперимента производилась энуклеация глазных яблок. После фиксации в 10% забуференном растворе формалина

производились последовательное обезживание, парафинизация материала, изготовление гистологических срезов с последующей окраской гематоксилин-эозином. Микропрепараты фотографировали в максимально возможном количестве неперекрывающихся полей зрения при помощи микроскопа Leica и цифровой камеры Leica 425C. Для морфометрического исследования использовали специализированную компьютерную программу Photom 1.31 [15], с ее помощью измеряли следующие параметры: максимальный диаметр сосуда радужной оболочки, максимальную толщину отростков цилиарного тела, оптическую плотность лейкоцитарной инфильтрации (ОП ЛИ) радужной оболочки и цилиарного тела. Для оценки экспрессии ИЛ-6 в радужной оболочке проводили инкубацию предварительно подготовленных гистологических срезов с кроличьими моноклональными антителами к ИЛ-6 (MAA079Rb21, Cloud-Clone Corp., USA), с последующим окрашиванием раствором DAB+ (3,3 диаминобензидин), гематоксилином Майера и фотофиксацией с использованием микроскопа Leica и цифровой камеры Leica 425C. Количественно экспрессию ИЛ-6 оценивали при помощи специализированной компьютерной программы для анализа иммуногистохимических окрашенных препаратов – Aperio Image Scope v12.3.3 [16].

Статистическую обработку полученных экспериментальных результатов проводили с помощью программных пакетов Statistica 10.0 с использованием апостериорных попарных сравнений по критерию Стила-Дваса-Кричлоу-Флигнера, U-критерия Манна-Уитни.

Результаты и обсуждение

В гистологических препаратах глазных яблок животных, получавших плацебо (К-2, К-3), определялся острый воспалительный процесс на всем протяжении сосудистой оболочки с из-

менениями микроциркуляторного русла, экссудацией жидкой части крови в периваскулярную зону и тканевые структуры. В радужной оболочке, цилиарном теле, его отростках и собственно сосудистой оболочке выявлялись отек, диффузная лейкоцитарная инфильтрация, кровеносные сосуды имели неравномерный калибр, были резко расширены. В сосудах отмечалось полнокровие с краевым стоянием и адгезией лейкоцитов к эндотелиоцитам, миграция лейкоцитов в периваскулярное пространство. Встречались лимфоидные скопления значительного размера и плотности расположения. Гистологическая картина имела тенденцию к ухудшению на седьмые сутки ЭИУ (рис. 1 и 2). В этих группах отмечался также статистически достоверный рост всех исследованных морфометрических показателей воспаления, а также уровня экспрессии ИЛ-6 как на третьи, так и на седьмые сутки (табл. 1).

На третьи сутки в гистологических препаратах глаз кроликов, получавших с целью лечения АЦЦ (О-1), дексаметазон (К-4) и комбинацию АЦЦ с дексаметазоном (О-3), соответственно, определялись также все признаки воспалительного процесса (вазодилатация, полнокровие сосудов, стаз эритроцитов, отек, лейкоцитарная инфильтрация), но менее выраженные, чем в контрольной группе животных, получавших плацебо (К-2). При этом наиболее выраженная положительная динамика в гистологической картине установлена в группе животных, получавших комбинированную терапию АЦЦ и дексаметазоном, в частности, степень лейкоцитарной инфильтрации, дисциркуляторные нарушения, отечность тканей были достоверно ниже в сравнении с группами, животные в которых получали монотерапию АЦЦ и дексаметазоном, соответственно. В данной группе (О-3) обнаруживались также признаки регенерации десквамированного эпителия радужной оболочки и цилиарного

Таблица 1. – Сравнительная характеристика морфометрических, иммуногистохимических показателей тканей увеального тракта интактных кроликов и кроликов с ЭИУ без лечения. Ме (Q1; Q3)
Table 1. – Comparative characteristics of morphometric, immunohistochemical parameters of the uveal tract tissues of intact rabbits and rabbits with EIU without treatment. Me (Q1; Q3)

Признак	Группы	Интактные	Контроль-1 плацебо, трое суток	Контроль-2 плацебо, 7 суток
Максимальный диаметр сосуда радужной оболочки, мкм		14,0 (14,00; 16,00)	85,0 (84; 90) *	109,0 (106; 115) *
ОП ЛИ радужной оболочки		0,0012 (0,0009; 0,0016)	0,0889 (0,0874; 0,0912) *	0,1013 (0,0994; 0,1067) *
Максимальная толщина отростков цилиарного тела, мкм		36,0 (36,00; 39,00)	198,0 (196; 205) *	240,0 (235 ;251) *
ОП ЛИ цилиарного тела		0,0015 (0,0014; 0,0027)	0,1013 (0,0998; 0,1025) *	0,1215 (0,1214; 0,1261) *
Позитивность экспрессии ИЛ-6 в радужной оболочке		0,082 (0,074; 0,088)	0,802 (0,792; 0,829) *	0,964 (0,951; 0,981) *

Примечание – сравнительный анализ произведен с использованием U-критерия Манна-Уитни; * – $p < 0,05$ при сравнении с группой “Интактные”

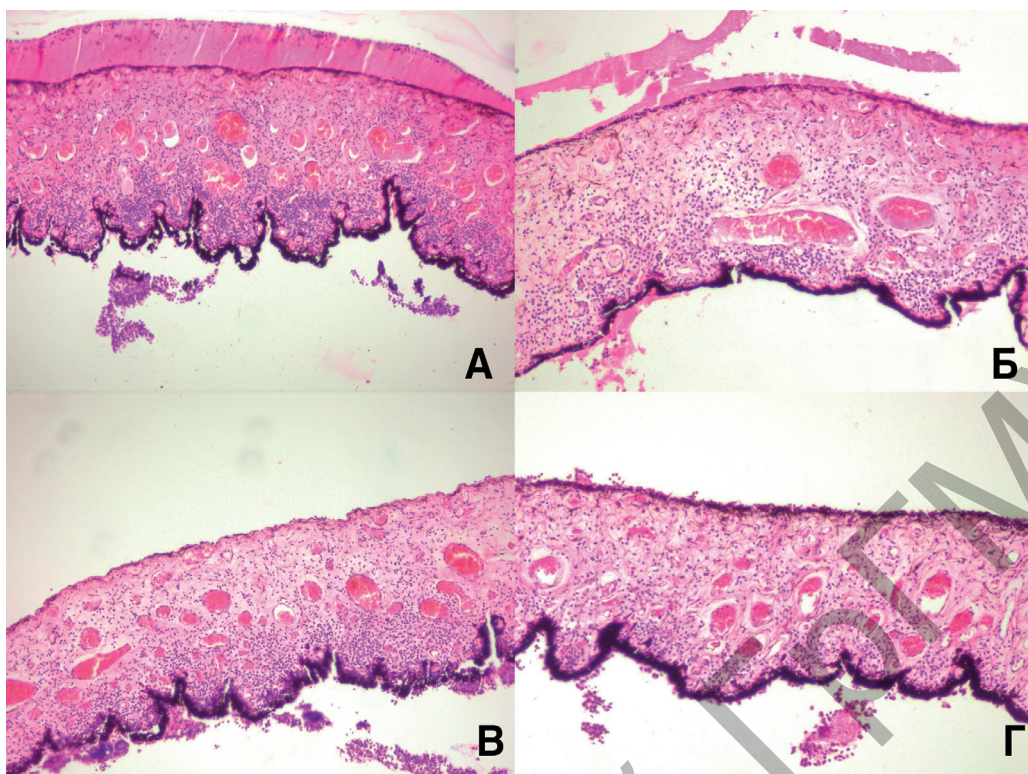


Рисунок 1. – Гистологические препараты радужной оболочки на третьи сутки ЭИУ в разных группах: А – без лечения; Б – дексаметазон; В – АЦЦ; Г – АЦЦ + дексаметазон. Окр.: гематоксилином и эозином, ×100

Figure 1. – Histological slides of the iris on the 3rd day of EIU in different groups: A – without treatment; Б – dexamethasone; В – NAC; Г – NAC + dexamethasone. Staining hematoxylin eosin, ×100

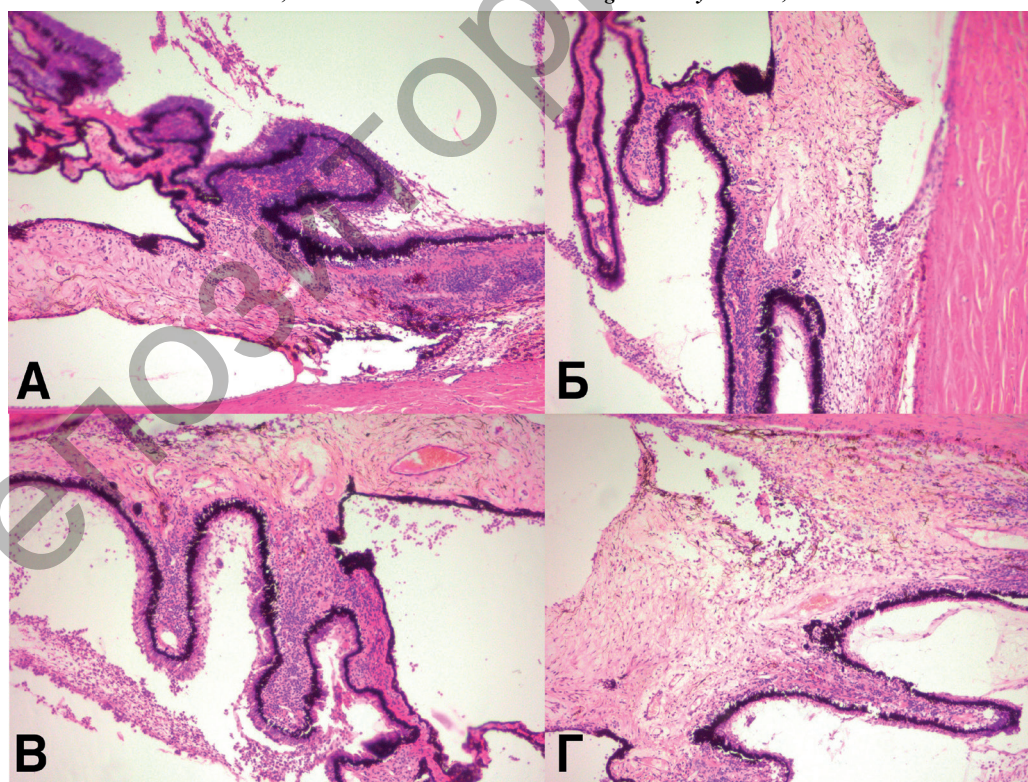


Рисунок 2. – Гистологические препараты цилиарного тела на третьи сутки ЭИУ в разных группах: А – без лечения; Б – дексаметазон; В – АЦЦ; Г – АЦЦ + дексаметазон. Окр.: гематоксилином и эозином, ×100

Figure 2. – Histological slides of the ciliary body on the 3rd day of EIU in different groups: A – without treatment; Б – dexamethasone; В – NAC; Г – NAC + dexamethasone. Staining hematoxylin eosin, ×100

тела. Следует отметить, что в группе, животные в которой получали только дексаметазон (К-4), выраженность воспалительных изменений была несколько ниже, чем в группе, где получали только АЦЦ (О-1) (рис. 1 и 2). Морфометрические показатели, а также выраженность экспрессии ИЛ-6 в тканях увеального тракта полностью соответствовали гистологической картине в экспериментальных группах. Так, имело место статистически достоверное уменьшение всех исследованных показателей в группах, животные в которых получали в качестве терапии АЦЦ (О-1), дексаметазон (К-3), комбинацию АЦЦ и дексаметазона (О-3), в сравнении с группой без лечения (К-1) (табл. 2). Попарное сравнение показателей в вышеуказанных группах показало, что комбинация АЦЦ и дексаметазона оказала наиболее сильный противовоспалительный эффект в сравнении с АЦЦ ($p < 0,05$) и дексаметазоном ($p < 0,05$), включая снижение экспрессии ИЛ-6 (табл. 2).

На седьмые сутки ЭИУ в гистологических препаратах глаз кроликов, получавших с целью лечения монотерапию АЦЦ (О-2) и дексаметазоном (К-5), признаки воспалительного процесса (вазодилатация, полнокровие сосудов, стаз эритроцитов, отек, лейкоцитарная инфильтрация) были значительно менее выражены, чем в контрольной группе, животные в которой не получали лечения (К-3). Во всех отделах сосудистой оболочки сохранялись отдельные элементы воспалительной реакции. Сосуды цилиарного тела и радужной оболочки были умеренно полнокровны, без периваскулярного отека, обнаруживались признаки регенерации эпителия радужной оболочки и ресничного тела, крупные очаговые скопления лимфоидных клеток отсутствовали. Надо сказать, что, как и на третьи сутки, в группе с терапией только дексаметазоном (К-5) выраженность воспалительных изменений

была несколько ниже, чем в группе, животные в которой получали только АЦЦ (О-2). Гистологическая картина тканей глаза у получавших сочетание АЦЦ и дексаметазона в течение 7 суток существенно отличалась от аналогичной картины в группе животных, получавших монотерапию данными препаратами (К-5, О-2) и приближалась к гистологической картине у интактных животных. В результате проведенного комбинированного лечения наступила практически полная редукция воспалительного процесса: в частности, передний пограничный слой и передний бессосудистый слой радужки имели обычное строение; сосуды заднего сосудистого слоя представлялись спавшимися; в строме местами определялись единичные лимфоциты и макрофаги; пигментный эпителий радужки сохранен. Эпителий, покрывающий переднюю поверхность радужной оболочки и цилиарного тела, полностью восстановился. Ресничные отростки цилиарного тела без признаков отека, сосуды цилиарного тела представлялись спавшимися, местами периваскулярно определялся клеточный инфильтрат, состоящий из 5-9 клеток (лимфоцитов, макрофагов). В зоне ресничной мышцы и цинновых связок воспалительные изменения не выявлены. Сосуды хориоидеи нормального калибра, воспалительная инфильтрация в этой зоне не определялась (рис. 3 и 4).

Статистический анализ морфометрических показателей, позитивности экспрессии ИЛ-6 в вышеуказанных группах подтвердил выводы, полученные при оценке гистологических препаратов. Так, в группах, животные в которых получали АЦЦ, дексаметазон и сочетанную терапию, отмечалось достоверное снижение всех изучаемых показателей, включая экспрессию ИЛ-6 при сравнении с группой без лечения ($p < 0,05$). При этом в группе с комбинированной терапией (О-4) все параметры были достоверно ниже,

Таблица 2. – Сравнительная характеристика морфометрических, иммуногистохимических показателей тканей увеального тракта кроликов на третьи сутки ЭИУ в разных группах, Ме (Q1; Q3)

Table 2. – Comparative characteristics of morphometric, immunohistochemical parameters of the uveal tract tissues of rabbits with EIU on the 3rd day in different groups. Me (Q1; Q3)

Признак	Группы Контроль-1 (плацебо, трое суток)	Контроль-3 (дексаметазон, трое суток)	Опыт-1 (АЦЦ, трое суток)	Опыт-3 (АЦЦ + дексаметазон, трое суток)
Максимальный диаметр сосуда радужной оболочки, мкм	85 (84; 90)	53 (51; 57)*	69 (68; 71)*°	40 (39; 42)*°γ
ОП ЛИ оболочки	0,0889 (0,0874; 0,0912)	0,0449 (0,0438; 0,0471)*	0,0578 (0,0571; 0,0608)*°	0,0342 (0,0313; 0,0354)*°γ
Максимальная толщина отростков цилиарного тела, мкм	198 (196; 205)	129 (127; 136) *	158 (156; 163) *°	95 (92; 101) *°γ
ОП ЛИ цилиарного тела	0,1013 (0,0998; 0,1025)	0,0596 (0,0583; 0,0615) *	0,0727 (0,0723; 0,0752) *°	0,0436 (0,0424; 0,0478) *°γ
Позитивность экспрессии ИЛ-6 в радужной оболочке	0,802 (0,792; 0,829)	0,503 (0,498; 0,512)*	0,632 (0,628; 0,652)*°	0,398 (0,394; 0,405)*°γ

Примечание – * – $p < 0,05$ при сравнении с Контроль-1, ° – $p < 0,05$ при сравнении с Контроль-3, γ – $p < 0,05$ при сравнении с Опыт-1

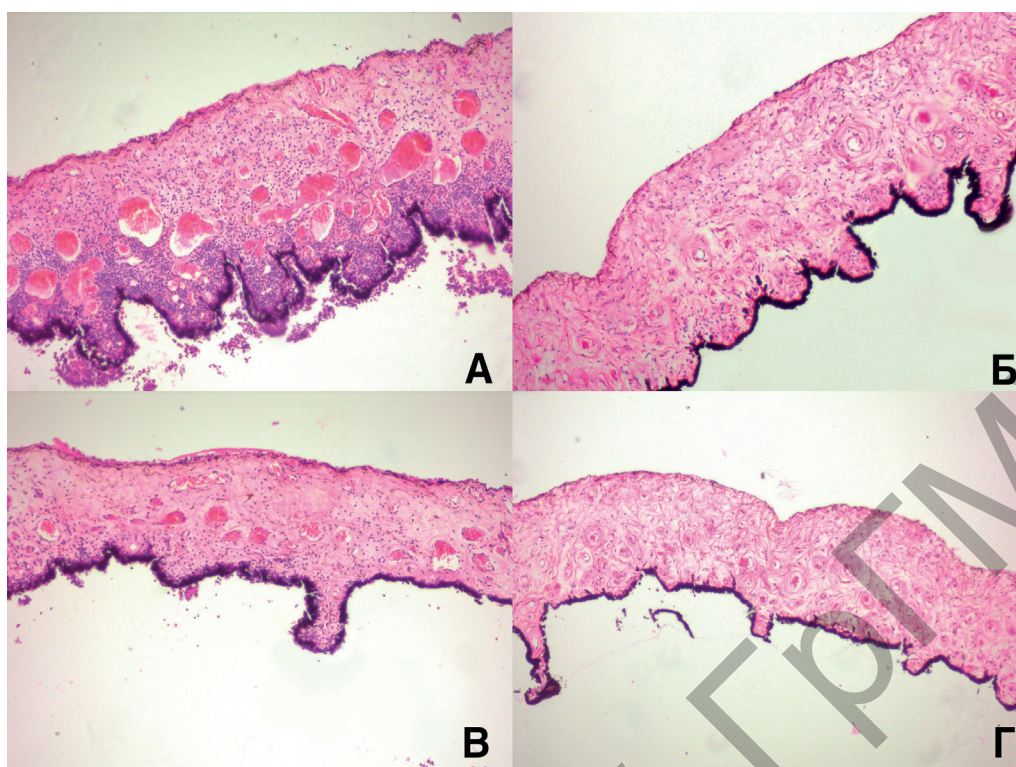


Рисунок 3. – Гистологические препараты радужной оболочки на седьмые сутки ЭИУ в разных группах:
А – без лечения; Б – дексаметазон; В – АЦЦ; Г – АЦЦ + дексаметазон.

Окр.: гематоксилином и эозином, ×100

Figure 3. – Histological slides of the iris on the 7th day of EIU in different groups: A – without treatment;
Б – dexamethasone; В – NAC; Г – NAC + dexamethasone. Staining hematoxylin eosin, ×100

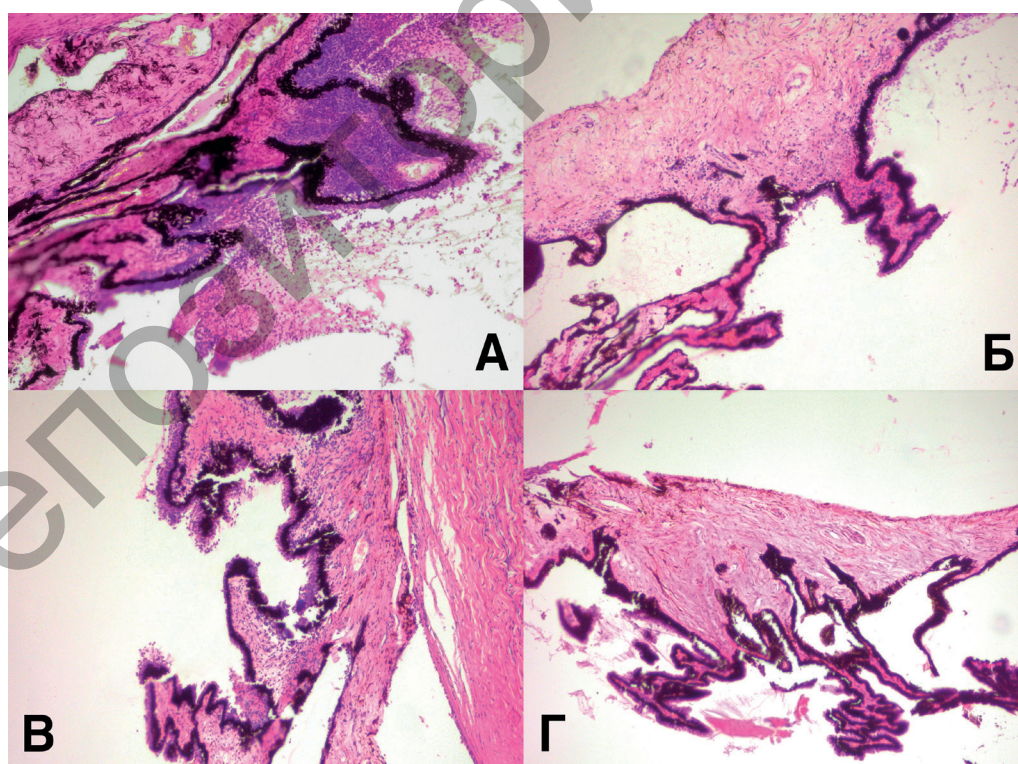


Рисунок 4. – Гистологические препараты цилиарного тела на седьмые сутки ЭИУ в разных группах:
А – без лечения; Б – дексаметазон; В – АЦЦ; Г – АЦЦ + дексаметазон.

Окр.: гематоксилином и эозином, ×100

Figure 4. – Histological slides of the ciliary body on the 7th day of EIU in different groups: A – without treatment;
Б – dexamethasone; В – NAC; Г – NAC + dexamethasone. Staining hematoxylin eosin, ×100

Таблица 3. – Сравнительная характеристика морфометрических, иммуногистохимических показателей тканей увеального тракта кроликов на седьмые сутки ЭИУ в разных группах, Ме (Q1; Q3)
Table 3. – Comparative characteristics of morphometric, immunohistochemical parameters of the uveal tract tissues of rabbits with EIU on the 7th day in different groups. Me (Q1; Q3)

Признак	Контроль-2 (плацебо, 7 суток)	Контроль-4 (дексаметазон, 7 суток)	Опыт-2 (АЦЦ, 7 суток)	Опыт-4 (АЦЦ+дексаметазон, 7 суток)
Максимальный диаметр сосуда радужной оболочки, мкм	109 (106; 115)	30 (29; 31)*	41 (39; 45)*°	15 (14; 16)*°γ
ОП ЛИ радужной оболочки	0,1013 (0,0994; 0,1067)	0,0164 (0,0154; 0,0178)*	0,0339 (0,0321; 0,0352)*°	0,0014 (0,0012; 0,0018)*°γ
Максимальная толщина отростков цилиарного тела мкм	240 (235; 251)	79 (78; 83) *	124 (121; 126) *°	38 (36; 41) *°γ
ОП ЛИ цилиарного тела	0,1215 (0,1214; 0,1261)	0,0226 (0,0223; 0,0241) *	0,0459 (0,0448; 0,0475) *°	0,0039 (0,0035; 0,0044) *°γ
Позитивность экспрессии ИЛ-6 в радужной оболочке	0,964 (0,951; 0,981)	0,306 (0,298; 0,319)	0,456 (0,441; 0,478)	0,097 (0,093; 0,103)

Примечание – * – $p < 0,05$ при сравнении с Контроль-2°; $p < 0,05$ при сравнении с Контроль-4°; $p < 0,05$ при сравнении с Опыт-2

чем в группах с назначением монотерапии АЦЦ ($p < 0,05$) и дексаметазона ($p < 0,05$). Монотерапия дексаметазоном также оказала более выраженное противовоспалительное действие, чем монотерапия АЦЦ (табл. 3).

Таким образом парентеральное введение АЦЦ оказало выраженный противовоспалительный эффект и позволило значительно снизить экспрессию ИЛ-6 в тканях увеального тракта кроликов с ЭИУ. Применение комбинации АЦЦ и дексаметазона (в уменьшенной дозировке – 1 мг/кг) оказало наиболее существенное противовоспалительное действие в сравнении с монотерапией АЦЦ и дексаметазоном (в дозировке 2 мг/кг), что указывает на взаимопотенцирующее фармакологическое действие данных препаратов.

Выводы

1. АЦЦ при парентеральном введении оказывает противовоспалительное действие на ткани

глазного яблока при увеите, в том числе за счет ингибирования экспрессии ИЛ-6 – ключевого провоспалительного цитокина, индуцирующего иммуногенный увеит.

2. Комбинированная терапия, включающая парентеральное введение АЦЦ и дексаметазона, обладает синергидным противовоспалительным эффектом за счет взаимодополняющего действия данных препаратов.

3. Полученные в ходе эксперимента данные позволяют рекомендовать АЦЦ для применения в офтальмологической практике, включения его в состав комплексной терапии увеитов, а также обосновывают потенциальную возможность снижения разовой и/или курсовой дозы кортикостероидов при их сочетании с АЦЦ, что приведет к уменьшению побочных эффектов от проводимой терапии и существенно улучшит функциональные результаты лечения.

Литература

- Pleyer, U. New pharmacotherapy options for noninfectious posterior uveitis / U. Pleyer, P. Neri, C. Deuter // Int ophthalmol. – 2021. – Vol. 41, № 6. – P. – 2265-2281. – doi: 10.1007/s10792-021-01763-8.
- Melatonin as a Therapeutic Resource for Inflammatory Visual Diseases / M. L. Aranda [et al.] // Curr Neuropharmacol. – 2017. – Vol. 15, № 7. – P. 951-962. – doi: 10.2174/1570159X15666170113122120.
- Autoimmune uveitis: clinical pathogenetic and therapeutic features / M. Prete [et al.] // Clin Exp Med. – 2016. – Vol. 16, № 2. – P. 125-136. – doi: 10.1007/s10238-015-0345-6.
- Аутоиммунные увеиты. Обзор / А. Н. Плеханов [и др.] // Офтальмология. – 2019. – Т. 16, № 1. – С. 5-11. – doi: 10.18008/1816-5095-2019-1-5-11. – edn: ZAQJSX.
- Tanaka, T. IL-6 in inflammation immunity and disease / T. Tanaka, M. Narazaki, T. Kishimoto // Cold Spring Harb Perspect Biol. – 2014. – Vol. 6, № 10. – P. a016295. – doi: 10.1101/cshperspect.a016295.
- Lin, P. Targeting interleukin-6 for noninfectious uveitis / P. Lin // Clin Ophthalmol. – 2015. – Vol. 9. – P. 1697-1702. – doi: 10.2147/OPHTH.S68595.
- Targeting interleukin-6 in autoimmune uveitis / M. Mesquida [et al.] // Autoimmun Rev. – 2017. – Vol. 16, № 10. – P. 1079-1089. – doi: 10.1016/j.autrev.2017.08.002.
- Brasier, A. R. The nuclear factor-kappaB-interleukin-6 signalling pathway mediating vascular inflammation / A. R. Brasier // Cardiovasc Res. – 2010. – Vol. 86, № 2. – P. 211-218. – doi: 10.1093/cvr/cvq076.
- Mitchell, S. Signaling via the NFκB system / S. Mitchell, J. Vargas, A. Hoffmann // Wiley Interdiscip Rev Syst Biol

- Med. – 2016. – Vol. 8, № 3. – P. 227-241. – doi: 10.1002/wsbm.1331.
- The chemistry and biological activities of N-acetylcysteine / Y. Samuni [et al.] // *Biochim Biophys Acta*. – 2013. – Vol. 1830, № 8. – P. 4117-4129. – doi: 10.1016/j.bbagen.2013.04.016.
 - N-Acetylcysteine (NAC): Impacts on Human Health / M. C. D. S. Tenório [et al.] // *Antioxidants*. – 2021. – Vol. 10, № 6. – P. 967. – doi: 10.3390/antiox10060967.
 - Potential Role of Antioxidant and Anti-Inflammatory Therapies to Prevent Severe SARS-Cov-2 Complications / A. M. Fratta Pasini [et al.] // *Antioxidants*. – 2021. – Vol. 10, № 2. – P. 272. – doi: 10.3390/antiox10020272.
 - Biological Activities and Potential Oral Applications of N-Acetylcysteine: Progress and Prospects / Y. Pei [et al.] // *Oxid Med Cell Longev*. – 2018. – Vol. 2018. – P. 2835787. – doi: 10.1155/2018/2835787.
 - Нероев, В. В. Моделирование иммуногенного увеита у кроликов / В. В. Нероев, Г. А. Давыдова, Т. С. Перова // Бюллетень экспериментальной биологии и медицины. – 2006. – Т. 142, № 11. – С. 598-600. – edn: HVTZBL.
 - Определение эффективности влияния сульфата магния на динамику морфометрических показателей матки и яичников крыс при моделировании алиментарной недостаточности магния / А. А. Спасов [и др.] // Волгоградский научно-медицинский журнал. – 2014. – № 3 (43). – С. 11-14. – edn: JZGQHZ.
 - Prasad, K, Image analysis tools for evaluation of microscopic views of immunohistochemically stained specimen in medical research-a review / K. Prasad, G. K. Prabhu // *J Med Syst*. – 2012. – Vol. 36, № 4. – P. 2621-2631. – doi: 10.1007/s10916-011-9737-7.
- References**
- Pleyer U, Neri P, Deuter C. New pharmacotherapy options for noninfectious posterior uveitis. *Int ophthalmol*. 2021;41(6):2265-2281. doi: 10.1007/s10792-021-01763-8.
 - Aranda ML, Fleitas M, Dieguez H, Jaquinandi A, Sande PH, Dorfman D, Rosenstein RE. Melatonin as a Therapeutic Resource for Inflammatory Visual Diseases. *Curr Neuropharmacol*. 2017;15(7):951-962. doi: 10.2174/1570159X15666170113122120.
 - Prete M, Dammacco R, Fatone MC, Racanelli V. Autoimmune uveitis: clinical pathogenetic and therapeutic features. *Clin Exp Med*. 2016;16(2):125-136. doi: 10.1007/s10238-015-0345-6.
 - Plehanov AN, Fomina AS, Sverkunova OP, Ivanova JuV. Autoimmunnye uveity [Autoimmune Uveitis. Review]. *Oftal'mologija* [Ophthalmology in Russia]. 2019;16(1):5-11. doi: 10.18008/1816-5095-2019-1-5-11. edn: ZAQSX. (Russian).
 - Tanaka T, Narazaki M, Kishimoto T. IL-6 in inflammation immunity and disease. *Cold Spring Harb Perspect Biol*. 2014;6(10):a016295. doi: 10.1101/cshperspect.a016295.
 - Lin P. Targeting interleukin-6 for noninfectious uveitis. *Clin Ophthalmol*. 2015;9:1697-1702. doi: 10.2147/OPHT.S68595.
 - Mesquida M, Molins B, Llorenç V, de la Maza MS, Adán A. Targeting interleukin-6 in autoimmune uveitis. *Autoimmun Rev*. 2017;16(10):1079-1089. doi: 10.1016/j.autrev.2017.08.002.
 - Brasier AR. The nuclear factor-kappaB-interleukin-6 signalling pathway mediating vascular inflammation. *Cardiovasc Res*. 2010;86(2):211-218. doi: 10.1093/cvr/cvq076.
 - Mitchell S, Vargas J, Hoffmann A. Signaling via the NFκB system. *Interdiscip Rev Syst Biol Med*. 2016;8(3):227-241. doi: 10.1002/wsbm.1331.
 - Samuni Y, Goldstein S, Dean OM, Berk M. The chemistry and biological activities of N-acetylcysteine. *Biochim Biophys Acta*. 2013;1830(8):4117-4129. doi: 10.1016/j.bbagen.2013.04.016.
 - Tenório MCDS, Graciliano NG, Moura FA, Oliveira ACM, Goulart MOF. N-Acetylcysteine (NAC): Impacts on Human Health. *Antioxidants*. 2021;10(6):967. doi: 10.3390/antiox10060967.
 - Fratta Pasini AM, Stranieri C, Cominacini L, Mozzini C. Potential Role of Antioxidant and Anti-Inflammatory Therapies to Prevent Severe SARS-Cov-2 Complications. *Antioxidants*. 2021;10(2):272. doi: 10.3390/antiox10020272.
 - Pei Y, Liu H, Yang Y, Yang Y, Jiao Y, Tay FR, Chen J. Biological Activities and Potential Oral Applications of N-Acetylcysteine: Progress and Prospects. *Oxid Med Cell Longev*. 2018;2018:2835787. doi: 10.1155/2018/2835787.
 - Nerоev VV, Davydova GA, Perova TS. Modelirovanie immunogenного uveita u krolikov. *Bjulleten jeksperimentalnoj biologii i mediciny* [Bulletin of Experimental Biology and Medicine]. 2006;142(11):598-600. edn: HVTZBL. (Russian).
 - Spasov AA, Smirnov AV, Tolokolnikov VA, Bugajova LI, Lebedeva SA. Opredelenie jeffektivnosti vlijaniya sulfata magnija na dinamiku morfometricheskih pokazatelej matki i jaichnikov krys pri modelirovanii alimentarnoj nedostatochnosti magnija [Determination of the effectiveness of magnesium sulfate influence on the dynamics of the morphometric parameters of the uterus and ovaries of rats in modeling nutritional magnesium deficiency]. *Volgogradskij nauchno-medicinskij zhurnal* [Volgograd Scientific Medical Journal]. 2014;3(43):11-14. edn: JZGQHZ. (Russian).
 - Prasad K, Prabhu GK. Image analysis tools for evaluation of microscopic views of immunohistochemically stained specimen in medical research-a review. *J Med Syst*. 2012;36(4):2621-2631. doi: 10.1007/s10916-011-9737-7.

HISTOLOGICAL, MORPHOMETRIC AND IMMUNOHISTOCHEMICAL EVALUATION OF N-ACETYLCYSTEINE AND DEXAMETHASONE ANTI-INFLAMMATORY EFFECTS IN EXPERIMENTAL IMMUNOGENIC UVEITIS

V. G. Marmysh¹, V. L. Krasilnikova², S. N. Ilyina¹, N. I. Prokopchik¹, E. V. Luchko¹

¹Grodno State Medical University, Grodno, Belarus

²Belarusian Medical Academy of Postgraduate Education, Minsk, Belarus

Objective. To evaluate the effect and compare the effectiveness of N-acetylcysteine (NAC) and dexamethasone parenteral administration in the form of monotherapy and combined application on the morphological parameters of inflammation and the level of IL-6 expression in the eye tissues of rabbits with experimental immunogenic uveitis (EIU) at different periods.

Material and methods. In total 27 rabbits (54 eyes) were involved in the experiment, three of them were intact. 24 rabbits with reproduced EIU were divided into 8 groups (3 in each). Animals with EIU in different groups received, respectively, treatment with parenteral injections of placebo, NAC, dexamethasone or a combination of NAC and dexamethasone and were withdrawn from the experiment on the 3rd or 7th day. Subsequently, histological and morphometric assessment of the uveal tract tissues of rabbits was performed, and the level of IL-6 expression in them was determined by immunohistochemistry.

Results. EIU was accompanied by pronounced inflammatory changes, as well as an increased expression of IL-6 in the tissues of the uveal tract. NAC when administered parenterally had a pronounced anti-inflammatory effect and allowed to reduce the expression of IL-6 in the eye tissues. Application of the NAC and dexamethasone combination had the most significant anti-inflammatory effect, in comparison with NAC and dexamethasone monotherapies.

Conclusion. 1. Parenteral administration of NAC has an anti-inflammatory effect and reduces the expression of IL-6 in eye tissues in uveitis. 2. Combined therapy with NAC and dexamethasone has a synergistic anti-inflammatory effect. 3. The results of the study allow recommending NAC for use in the complex therapy of uveitis, in particular in combination with dexamethasone.

Keywords: experimental immunogenic uveitis, histological examination, morphometric examination, interleukin-6, N-acetylcysteine, dexamethasone.

For citation: Marmysh VG, Krasilnikova VL, Ilyina SN, Prokopchik NI, Luchko EV. Histological, morphometric and immunohistochemical evaluation of N-acetylcysteine and dexamethasone anti-inflammatory effects in experimental immunogenic uveitis. *Journal of the Grodno State Medical University*. 2022;20(5):503-511. <https://doi.org/10.25298/2221-8785-2022-20-5-503-511>.

Конфликт интересов. Авторы заявляют об отсутствии конфликта интересов.
Conflict of interest. The authors declare no conflict of interest.

Финансирование. Исследование проведено без спонсорской поддержки.
Financing. The study was performed without external funding.

Соответствие принципам этики. Исследование одобрено локальным этическим комитетом.
Conformity with the principles of ethics. The study was approved by the local ethics committee.

Об авторах / About the authors

*Мармыш Виталий Геннадьевич / Marmysh Vitali, e-mail: vitalimarmysh@gmail.com, ORCID: 0000-0002-8986-1362

Красильникова Виктория Леонидовна / Krasilnikova Viktoria, e-mail: krasilnikova_vik@mail.ru

Ильина Светлана Николаевна / Ilyina Svetlana, e-mail: ophthalmology@grsmu.by

Прокопчик Николай Иванович / Prokopchik Nikolay, e-mail: prokopni@mail.ru, ORCID: 0000-0001-9319-9896

Лучко Елена Валентиновна / Luchko Elena, e-mail: patan@grsmu.by

* – автор, ответственный за переписку / corresponding author

Поступила / Received: 11.05.2022

Принята к публикации / Accepted for publication: 27.09.2022