

УДК 617.55-001.4-089:615.831.7/847.8/849.19

ЛЕЧЕНИЕ ПОСЛЕОПЕРАЦИОННЫХ РАН В ЭКСТРЕННОЙ АБДОМИНАЛЬНОЙ ХИРУРГИИ С ПРИМЕНЕНИЕМ МАГНИТОИНФРАКРАСНОЛАЗЕРНОГО ИЗЛУЧЕНИЯ

С.М.Смотрин, к.м.н., доцент

Гродненский государственный медицинский университет

Развитие инфекции в хирургических ранах продолжает оставаться одним из самых серьезных осложнений у больных, перенесших операцию. Практическая хирургия зависит, прежде всего, от заживления ран без серьезных осложнений, которые могут повлиять на лечение заболевания и его исход. Если при плановых операциях гнойно-воспалительные осложнения со стороны ран встречаются от 1% до 6%, то в экстренной хирургии – от 1,5% до 30% (1,2,3). Заживление ран определяется общими закономерностями и обязательно проходит 1 фазу воспаления. Именно в эту фазу и определяется путь, по которому пойдет ее заживление (6). Поэтому поиск новых и совершенствование существующих методов лечения послеоперационных ран является важной задачей современной хирургии. В последние годы в клинической практике получают распространение аппараты, позволяющие осуществлять сочетанное воздействие несколькими физическими факторами (5). Однако многие вопросы, касающиеся механизма терапевтического действия и лечебного эффекта лазерного излучения, по настоящее время не нашли полного освещения.

Цель исследования. Изучить эффективность магнитоинфракраснолазерной терапии в комплексном лечении ран после хирургических вмешательств у больных с экстренной абдоминальной патологией и выявить некоторые механизмы терапевтического действия данного физического фактора.

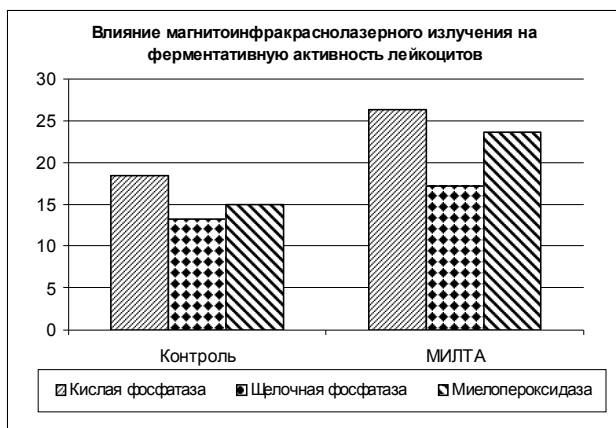
Материал и методы. Изучено влияние магнитоинфракраснолазерного излучения на течение 1 фазы раневого процесса на модели получения пробы лейкоцитов для цитологических исследований (4). Обследовано 12 пациентов. Оценка влияния данного физического фактора на 1 фазу раневого воспаления проводилась на основании динамики нарастания количества лейкоцитов в жидкости кожно-вакуумных пузырей (КВП), а также по данным фагоцитарной и ферментативной активности лейкоцитов, находящихся в КВП.

Проведен анализ результатов лечения 397 больных с острыми хирургическими заболеваниями

органов брюшной полости, которые были разделены на 2 группы. В 1 группу (контрольная) вошли 232 больных. Этим больным в послеоперационном периоде с целью профилактики гнойных осложнений проводилась антибактериальная терапия. Вторая группа – 167 больных. Им наряду с антибактериальной терапией в послеоперационном периоде проводилось лечение ран с применением магнитоинфракраснолазерного излучения. В качестве источника излучения был использован терапевтический аппарат «МИЛТА». В данном аппарате в излучателе совмещены источник когерентного и некогерентного излучений ИК - диапазона ($\lambda = 0,89$ мкм) в сочетании с постоянным магнитным полем. Максимальная выходная средняя мощность излучения 150 мВт. Послеоперационные раны облучались ежедневно, поглощенная доза излучения находилась в пределах 0,4 – 0,5 Дж/см². Курс лечения в среднем составлял 5 – 7 сеансов облучения. В процессе проводимого лечения у больных исследовалась иммунограмма с определением показателей клеточного и гуморального иммунитета, а также проводилась оценка состояния свертывающей системы крови по данным тромбоэластографии. У 60 больных проведено микробиологическое исследование ран после ушивания брюшины. Статистическая обработка полученных данных проводилась с использованием программного пакета Statistica.

Результаты и обсуждение. В результате проведенных исследований установлено, что при воздействии магнитоинфракраснолазерным излучением на КВП не наблюдается существенного нарастания количества лейкоцитов в очаге повреждения по сравнению с контролем. Однако было отмечено повышение фагоцитарной активности нейтрофилов до $81,0 \pm 1,0\%$ (контроль - $75,6 \pm 0,5\%$), $p < 0,05$. Результаты исследования ферментативной активности лейкоцитов представлены на рис. 1.

Данные результаты свидетельствуют, что магнитоинфракраснолазерное излучение повышает активность миелопероксидазы, щелочной и кислой фосфатаз лейкоцитов, находящихся в очаге повреждения.



При микробиологическом исследовании ран у 18% больных острым катаральным аппендицитом, у 48% больных острым флегмонозным аппендицитом и у 80% больных гангренозным аппендицитом получен рост микрофлоры. Сопоставление результатов бактериологического исследования выпота брюшной полости, червеобразного отростка и раны показало идентичность микробной флоры. Это позволяет считать эндогенный путь обсеменения ран основным путем их загрязнения при хирургических вмешательствах. На первом месте по частоте среди выделенных возбудителей из ран оказалась кишечная палочка. Несколько реже высевался энтерококк, протей, золотистый стафилококк. Наиболее устойчивыми микроорганизмами были к пенициллинам, макролидам и линкомицину. Наибольшая чувствительность отмечена к аминогликозидам.

Изучение иммунологического статуса у больных с острыми хирургическими заболеваниями органов брюшной полости (таблица 1) позволило установить целый ряд изменений уже до оперативного вмешательства. Эти изменения наблюдались как в гуморальном, так и клеточном звене иммунной системы. Так, у больных с деструктивными формами острого аппендицита и острого холецистита снижение концентрации иммуноглобулинов класса М и G носило достоверный характер. При этом у больных с прободной язвой в первую стадию течения заболевания эти изменения были не существенны. Обнаружено снижение уровня общих лимфоцитов (CD_3), а также

В-лимфоцитов (CD_{19}), фагоцитарной активности и уровня комплемента. В послеоперационном периоде динамика изменений в показателях иммунной системы прослежена у больных с острым флегмонозным аппендицитом (таблица 2). Положительные сдвиги в показателях гуморального звена иммунной системы в процессе проводимого лечения были отмечены в обеих группах больных. Однако процесс нормализации содержания Ig M и Ig G у больных 2 группы протекал гораздо быстрее, чем у больных 1 группы. Обнаруженное снижение уровня CD_3 и CD_{19} также претерпело обратное развитие. К 5 дню послеоперационного периода абсолютное количество CD_3 возросло у больных 1 группы до $0,61 \pm 0,08 \cdot 10^9/л$, а у больных 2 группы до $0,76 \pm 0,1 \cdot 10^9/л$. Аналогичные изменения были отмечены и в содержании CD_{19} в крови. Их абсолютное количество на 5 день после операции у больных 1 группы составляло $0,15 \pm 0,02 \cdot 10^9/л$, а у больных 2 группы $0,22 \pm 0,04 \cdot 10^9/л$.

Исследование свертывающей системы крови показало, что до оперативного вмешательства у больных 1 и 2 групп основные показатели ее были

Таблица 1. Показатели гуморального звена иммунной системы у больных с острыми хирургическими заболеваниями органов брюшной полости

Заболевания	Классы иммуноглобулинов, г/л		
	Jg M	Jg G	Jg A
Здоровые лица	$1,34 \pm 0,06$	$15,86 \pm 0,41$	$2,21 \pm 0,08$
Острый катаральный аппендицит	$1,47 \pm 0,05$ P>0,1	$14,55 \pm 0,71$ P > 0,1	$2,62 \pm 0,08$ P > 0,1
Острый флегмонозный аппендицит	$1,2 \pm 0,03$ P < 0,05	$13,45 \pm 0,21$ P < 0,02	$2,09 \pm 0,07$ P > 0,05
Острый гангренозный аппендицит	$1,1 \pm 0,09$ P < 0,05	$13,22 \pm 0,74$ P < 0,05	$2,09 \pm 0,25$ P > 0,1
Острый флегмонозный холецистит	$1,08 \pm 0,06$ P < 0,02	$10,83 \pm 0,33$ P < 0,001	$2,34 \pm 0,2$ P > 0,1
Прободная язва	$1,65 \pm 0,2$ P > 0,1	$12,5 \pm 0,92$ P > 0,05	$2,47 \pm 0,06$ P > 0,05

P – различие показателей по сравнению с здоровыми лицами

Таблица 2. Динамика показателей гуморального звена иммунной системы у больных острым аппендицитом в процессе лечения

Сроки исследования	Группы обследованных	Классы иммуноглобулинов, г/л		
		Jg M	Jg G	Jg A
1 день после операции	Контрольная	$0,99 \pm 0,09$	$9,59 \pm 0,45$	$1,76 \pm 0,07$
	МИЛТА	$2,0 \pm 0,41$ P > 0,05	$14,18 \pm 0,93$ P < 0,05	$2,7 \pm 0,47$ P > 0,05
3 день после операции	Контрольная	$1,33 \pm 0,05$	$11,2 \pm 0,65$	$1,97 \pm 0,11$
	МИЛТА	$2,38 \pm 0,09$ P < 0,01	$14,69 \pm 0,48$ P < 0,02	$2,2 \pm 0,45$ P > 0,1
5 день после операции	Контрольная	$1,68 \pm 0,06$	$10,92 \pm 0,7$	$1,95 \pm 0,7$
	МИЛТА	$2,49 \pm 0,04$ P < 0,02	$16,65 \pm 1,6$ P < 0,01	$2,41 \pm 0,47$ P > 0,1

P – различие показателей исследуемой группы больных по сравнению с контролем.

в пределах нормы. В первый день течения послеоперационного периода в обеих группах больных наблюдались явления гиперкоагуляции за счет увеличения образования тромбопластина и тромбина, а также сокращения видимой фазы свертывания крови, увеличения концентрации фибриногена и сокращения сроков превращения фибриногена в фибрин. У больных контрольной группы явления гиперкоагуляции сохранялись еще на 3 сутки послеоперационного периода и полностью нормализовались к 5 суткам. У больных 2 группы явления гиперкоагуляции купировались быстрее.

Анализ результатов клинического применения магнитоинфракраснолазерного излучения (таблица 3) свидетельствует, что общее число гнойных осложнений снизилось с 9,05% у больных контрольной группы до 3,5% у больных второй группы. Эти данные подтверждают эффективность магнитоинфракраснолазерной терапии в комплексном лечении послеоперационных ран.

Таким образом, в результате проведенных исследований установлено, что магнитоинфракраснолазерное излучение обладает противовоспалительным действием, стимулирует фагоцитоз, иммунную систему организма, способствует нормализации состояния свертывающей системы крови, а магнитоинфракраснолазерная терапия является

Таблица 3. Частота нагноений послеоперационных ран у больных с острыми хирургическими заболеваниями органов брюшной полости

Заболевания	Контрольная группа			МИЛГА		
	Всего больных	Число нагноений	% нагноений	Всего больных	Число нагноений	% нагноений
Острый катаральный аппендицит	92	3	3,2 %	44	1	2,3 %
Острый флегмонозный аппендицит	81	7	8,6 %	67	2	3,0 %
Острый гангренозный аппендицит	16	8	50 %	14	1	7,1 %
Острый флегмонозный холецистит	21	1	4,8 %	17	-	-
Прободная язва	10	1	10 %	10	1	10,0 %
Ущемленная грыжа	12	1	8,3 %	18	1	5,5 %
Итого	232	21	9,05 %	170	6	3,5 %

эффективным методом лечения послеоперационных ран.

Литература

1. Ерюхин И.А. Инфекция в хирургии. Старая проблема накануне нового тысячелетия (Часть I) // Вестн. хирургии. – 1998. - №1. – С. 85-91.
2. Ерюхин И.А. Инфекция в хирургии. Старая проблема накануне нового тысячелетия (Часть II) // Вестн. хирургии. – 1998. - №2. – С. 87-92.
3. Рычагов Г.П., Нехаев А.Н., Кремь В.Б. Послеоперационные осложнения у больных с периаппендикулярным абсцессом // Новости хирургии. - 1998. - №2. - 116-117.
4. Смотров С.М., Наумов И.А., Островский А.А. Лабораторный метод оценки и прогнозирования течения первой фазы раневого процесса // Журн. Гродн. гос. мед. ун-та. - 2003. - № 1. - С. 37-40.
5. Улащик В.С., Мостовников В.А., Плавский В.Ю. Новые возможности магнитосветолазеротерапии // Лазеры в биомедицине: Программа и тез. докл. междунар. конф. - Гродно, 1-3 октября 2002. - С. 30.
6. Фенчин К.Н. Заживление ран. – Киев: Здоровье. 1979. – 173 с.

США: американским ученым удалось провести хирургическое вмешательство на клеточном уровне

С помощью интенсивного лазерного излучения за миллионную долю секунды американские ученые разрушают крошечные структуры живой клетки, не убивая ее. Благодаря подобной технике была изучена работа клетки, и сверхточная хирургия теперь представляется возможной.

Физику Эрику Мазеру из Harvard University и его коллегам удалось разложить клетку на составляющие, разрушить одиночную митохондрию (клеточная органелла) и вмешаться в работу нерва, не убивая при этом клетку. Подобная лазерная технология была названа нанохирургией.

«Этот план микроскопической работы выполнен с удивительной точностью, как у Джеймса Бонда, - говорит участник рабочей группы Дональд Ингбер, биолог из Harvard. - Лазер генерирует температуру, близкую к температуре Солнца, на доли секунды и применяется в ограниченном пространстве».

Эрик Мазер обнародует результаты исследования по клеточной биологии на этой неделе на конференции Frontier in Optics conference, которая пройдет в Тусоне, штат Аризона.

Действие лазера ограничено пределами клетки, причем ее оболочка не повреждается. Используется микроскоп, поскольку свет сосредоточен в миллионных долях миллиметра. Воздействие энергии распространяется на определенные участки клетки, при этом температура самой клетки не меняется. Сила воздействия равна силе летящего комара, говорит Мазур, что совершенно безвредно.

Прежние лазерные и магнитные технологии были не настолько результативны и точны. «Я так взволнован», - признается биофизик Пол Вайзмен из McGill University, Канада. «Это прекрасный инструмент для глубокого изучения структуры клетки», - говорит Вайзмен. Ученый надеется, что при дальнейшем изучении строения клетки с помощью новых технологий станет ясен процесс деления клеток.

Клеточная хирургия также позволит продолжить изучение живого организма. В течение последних нескольких месяцев группа ученых из Harvard University проводила эксперименты с червями вида *Caenorhabditis elegans*. Благодаря воздействию лазера исследователям удалось научиться восстанавливать обоняние червей.

Как говорит Мазур, лазер уже используется в глазной хирургии, в будущем, применяя новую лазерную технологию, можно будет оперировать без скальпеля. Также можно будет уничтожать раковые клетки, предполагает Вайзмен. Прежде раковые опухоли можно было обнаружить, когда они достигали уже безнадежно больших размеров, теперь методы диагностики совершенствуются. «При обнаружении первых больных клеток можно было бы применять точечное их уничтожение», - говорит ученый.

News.Battery.Ru - Аккумулятор Новостей, 13.10.2003
Источник: www.pharmindex.ru