МЕДИЦИНСКИЙ ЖУРНАЛ

2859

Научно-практический *рецензируемый* **журнал**

Свидетельство о регистрации №25 от 17.02.2009 г.

Издается с 2002 года

Выходит один раз в три месяца

№ 2 (28)/2009 Апрель – июнь

Подписные индексы: в каталоге «Белпочты» – 00665; в каталоге «Роспечати» – 18300

Адрес для писем:
220006, г. Минск,
ул. Ленинградская, 6, к.2
Тел.: 328-58-92
e-mail: Medjournal@tut.by

Издатель:
ИООО «Красико-Принт»
ЛИ №02330/0494499
от 08.04.2009 г.
220035, Беларусь,
г.Минск, ул.Тимирязева,
д.65 б, пом.142

Подписано в печать
с готовых диапозитивов
15.06.2009 г.

Бумага офсетная
Гарнитура
FranklinGothicBookC
Печать офсетная
Формат 60×84 1/8.
Усл. печ. л. 14,88
Тираж 1000 экз.
Заказ № 1221

Отпечатано
в РУП «Издательство «БДП»
Производство №1
ЛП №02330/04941079
от 03.04.2009 г.

© Белорусский
государственный
медицинский университет, 2009
http://www.bsmu.by

Учредитель
Учреждение образования
«Белорусский государственный медицинский университет»
220116, г.Минск, пр-т Дзержинского, 83
http://www.bsmu.by

Главный редактор П.И. Беспальчук

Зам. главного редактора Т.Н. Войтович

Редакционная коллегия:
С.Д. Денисов, С.Л. Кабак, В.В. Руденок;
А.А. Баешко, Е.В. Барковский, Л.М. Беляева,
А.А. Бирков, Ф.И. Висмонт, С.Л. Воскресенский,
П.В. Гарелик, Л.Н. Дедова, Ю.Е. Демидчик, Б.В. Дубовик,
Р.А. Евсегнеев, С.В. Жаворонок, М.В. Зюзенков,
И.А. Карпов, М.К. Кевра, В.В. Кирковский,
Г.Г. Кондратенко, И.М. Король, А.И. Кубарко,
С.И. Леонович, А.Э. Макаревич, Л.Н. Марченко,
Л.Ф. Можейко, С.А. Наумович, М.К. Недзьведь,
А.Н. Никифоров, В.Г. Панкратов, Н.Н. Пилипцевич,
А.В. Прохоров, Г.П. Рычагов, А.Е. Семак,
Е.И. Скугаревская, Б.А. Слука, Н.Ф. Сорока,
А.Н. Стожаров, А.В. Строцкий, А.В. Сукало,
А.Д. Таганович, Т.Н. Терехова, П.А. Тимошенко,
Л.П. Титов, С.И. Третьяк, В.П. Царев, Г.Н. Чистенко,
О.П. Чудаков, С.Н. Шнитко

Редактор Л.И. Жук

Репозиторий ГрГМУ

методологических подходов чрезвычайно затрудняет клиническую и, отчасти, морфологическую диагностику. На текущий момент имеющиеся методы подтверждения связи наличия в организме человека токсоплазм с клиническими проявлениями патологического процесса довольно ограничены. Существует более 20 методов исследования, но, ни один из них не удовлетворяет полностью потребностей диагностики. Информативными считаются магнитно-резонансная и, в меньшей степени, компьютерная томография головного мозга, однако проведение дифференциальной диагностики с бактериальными абсцессами, сосудистыми поражениями, опухолями при помощи этих методов затруднительно [16]. При использовании методов выявления специфических антител IgG anti-toxo; IgM anti-toxo (ИФА), гистологическом выявлении токсоплазм (тахизоитов) в срезах тканей, возникают сложности при проведении дифференциальной диагностики между острой и латентной формами заболевания, даже при обнаружении тканевых псевдоцист [13]. Метод амплификации нуклеиновых кислот (ПЦР) не находит сегодня широкого применения в силу высокой частоты отрицательных результатов - 35-53% среди случаев доказанного заражения, а также высоких требований к соблюдению технологии постановки и учета реакций [3]. У ВИЧ-инфицированных в стадии СПИДа с диагнозом оппортунистического токсоплазмоза антитела выявляются достаточно редко - в 14,8% случаев [9]. Исходя из этого, серологические методы исследования могут рассматриваться как элемент надзора за токсоплазмозом у больных с иммунодефицитными состояниями.

Таким образом, учитывая высокий уровень контаминации населения Беларуси и невозможность обеспечить санацию с помощью современных терапевтических методов (антибиотики, химиопрепараты), поскольку эти препараты не действуют на псевдоцисты, следует признать, что прижизненная диагностика церебральных форм токсоплазмоза крайне сложна и требует оптимизации методологических подходов и разработки четких диагностических критериев для верификации данного заболевания. Следует принимать во внимание возможность развития токсоплазмоза при дифференциальной диагностике церебральной патологии у иммунокомпетентных и, возможно, частично иммунокомпрометированных лиц с признаками энцефалита и/или опухолевидного поражения головного мозга, неясных тяжелых форм энцефалопатии смешанного генеза, при внезапном появлении очаговой неврологической симптоматики или резком учащении эпилептических припадков, без достоверно верифицированной причины. Распознавание токсоплазмоза должно проводиться комплексно, с учетом патогенетических особенностей, на основании оценки клинической симптоматики, динамики иммунохимических реакций и морфологической картины при использовании современных методов нейровизуализации.

Литература

1. *Авдеева, М. Г.* Клиническое значение иммуноцитохимических показателей больных токсоплазмозом / М. Г. Авдеева, А. А. Кончакова // Эпидемиология и инфекционные болезни. 2008. № 2. С. 37–42.
2. *Баэртс, В.* Ультразвуковая диагностика врожденных пороков развития головного мозга / В. Баэртс // Педиатрия. 1990. № 4. С. 78–84.
3. *Васильев В. В.* Токсоплазмоз: современные научно-практические подходы [Электрон. ресурс] / СПб., 2004. Режим доступа: http://www.infectology.ru/mnenie/index.asp.
4. *Врожденные*, перинатальные и неонатальные инфекции / под ред. А. Гриноу, Дж. Осборна, Ш. Сазерленд; пер.с англ. М.: Медицина, 2000. 288 с.
5. *Гельминтозы*, протозоозы, трансмиссивные зоонозные и заразные кожные заболевания в Республике Беларусь: информ.-анал. бюл. за 2006 год // ГУ «Респ. центр гигиены, эпидемиол. и обществ. здоровья» МЗ РБ; сост. А. Л. Веденьков и [др.]. Минск, 2007. 36 с.
6. *Гельминтозы*, протозоозы, трансмиссивные зоонозные и заразные кожные заболевания в Республике Беларусь: информ.-анал. бюл. за 2008 год // ГУ «Респ. центр гигиены, эпидемиол. и обществ. здоровья» МЗ РБ; сост. А. Л. Веденьков и [др.]. Минск, 2009. 33 с.
7. *Данилов, Д. Е.*, Иванова, М. А., Карпова, Н. И. Подострая прогрессирующая ВИЧ-энцефалопатия [Электрон. ресурс] // The Ukrainian medical newspaper. 2007. № 9. Режим доступа: http://www.medprom.com.ua.
8. *Казанцев, А. П.* Токсоплазмоз / А. П. Казанцев. Л.: Медицина, 1985. 168 с.
9. *Кондрашова, О. В.* Современная серологическая диагностика токсоплазмоза / О. В. Кондрашова [и др.] // Сборник материалов конференции «Актуальные проблемы инфекционной патологии» 22–24 апреля 2006 г., С. 68–70. Спб., 2006. 106 с.
10. *Перегудова, А. Б.* Церебральный токсоплазмоз у больных ВИЧ-инфекцией / А. Б. Перегудова [и др.] // Терапевтический архив. 2007. № 11. С. 36–37.
11. *Шевкунова, Е. А.* История изучения токсоплазмоза в Советском Союзе. Хроника исследований, воспоминания, письма / Е. А. Шевкунова. М.: Большая Российская энциклопедия, 2006. 208 с.
12. *Correa, G.* Toxoplasma meningoencephalitis in HIV-seronegative patients: clinical patterns, imaging features and treatment outcome / G. Correa [et al.] // Trans R Soc Trop Med Hyg. 2007 Vol. 101, N 1. P. 25–33.
13. *Robert-Gangneux, F.* Contribution of new techniques for the biological diagnosis of congenital toxoplasmosis / F. Robert-Gangneux // Clin. Lab. 2001. Vol. 47, № 3–4. P. 135–141.
14. *Red* Book 2006. Report of the Committee on Infectious Diseases. 27-th edition, P. 666–671.
15. 13th ECCMID, Glasgow, UK, 10–13 May 2003. 2003, Vol. 9, Supp.1, P. 193–220.
16. *Wilson, E. H.* The role astrocytes in the immunopathogenesis of toxoplasmic encephalitis / E. H. Wilson, C. A. Hunter // Int J Parasitol. 2004. Vol. 34. P. 543–548.

М.К. Недзьведь, М.Г. Зубрицкий, А.М. Недзьведь

ПРИЗНАКИ ВОСПАЛИТЕЛЬНОГО ПРОЦЕССА В ПОДЖЕЛУДОЧНОЙ ЖЕЛЕЗЕ ПРИ САХАРНОМ ДИАБЕТЕ II ТИПА

Белорусский государственный медицинский университет,
Гродненское областное патологоанатомическое бюро,
Объединенный институт проблем информатики НАНБ

Морфологическое исследование поджелудочной железы у 41 умершего, в заключительном клиническом диагнозе которых основным заболеванием являлся сахарный диабет II типа с признаками гипергликемического синдрома, позволило установить, что в строме железы имеются признаки острого или хронического воспалительного процесса. В патогенезе сахарного диабета II типа и развитии гипергликемического синдрома определенную роль играет вирус простого герпеса (ВПГ), что морфологически подтверждается наличием в клетках внутриядерных герпетических включений и экспрессией антигена ВПГ.

Ключевые слова: *сахарный диабет II типа, вирус простого герпеса I типа.*

Репозиторий БГМУ

M.K. Nedzvedz, M.G. Zubritsky, A.M. Nedzvedz

GNS OF INFLAMMATORY PROCESS IN PANCREAS WITH DIABETES MELLITUS II TYPE

gical study of pancreas in 41 cases of diabetes mellitus II type with hyperglycemic syndrome discovered the signs of acute or mation and presence intranuclear Herpetic inclusions in different cells of that organ. Apparently, HSV-I is playing some role in f hyperglycemic syndrome and diabetes mellitus II type.

rds: diabetes mellitus type II, herpes simplex virus type I.

арный диабет представляет собой заболевание азвитием хронической гипергликемии, возни- результате воздействия генетических и экзо- кторов, связанный с нарушением метаболиз- гидратов. Болезнь характеризуется появлением моче, полиурией, жаждой, а также неполным м жиров [1,2]. Проявления сахарного диабета ложной и изменчивой природы часто вызыва- ые трудности в определении различных вари- й болезни. В некоторых случаях диабет может в результате хирургического удаления подже- железы, или возникнуть при таких болезнях под- й железы, как гемохроматоз, панкреатит, пан- иаз, опухоли поджелудочной железы [8].

казали результаты собственного клинико-мор- кого исследования, воспалительные изменения дочной железе очень часто встречаются при х формах гипергликемического синдрома, что не соответствует выставленному при жизни Кроме того, выявилось немалое количество гда в поджелудочной железе обнаруживались ические признаки поражения вирусом просто- а (ВПГ) в виде внутриядерных герпетических й в клетках ацинусов, островков, в фибробласт- телиоцитах. При этом в клетках появляются рные герпетические включения I и II типа, фе- утовой ягоды» и «пустого ядра». В каждом слу- тического поражения изменения ядер сочета- зличных пропорциях, что создаёт впечатление полиморфизма, имеющего большое значение огической диагностике болезни [6]. Наличие в ких включений на различных стадиях трансфор- яется морфологическим маркером герпетичес- ции [3, 4, 5, 7]. Появление герпетических вклю- ани часто сопровождается воспалительной ре- в ряде случаев некрозами, при которых в зоне ани появляется большое количество лимфоид- матических клеток и макрофагов [9].

риал и методы

риалом исследования явились истории болезней лы 41 аутопсии (18 мужчин и 23 женщины в 39—85 лет) в течение 2005-2007 гг. (Гродне- стное патологоанатомическое бюро), когда ос- аболеванием в заключительном клиническом выставлялся сахарный диабет II типа. Продол- сть заболевания колебалась от впервые выяв- иагноза болезни, до 15 лет.

истологического исследования брались кусочки и, тела, хвоста поджелудочной железы. После в 10% растворе нейтрального формалина при- ые парафиновые срезы окрашивались гема- эозином, по Ван-Гизону, на амилоид конго-рот. ления β-клеток островков использовалась ок- дегид-фуксином. Также использовались ШИК- метод иммунофлюоресценции с моноклональны- елами к ВПГ-I и иммуногистохимическое окра- препаратов стрептавидин-биотиновым методом ами к ВПГ-1 (Novocastra). Морфометрическое ание проводилось при помощи программы «Bi- ». Полученные результаты статистически обра-

Результаты и обсуждение

В 20 случаях (48,8%) из 41 наблюдения сахарного диабета II типа после детального морфологического исследования патологоанатомический диагноз был изменен на хронический панкреатит.

Возраст больных с верифицированным диагнозом сахарного диабета II типа (21 наблюдение) колеблется от 47 до 81 года, и в среднем составил 64 года. Из них 8 (38,1%) женщины и 13 мужчин (61,9%). Слабо выраженная воспалительная инфильтрация в строме поджелудочной железы была отмечена в 19 случаях (90,5%), в 1 случае (4,8%), воспалительные изменения были умеренными и у 1 умершего они полностью отсутствовали. Герпетические включения в клетках островков Лангерганса обнаружены в 10 наблюдениях (47,6%) (рис. 1 а,б).

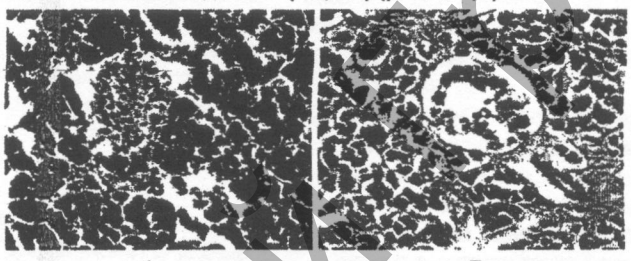

А Б

Рисунок 1 – Поджелудочная железа при хроническом панкреатите с гипергликемическим синдромом: а. Герпетические внутриядерные включения I и II типа, ×200; б. Уменьшение количества клеток островков с формированием кольцевидных структур(окраска гематоксилином и эозином), ×200.

Корреляционный анализ морфологических изменений поджелудочной железы при СД II по Спирмену позволил установить прямые корреляционные связи между воспалительными изменениями и герпетическими включениями (r_s=0,638; p<0,01), между герпетическими включениями в экзокринных клетках и герпетическими включениями в островковых клетках (r_s=0,542; p<0,05), между герпетическими включениями в экзокринных клетках и панкреонекрозом (r_s=0,673; p<0,005), воспалительными изменениями и панкреонекрозом (r_s=0,533; p<0,05), между герпетическими включениями в островковых клетках и панкреонекрозом (r_s=0,562; p<0,05).

Результаты морфометрического исследования представлены в таблице 1.

Таблица 1. Изменение клеточного состава островков Лангерганса (сравнительная характеристика исследованных групп)

Показатель	СД II	Гипергликемический синдром	Контроль I	Контроль II
Диаметр островков, мкм	52,6± 20,0	58,8± 14,82	69,8± 17,64	61,6± 24,49
Кол-во клеток в островке на площади 100×100 мкм²	134,0± 26,3	131,0± 14,12	181,0± 19,9	164,0± 22,5
Общее количество герпетических включений на 100 клеток островка Лангерганса	23,7± 2,74 *к,кII	36,6± 1,24 **к,кII	0	0
Кол-во герпетических включений I типа на 100 клеток островка Лангерганса	4,0± 0,31 *к,кII	6,3± 1,11 **к,кII	0	0
Кол-во герпетических включений II типа на 100 клеток островка Лангерганса	13,1± 1,48 **к,кII	19,3± 2,36 **к,кII	0	0

РЕПОЗИТОРИЙ ГомГМУ

Показатель	СД II	Гипергликемический синдром	Контроль I	Контроль II
Кол-во эозинофильных включений на 100 клеток островка Лангерганса	1,3± 0,46 ** к,кII	2,8± 1,12 ** к,кII	0	0
Кол-во «тутовых ягод» на 100 клеток островка Лангерганса	3,5± 1,60 ** к,кII	5,6± 1,73 ** к,кII	0	0
Кол-во пустых ядер на 100 клеток островка Лангерганса	1,8± 0,9 ** к,кII	2,6± 0,55 ** к,кII	0	0

*Примечание: * p<0,005; ** p<0,001. Уровень значения p приведён по отношению к контролю. КI – контроль I. КII – контроль II.*

Как видно из таблицы, диаметр островков Лангерганса при СД II был существенно ниже, чем в контрольных группах, что можно объяснить длительным течением заболевания и прогрессированием атрофического процесса. Также снижено общее количество клеток в островке. Обращает на себя внимание преобладание включений II типа, что соответствует достаточно длительному течению заболевания.

В 20 наблюдениях (48,8 %) патологоанатомический диагноз был изменен на хронический панкреатит, так как в поджелудочной железе была обнаружена диффузная и очаговая воспалительная инфильтрация, представленная преимущественно лимфоидными клетками, часто с наличием плазмоцитов и макрофагов.

В выделенной группе хронического панкреатита преобладали женщины – 15 из 20 (75%), мужчин 5 (25%). Возраст умерших варьировал от 39 до 85 лет. Воспаление было слабо выражено в 4 случаях (20%), Умеренная воспалительная инфильтрация стромы поджелудочной железы имела место в 13 наблюдениях (65%), и в 7 случаях (35%) была резко выраженной.

В 13 из 20 (65%) случаев хронического панкреатита в поджелудочной железе были обнаружены внутриядерные герпетические включения I и II типа, которые выявлялись в фибробластах, клетках экзо- и эндокринного отделов и нередко даже в лимфоцитах. Наличие вируса простого герпеса I типа подтверждено методом иммунофлюоресценции, при котором во всех 3-х отделах поджелудочной железы выявлялся антиген ВПГ. В некоторых островках имелись очаговые кровоизлияния на фоне многочисленных включений I и II типа (рис. 2а). При окраске альдегид-фуксином отмечено уменьшение количества β-клеток в ОЛ (рис. 2б). В 5 наблюдениях во многих островках и стенках сосудов отмечалось отложение амилоида. Проведен корреляционный анализ по Спирмену морфологических изменений поджелудочной железы при хроническом панкреатите с гипергликемическим синдромом, при котором установлены прямые корреляционные связи между герпетическими включениями в островковых клетках и панкреонекрозом (r_s=0,735; p<0,001).

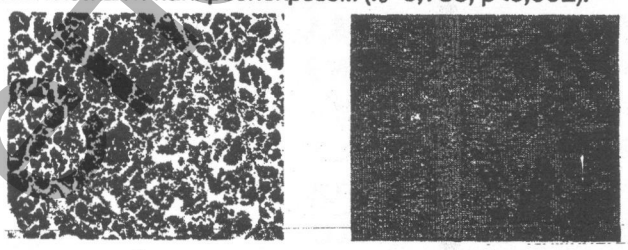

А Б

Рисунок 2 – Поджелудочная железа при хроническом панкреатите с гипергликемическим синдромом: а. Кровоизлияние в островок, в клетках островка герпетические внутриядерные включения (окраска гематоксилином и эозином), ×400; б. Уменьшение количества β-клеток в островках и уменьшение количества зимогенных гранул в экзокринной ткани (окраска альдегид-фуксин), ×400.

При однофакторном дисперсионном анализе подтверждено, что вид патологии поджелудочной железы влияет на общее количество герпетических включений (F= 92,51; p<0,001), на количество включений I типа (F= 102,34; p<0,001), на количество включений II типа (F= 45,48; p<0,001), на количество эозинофильных включений (F=18,37; p<0,001), на количество «тутовых ягод» (F= 102,34; p<0,001), на количество пустых ядер (F=102,34; p<0,001). При статистическом анализе с использовании критерия Ньюмена-Кейлса для множественных сравнений установлены достоверные отличия (p<0,05) по количеству герпетических включений I типа, герпетических включений II типа, эозинофильных включений, «тутовых ягод», пустых ядер между обследованными группами больных.

Таким образом, результаты морфологического исследования поджелудочной железы при сахарном диабете II типа и хроническом панкреатите с развитием гипергликемического синдрома показали наличие признаков хронического воспалительного процесса.

Выводы

1. Определенную роль в патогенезе сахарного диабета II типа в некоторых случаях, очевидно, играет вирус простого герпеса, что проявляется наличием признаков хронического воспалительного процесса в поджелудочной железе и внутриядерных вирусных включений в клетках этого органа.
2. Клинический диагноз "сахарный диабет" II типа, после детального морфологического исследования, часто (48,8%) оказывается проявлением гипергликемического синдрома, вызванного хроническим панкреатитом.
3. Поражение β-клеток островков Лангерганса, редукция их количества до 45–55 % лежит в основе проявления гипергликемического синдрома.

Литература

1. *Балаболкин, М. И.* Сахарный диабет / М. И. Балаболкин. М.: Медицина. 1994. 383 с.
2. *Губергриц, Н. Б.* Клиническая панкреатология / Н. Б. Губергриц, Т. Н. Христич. Донецк, 2000. 175 с.
3. *Зубрицкий, М. Г.* Изменение размеров островков Лангерганса и количества β-клеток при сахарном диабете II типа: морфометрическое исследование / М. Г. Зубрицкий // Современные проблемы клинической патоморфологии: тез. всероссийской конф. СПб.: Издательский дом СПбМАПО. 2005. С. 79–80.
4. *Зубрицкий, М. Г.* Сравнительная характеристика клеточного состава островков Лангерганса при генерализованной герпетической инфекции и сахарном диабете (морфометрическое исследование): материалы I съезда патологоанатомов Республики Беларусь, Минск, 12–13 июня 2006 г. / М. Г. Зубрицкий, М. К. Недзьведь, Н. А. Лазаревич // Минск, 2006. С. 92–94.
5. *Недзьведь, М. К.* Морфологическая характеристика внутриядерных включений в клетках головного мозга при герпетической инфекции (ГИ) у взрослых / М. К. Недзьведь, А. М. Недзьведь // Сборник тезисов I съезда Международного союза ассоциаций патологоанатомов. М., 1995. С. 109.
6. *Фридман, М. В.* Генерализованная герпетическая инфекция с преимущественным поражением внутренних органов / М. В. Фридман [и др.] // Медицинские новости. 1999. № 5. С. 46–47.
7. *Govindarajan, M.* Histopathology and immunohistochemistry of pancreatic diabetes / M. Govindarajan, V. Mohan, R. Deepa // J. Diab. Clin. Pract. 2001. Vol. 1. P. 29–38.
8. *Porte, D.Jr.* Beta-cell dysfunction and failure in type 2 diabetes: potential mechanisms / D.Jr. Porte, S.E. Kahn // Diabetes. 2001. Vol. 50, Suppl. № 1. P. 160–163.
9. *Shintaku, M.* Herpes simplex pancreatitis / M. Shintaku [et al.] // Arch. Pathol. Lab. Med. 2003. Vol. 127, № 2. P. 231–234.

Репозиторий БГМУ