

ISSN 1029-8940 (Print)

ISSN 2524-230X (Online)

УДК 611.814.1.018.82:612.65]-092.9

<https://doi.org/10.29235/1029-8940-2020-65-4-489-496>

Поступила в редакцию 09.06.2020

Received 09.06.2020

А. В. Заерко, Е. М. Федина, С. М. Зиматкин

Гродненский государственный медицинский университет, Гродно, Республика Беларусь

ДИНАМИКА ГИСТОЛОГИЧЕСКИХ ИЗМЕНЕНИЙ ГИСТАМИНЕРГИЧЕСКИХ НЕЙРОНОВ ГИПОТАЛАМУСА КРЫСЫ В ПОСТНАТАЛЬНОМ ОНТОГЕНЕЗЕ

Аннотация. Гистаминергическая система мозга играет важную роль в регуляции многих функций, систем и реакций организма, а также в патогенезе многих патологических состояний и заболеваний. В литературе подробно описаны гистаминергические нейроны гипоталамуса у взрослых животных в норме и при некоторых патологических состояниях. Вместе с тем изучение развития этих нейронов в динамике постнатального онтогенеза не проводилось.

В работе оценено морфофункциональное состояние гистаминергических нейронов ядра E2 гипоталамуса в динамике постнатального онтогенеза. Исследование выполнено на потомстве беспородных белых крыс (45 животных). Декапитация крысят осуществлялась на 5, 10, 20, 45 и 90-е сутки после рождения. В работе использовали гистологический, гистохимический, морфометрический и статистический методы исследования. Полученные данные обрабатывали методами непараметрической статистики.

Установлено, что с 5-х по 90-е сутки постнатального онтогенеза крыс происходит значительное увеличение размеров перикарионов гистаминергических нейронов ядра E2 гипоталамуса (особенно с 5-х по 10-е сутки). Это сопровождается уменьшением плотности расположения тел исследуемых клеток и увеличением расстояния между ними (особенно с 5-х по 20-е сутки), что свидетельствует об интенсивном росте нейропиля. В указанные сроки постнатального развития наблюдается значительное снижение количества гиперхромных нейронов, что совпадает с уменьшением содержания рибонуклеопротеинов в цитоплазме описываемых нейроцитов.

Таким образом, описанный выше этап постнатального развития гистаминергических нейронов мозга крысы в целом характеризуется интенсивным ростом их перикарионов, уменьшением плотности их расположения и стабилизацией морфофункционального состояния исследуемых нейроцитов.

Ключевые слова: гистаминергические нейроны, гипоталамус, постнатальное развитие, морфометрия, хромотофилия

Для цитирования: Заерко, А. В. Динамика гистологических изменений гистаминергических нейронов гипоталамуса крысы в постнатальном онтогенезе / А. В. Заерко, Е. М. Федина, С. М. Зиматкин // Вест. Нац. акад. наук Беларусі. Сер. біял. навук. – 2020. – Т. 65, № 4. – С. 489–496. <https://doi.org/10.29235/1029-8940-2020-65-4-489-496>

Anastasiya V. Zaerko, Katsiaryna M. Phedina, Sergey M. Zimatkin

Grodno State Medical University, Grodno, Republic of Belarus

DYNAMICS OF HISTOLOGICAL CHANGES IN HISTAMINERGIC NEURONS OF THE RAT HYPOTHALAMUS IN POSTNATAL ONTOGENESIS

Abstract. Histaminergic neurons in adult vertebrate brain are confined to the posterior hypothalamic area, where they are comprised of scattered groups of neurons referred to as the tuberomammillary nucleus. Histamine regulates hormonal functions, sleep, food intake, thermoregulation and locomotor activity. Histaminergic neurons in adult animals under normal conditions and in some pathological conditions are described. However, a study of these neurons development in the postnatal ontogenesis dynamics has not been conducted.

The morphofunctional state of histaminergic neurons of the hypothalamic E2 nucleus in the postnatal ontogenesis dynamics was assessed. The study was performed on the offspring of outbred white rats (45 animals). The decapitation of animals was carried out on the 5, 10, 20, 45 and 90th days after birth. We used histological, histochemical, morphometric and statistical research methods. The data obtained were processed by nonparametric statistics methods.

From the 5th to the 90th day of rat postnatal ontogenesis, there is a significant increase in the size of the histaminergic neurons pericarions of the hypothalamic E2 nucleus (especially from the 5th to the 10th day). It is accompanied by a decrease in the bodies location density of the studied cells and an increase in the distance between them (especially from the 5th to the 20th day), which indicates a neuropil intensive growth. Over the indicated period of postnatal development, a significant decrease in the hyperchromic neurons number is observed, which correspond to a decrease in the ribonucleoproteins amount in the cytoplasm of the described neurocytes.

Development of brain histaminergic neurons from the 5th to the 90th day of rat postnatal ontogenesis is characterized by an intensive growth of their pericaryons, a decrease in their location density and stabilization of the morphofunctional state of the studied neurocytes.

Keywords: histaminergic neurons, hypothalamus, postnatal development, morphometric analysis, chromatophilia

For citation: Zaerko A. V., Phedina K. M., Zimatkin S. M. Dynamics of histological changes in histaminergic neurons of the rat hypothalamus in postnatal ontogenesis. *Vestsi Natsyyanal'nai akademii navuk Belarusi. Seryya biyolagichnykh navuk = Proceedings of the National Academy of Sciences of Belarus. Biological series*, 2020, vol. 65, no. 4, pp. 489–496 (in Russian). <https://doi.org/10.29235/1029-8940-2020-65-4-489-496>

Введение. В последние десятилетия гистаминергическая нейромедиаторная система вызывает большой интерес ученых. Многочисленные экспериментальные и клинические данные демонстрируют ее важную роль в регуляции нейроэндокринной и сердечно-сосудистой систем, процессов сна и бодрствования, температурного гомеостаза, пищевого и питьевого поведения, памяти и обучения, болевого восприятия, полового поведения, в патогенезе многих заболеваний. У взрослых млекопитающих и человека тела гистаминергических нейронов головного мозга расположены исключительно в гипоталамусе, преимущественно в его туберомамиллярных ядрах (E1–E5). При этом ядро E2 является самым крупным и содержит больше половины всех гистаминергических нейронов гипоталамуса [1].

В литературе описаны пространственно-временное структурирование гистаминергической системы в период эмбриогенеза [2, 3], локализация, пространственная организация, строение, особенности метаболизма и функции гистаминергических нейронов гипоталамуса у взрослых животных в норме и при некоторых патологических состояниях [4, 5]. Вместе с тем изучение развития этих нейронов в динамике постнатального онтогенеза не проводилось.

Цель исследования – оценка морфофункционального состояния гистаминергических нейронов ядра E2 гипоталамуса в динамике постнатального онтогенеза.

Материалы и методы исследования. Исследование выполнено на потомстве беспородных белых крыс (всего 45 крысят) в соответствии с принципами биоэтики и требованиями Директивы Европейского Парламента и Совета № 2010/63/EU от 22.09.2010 о защите животных, используемых для научных целей [6]. На данное исследование получено разрешение комитета по биомедицинской этике Гродненского государственного медицинского университета (протокол № 1 от 30.01.2018). Животные находились на стандартном рационе вивария. Декапитацию крысят осуществляли на 5, 10, 20, 45 и 90-е сутки после рождения (для лучшей оценки динамики развития брали из каждого помета по одному крысенку на каждый срок), быстро извлекали головной мозг, вырезали гипоталамус.

Для гистологического исследования кусочки гипоталамуса сразу после забора замораживали в парах жидкого азота. В криостате Leica CM 1850 (Leica Microsystems GmbH, Германия) готовили серийные фронтальные срезы заднего отдела гипоталамуса толщиной 12 мкм, которые окрашивали по методу Ниссля (0,1 %-ным водным раствором тионина) для оценки размеров и формы гистаминергических нейронов, а также их анализа по степени хромотофилии цитоплазмы. При идентификации ядра E2 гистаминергической нейронной системы мозга крысы использовали соответствующие топографические атласы и схемы [7, 8].

С целью выявления содержания рибонуклеопротеинов (РНП) кусочки гипоталамуса сразу после забора фиксировали в цинк-этанол-формальдегиде [9] с последующей стандартной гистологической обработкой в спиртах возрастающей концентрации, просветляли в ксилоле и заключали в парафин. С помощью микротомы Leica RM 2125 (Leica Microsystems GmbH, Германия) изготавливали парафиновые срезы заднего отдела гипоталамуса толщиной 5 мкм и окрашивали их галлоцианин-хромовыми квасцами по методу Эйнарсона [10].

Размеры и форму гистаминергических нейронов оценивали, обводя курсором контуры их перикарионов на экране монитора, и получали следующие параметры: минимальный и максимальный диаметры, периметр, площадь, объем нейронов, форм-фактор и фактор элонгации. Также определяли расстояние между телами гистаминергических нейронов и количество тел нейронов на единицу площади гистаминергического ядра E2.

Для анализа гистаминергических нейронов по степени хромотофилии цитоплазмы подсчитывали процент нормохромных (умеренная интенсивность окраски цитоплазмы), гиперхромных (интенсивная окраска цитоплазмы), гипохромных (слабая окраска цитоплазмы) нейронов и клеток-теней (очень слабое окрашивание цитоплазмы и ядер) [11].

Цитофотометрическое исследование гистологических препаратов, окрашенных с целью выявления РНП, проводили, определяя оптическую плотность полученного осадка хромогена в цитоплазме гистаминергических нейронов на максимуме поглощения окрашенных продуктов реакций. Относительное содержание вещества выражали в единицах оптической плотности.

Полученные данные обрабатывали методами непараметрической статистики с помощью программы Statistica 10.0 (StatSoft, Inc., США). Количественные результаты представляли в виде Me (LQ; UQ), где Me – медиана, LQ – верхняя граница нижнего квартиля, UQ – нижняя граница верхнего квартиля. Сравнение групп по одному признаку проводили с помощью критерия Манна–Уитни для независимых выборок (Mann–Whitney *U*-test). Различия между группами считали статистически значимыми, если вероятность ошибочной оценки не превышала 5 % ($p < 0,05$) [12].

Результаты исследования. С 5-х по 90-е сутки после рождения у крыс в ядре E2 гипоталамуса значительно увеличивались размеры гистаминергических нейронов. Так, за указанный промежуток времени минимальный и максимальный диаметры, а также периметр перикарионов гистаминергических нейронов увеличились в 1,9, 2 и 1,9 раза соответственно, особенно интенсивно (в 1,5 раза) – с 5-х по 10-е сутки (рис. 1, A–C). Площадь и объем возросли в 3,5 и 6,3 раза соответственно, причем наиболее значительно (в 2 и 2,9 раза) – на начальных этапах постнатального развития, т. е. с 5-х по 10-е сутки (рис. 1, D).

В ранний период постнатального онтогенеза крыс (5-е сутки) у гистаминергических нейронов преобладает округлая форма их перикарионов. На 10-е и 20-е сутки после рождения существенных изменений их формы не наблюдается. К 45-м суткам клетки становятся менее сферическими, что подтверждается уменьшением форм-фактора (рис. 1, E), при этом фактор элонгации

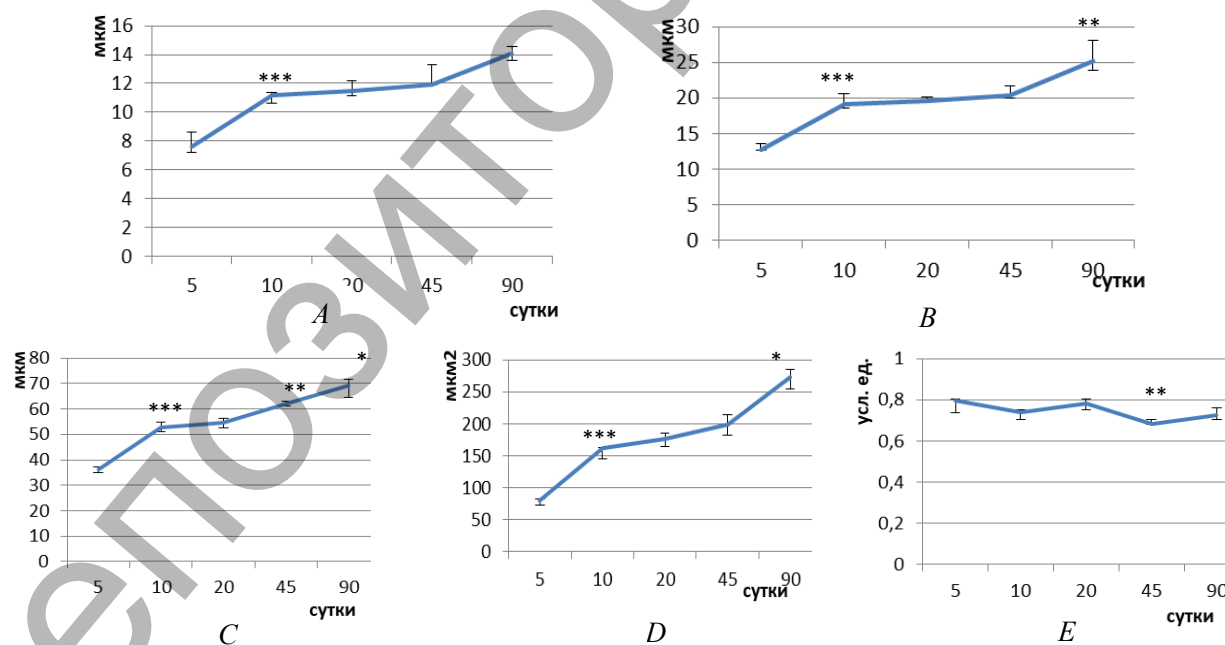


Рис. 1. Динамика изменений минимального (A) и максимального (B) диаметров, периметра (C), площади (D) и форм-фактора (E) перикарионов гистаминергических нейронов гипоталамуса в постнатальном онтогенезе (Me (LQ; UQ)).

* – $p < 0,05$, ** – $p < 0,01$, *** – $p < 0,001$ при сравнении с предыдущим сроком

Fig. 1. Dynamics of changes in the minimum (A) and maximum (B) diameters, perimeter (C), area (D) and form factor (E) of pericarya of hypothalamic histaminergic neurons in postnatal ontogenesis (Me (LQ; UQ)). * – $p < 0.05$, ** – $p < 0.01$, *** – $p < 0.001$ with comparing to the previous term

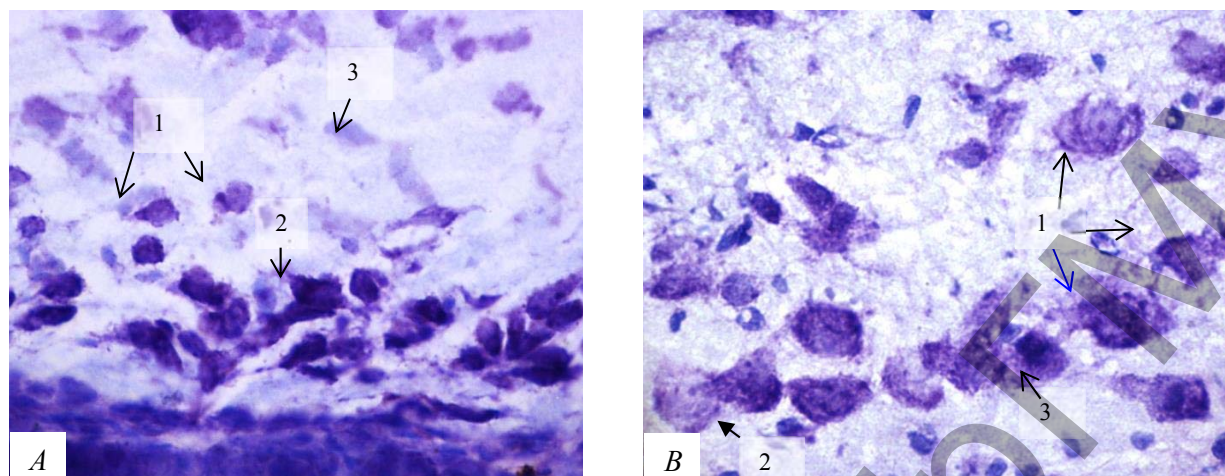


Рис. 2. Гистаминергические нейроны с разной хромотофилией цитоплазмы на 5-е (A) и 90-е (B) сутки постнатального онтогенеза крыс: 1 – нормохромные нейроны; 2 – гипохромные нейроны; 3 – гиперхромные нейроны. Окраска по методу Ниссля. Цифровая микрофотография, $\times 400$

Fig. 2. Histaminergic neurons with different cytoplasm chromatophilia on the 5th (A) and 90th (B) days of rat postnatal ontogenesis: 1 – normochromic neurons; 2 – hypochromic neurons; 3 – hyperchromic neurons. Nissl staining. Digital microphotography, $\times 400$

не меняется. К 90-м суткам постнатального развития форма нейронов снова становится более округлой.

С 5-х по 90-е сутки постнатального онтогенеза наблюдается двукратное уменьшение плотности расположения гистаминергических нейронов на единице площади среза, при этом расстояние между телами нейронов увеличивается в 5,7 раза, наиболее интенсивно (в 4,5 раза) – с 5-х по 20-е сутки.

Анализ гистаминергических нейронов ядра E2 гипоталамуса крыс по степени хромотофилии цитоплазмы на гистологических препаратах, окрашенных по методу Ниссля, показал, что с 5-х по 90-е сутки постнатального онтогенеза в популяции исследуемых клеток встречаются как нормо-, гипер- и гипохромные нейроны, так и клетки-тени (рис. 2). Следует отметить, что во все исследованные сроки абсолютное большинство составляют нормохромные нейроны. С 5-х по 90-е сутки их количество прогрессивно нарастает (в 1,3 раза), особенно интенсивно (в 1,1 раза) – с 20-х по 45-е сутки. За указанный промежуток времени наблюдается значительное снижение (в 5 раз) количества гиперхромных нейронов, причем наиболее динамично (в 3,2 раза) – с 20-х по 45-е сутки. Следует отметить, что во все описываемые сроки постнатального развития количество гипохромных нейронов и клеток-теней существенно не меняется (см. таблицу).

Доля гистаминергических нейронов с разной степенью хромотофилии цитоплазмы в разные сроки постнатального онтогенеза крыс (Me (LQ; UQ)), %

The ratio (in%) of histaminergic neurons with different cytoplasm chromatophilia in the dynamics of rat postnatal ontogenesis (Me (LQ; UQ)), %

Сутки	Тип нейронов			
	Нормохромные	Гиперхромные	Гипохромные	Клетки-тени
5-е	60,08 (53,23; 68,92)	15,82 (9,81; 18,81)	19,74 (14,82; 25,28)	5,49 (2,99; 6,17)
10-е	64,29 (63,95; 64,60)	13,27 (12,24; 14,86)	17,35 (16,81; 18,60)	5,81 (5,41; 6,10)
20-е	63,55 (59,02; 63,64)	15,97 (12,15; 18,69)	20,10 (17,34; 21,48)	4,01 (2,29; 5,42)
45-е	70,97 (69,77; 77,08)*	4,65 (3,45; 5,10)*	18,60 (13,79; 20,41)	5,21 (5,17; 6,12)
90-е	74,57 (73,75; 78,79)#	3,27 (3,05; 3,32)*#	15,46 (11,87; 18,67)	4,53 (4,41; 5,63)

Примечание. Достоверность различий ($p < 0,05$) между клеточными показателями гистаминергических нейронов: # – между 5-ми и 90-ми сутками; * – по сравнению с предыдущим сроком.

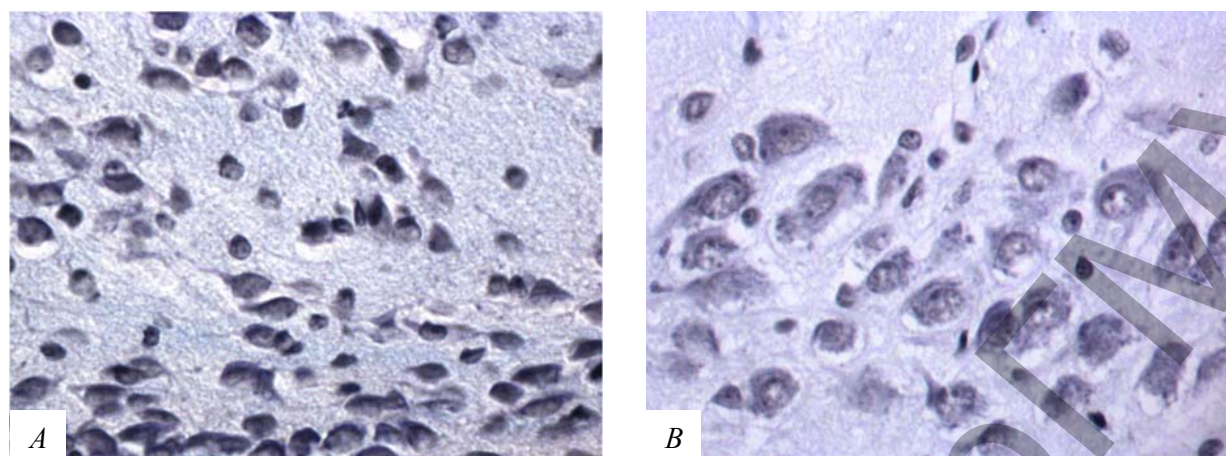


Рис. 3. Содержание РНП в цитоплазме гистаминергических нейронов гипоталамуса 5-суточных (А) и 90-суточных (В) крыс. Окраска по Эйнерсону. Цифровая микрофотография, $\times 400$

Fig. 3. RNP content in the cytoplasm of hypothalamic histaminergic neurons of 5-day-old (A) and 90-day-old (B) rats. Ainarsen staining. Digital microphotography, $\times 400$

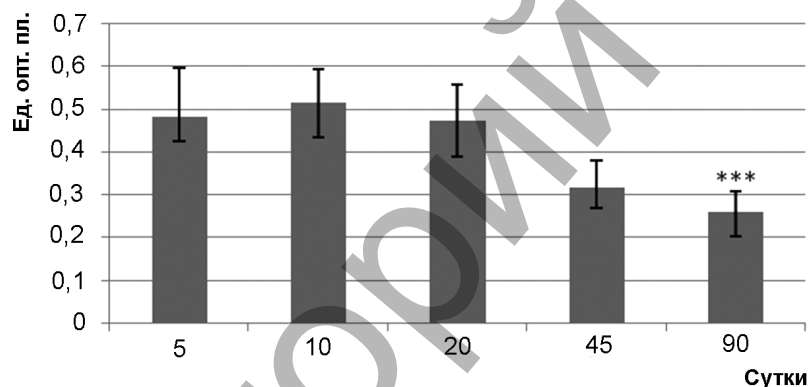


Рис. 4. Динамика содержания РНП в цитоплазме гистаминергических нейронов гипоталамуса крыс в постнатальном онтогенезе (Me (LQ; UQ)). *** – $p < 0,001$ при сравнении с предыдущим сроком

Fig. 4. Dynamics of RNP content in the histaminergic neurons cytoplasm of rat hypothalamus in postnatal ontogenesis (Me (LQ; UQ)). *** – $p < 0.001$ with comparing to the previous term

Установлено, что содержание РНП в цитоплазме гистаминергических нейронов гипоталамуса с 5-х по 90-е сутки постнатального онтогенеза крыс снижается в 1,8 раза (рис. 3). При этом с 5-х по 10-е сутки данный показатель не претерпевает значительных изменений, а далее уменьшается: с 10-х по 20-е сутки – в 1,1 раза; с 20-х по 45-е сутки – в 1,5; с 45-х по 90-е сутки – в 1,2 раза (рис. 4).

Обсуждение. Наиболее интенсивный рост перикарионов гистаминергических нейронов заднего гипоталамуса происходит с 5-х по 10-е сутки после рождения, что приходится на ранний период постнатального онтогенеза крыс. Следует отметить, что этот этап в развитии мозга крысы в целом характеризуется интенсивным ростом нейронов [13]. Подобная динамика прогрессивного роста нейронов головного мозга в постнатальном онтогенезе наблюдалась нами ранее в больших пирамидных нейронах изокортекса и клетках Пуркинью мозжечка [14, 15].

С 5-х по 20-е сутки постнатального онтогенеза крыс у гистаминергических нейронов преобладает округлая форма их перикарионов. К 45-м суткам клетки становятся менее сферичными, что подтверждается уменьшением форм-фактора (показатель сферичности и неровности контура клетки). Это связано с тем, что с 20-х по 45-е сутки минимальный и максимальный диаметры перикарионов гистаминергических нейронов не меняются, а их периметр увеличивается из-за увеличения складчатости плазмолеммы.

С 5-х по 90-е сутки постнатального развития возрастает расстояние между телами гистаминергических нейронов, особенно с 5-х по 20-е сутки, когда рост нейропиля (дендритов гистаминергических нейронов и аксонов афферентных к ним нейронов, а также синапсов между ними) наиболее интенсивный. Данный процесс сопровождается значительным уменьшением количества тел нейронов на единицу площади гистаминергического ядра E2.

Анализ гистаминергических нейронов по степени хроматофилии цитоплазмы показал, что в постнатальном онтогенезе происходит значительное снижение количества гиперхромных нейронов, особенно с 20-х по 45-е сутки. Гиперхромное окрашивание относят к группе функциональных изменений [16, 17]. При патологических состояниях гиперхроматофилию рассматривают как морфологическое выражение процесса охранительного торможения [18, 19], при котором снижение функций нейрона препятствует его гибели в дальнейшем [20]. Вместе с тем имеются данные, согласно которым темный нейрон – это клетка с интенсивным белковым синтезом, который обеспечивается суперэкспрессией амплифицированных генов [11].

Известно, что гиперхромные нейроны содержат большее количество как свободных, так и связанных рибосом, что и обуславливает их более интенсивное окрашивание по методу Ниссля. Кроме того, повышенное содержание РНП в цитоплазме гиперхромных нейронов свидетельствует об активном биосинтезе белка, особенно для собственных нужд клетки [21]. Вероятно, это и объясняет гиперхроматоз развивающихся гистаминергических нейронов.

С 5-х по 90-е сутки за счет уменьшения числа гиперхромных нейронов в популяции гистаминергических нейронов ядра E2 увеличивается число нормохромных нейронов среди общего количества нейронов с различной степенью хроматофилии цитоплазмы, что может свидетельствовать о стабилизации морфофункционального состояния нейронов по мере их созревания.

Согласно результатам проведенного нами гистохимического исследования, с 5-х по 90-е сутки постнатального онтогенеза крыс содержание РНП снижается, особенно с 20-х по 45-е сутки, и одновременно уменьшается количество гиперхромных нейронов. Это позволяет предположить, что гиперхроматоз в развивающихся гистаминергических нейронах обусловлен повышенным содержанием в них РНП.

Заключение. Таким образом, с 5-х по 90-е сутки постнатального онтогенеза крыс происходит значительное увеличение размеров перикарионов гистаминергических нейронов ядра E2 гипоталамуса (особенно с 5-х по 10-е сутки). Это сопровождается уменьшением плотности расположения тел исследуемых клеток и увеличением расстояния между ними (особенно с 5-х по 20-е сутки), что свидетельствует об интенсивном росте нейропиля. При этом значительное снижение количества гиперхромных нейронов сопровождается уменьшением содержания РНП в цитоплазме гистаминергических нейронов гипоталамуса.

Благодарности. Работа выполнена при поддержке Белорусского республиканского фонда фундаментальных исследований (M20M-089).

Acknowledgements. This work was supported by the Belarusian Republican Foundation for Basic Research (M20M-089).

Список использованных источников

1. Haas, H. The role of histamine and the tuberomamillary nucleus in the nervous system / H. Haas, P. Panula // *Nat. Rev. Neurosci.* – 2003. – Vol. 4, N 2. – P. 121–130. <https://doi.org/10.1038/nrn1034>
2. Auvinen, S. Development of histamine-immunoreactive neurons in the rat brain / S. Auvinen, P. Panula // *J. Comp. Neurol.* – 1988. – Vol. 276, N 2. – P. 289–303. <https://doi.org/10.1002/cne.902760211>
3. Distribution of histaminergic neuronal cluster in the rat and mouse hypothalamus / Ch. Moriwaki [et al.] // *J. Chem. Neuroanat.* – 2015. – Vol. 68. – P. 1–13. <https://doi.org/10.1016/j.jchemneu.2015.07.001>
4. Panula, P. The histaminergic network in the brain: basic organization and role in disease / P. Panula, S. Nuutinen // *Nat. Rev. Neurosci.* – 2013. – Vol. 14, N 7. – P. 472–487. <https://doi.org/10.1038/nrn3526>
5. Histamine neurons in the tuberomamillary nucleus: a whole center or distinct subpopulations? / P. Blandina [et al.] // *Front Syst. Neurosci.* – 2012. – Vol. 6. – Art. 33. <https://doi.org/10.3389/fnsys.2012.00033>
6. Directive 2010/63/EU of the European Parliament and of the Council of 22 September 2010 on the protection of animals used for scientific purposes: text with EEA relevance 20.10.2010 // *Offic. J. Eur. Union.* – 2010. – L 276. – P. 33–79.
7. Paxinos, G. The rat brain in stereotaxic coordinates / G. Paxinos, C. Watson. – 6th ed. – London : Academic Press, 2007. – 448 p.

8. An analysis of histaminergic efferents of the tuberomammillary nucleus to the medial preoptic area and inferior colliculus of the rat / N. Inagaki [et al.] // *Exp. Brain Res.* – 1990. – Vol. 80, N 2. – P. 374–380. <https://doi.org/10.1007/BF00228164>
9. Коржевский, Д. Э. Применение обезвоживающих фиксаторов, содержащих соли цинка, в нейрогистологических исследованиях / Д. Э. Коржевский, И. П. Григорьев, В. А. Отеллин // *Морфология.* – 2006. – Т. 129, № 1. – С. 85–86.
10. Пирс, Э. Гистохимия теоретическая и прикладная / Э. Пирс. – М. : Изд-во иностр. лит., 1962. – 962 с.
11. Калимуллина, Л. Б. К вопросу о «темных» и «светлых» клетках / Л. Б. Калимуллина // *Мофология.* – 2002. – Т. 122, № 4. – С. 75–80.
12. Батин, Н. В. Компьютерный статистический анализ данных : учеб.-метод. пособие / Н. В. Батин. – Минск : Ин-т подготовки науч. кадров НАН Беларуси, 2008. – 160 с.
13. Дмитриева, Н. И. О периодах развития структур головного мозга в онтогенезе крысы / Н. И. Дмитриева // *Журн. эволюц. биохимии и физиологии.* – 1987. – Т. 17, № 3. – С. 287–293.
14. Зиматкин, С. М. Динамика гистологических изменений во фронтальной коре мозга крыс, подвергавшихся антенатальному воздействию алкоголя / С. М. Зиматкин, Е. И. Бонь // *Морфология.* – 2016. – Т. 149, № 2. – С. 11–15.
15. Карнюшко, О. А. Нарушения морфогенеза коры мозжечка потомства крыс с экспериментальным холестазом и их коррекция / О. А. Карнюшко, С. М. Зиматкин // *Вес. Нац. акад. навук Беларусі. Сер. мед. навук.* – 2015. – № 3. – С. 95–101.
16. Gallyas, F. Novel cell-biological ideas deducible from morphological observations on “dark” neurons revisited / F. Gallyas // *Ideggyogy Sz.* – 2007. – Vol. 60, N 5–6. – P. 212–222.
17. Степаненко, А. Ю. Морфометрическая характеристика клеток Пуркинье в коре мозжечка у людей юношеского возраста / А. Ю. Степаненко // *Актуальні проблеми сучасної медицини. Вісник ВДНЗУ «Українська медична стоматологічна академія».* – 2010. – Т. 10, № 1. – С. 81–83.
18. Орловская, Д. Д. Нейрон в гиперхромном состоянии / Д. Д. Орловская, В. Н. Клешинов // *Журн. невропатологии и психиатрии.* – 1986. – Т. 87, № 7. – С. 981–988.
19. Попова, Э. Н. Морфология приспособительных изменений нервных структур / Э. Н. Попова, С. К. Лапин, Г. Н. Кривицкая. – М. : Медицина, 1976. – 264 с.
20. Шаповалова, В. В. Структурно-функциональная реорганизация гиппокампа правого и левого полушарий и функциональная межполушарная асимметрия в постренимационном периоде / В. В. Шаповалова, В. В. Семченко // *Мед. вестн. Башкортостана.* – 2009. – Т. 4, № 2. – С. 169–173.
21. Попова, Э. Н. Ультраструктура мозга, алкоголь и потомство / Э. Н. Попова. – М. : Науч. мир, 2010. – 155 с.

References

1. Haas H., Panula P. The role of histamine and the tuberomammillary nucleus in the nervous system. *Nature Reviews Neuroscience*, 2003, vol. 4, no. 2, pp. 121–130. <https://doi.org/10.1038/nrn1034>
2. Auvinen S., Panula P. Development of histamine-immunoreactive neurons in the rat brain. *Journal of Comparative Neurology*, 1988, vol. 276, no. 2, pp. 289–303. <https://doi.org/10.1002/cne.902760211>
3. Moriwaki Ch., Chiba S., Wei H., Aosa T., Kitamura H., Ina K., Shibata H., Fujikura Y. Distribution of histaminergic neuronal cluster in the rat and mouse hypothalamus. *Journal of Chemical Neuroanatomy*, 2015, vol. 68, pp. 1–13. <https://doi.org/10.1016/j.jchemneu.2015.07.001>
4. Panula P., Nuutinen S. The histaminergic network in the brain: basic organization and role in disease. *Nature Reviews Neuroscience*, 2013, vol. 14, no. 7, pp. 472–487. <https://doi.org/10.1038/nrn3526>
5. Blandina P., Munari L., Provensi G., Passani M. B. Histamine neurons in the tuberomammillary nucleus: a whole center or distinct subpopulations? *Frontiers in Systems Neuroscience*, 2012, vol. 6, art. 33. <https://doi.org/10.3389/fnsys.2012.00033>
6. Directive 2010/63/EU of the European Parliament and of the Council of 22 September 2010 on the protection of animals used for scientific purposes: text with EEA relevance 20.10.2010. *Official Journal of the European Union*, 2010, L 276, pp. 33–79.
7. Paxinos G., Watson C. *The rat brain in stereotaxic coordinates*. London, Academic Press Publ., 2007. 448 p.
8. Inagaki N., Toda K., Taniuchi I., Panula P., Yamatodani A., Tohyama M., Watanabe T., Wada H. An analysis of histaminergic efferents of the tuberomammillary nucleus to the medial preoptic area and inferior colliculus of the rat. *Experimental Brain Research*, 1990, vol. 80, no. 2, pp. 374–380. <https://doi.org/10.1007/BF00228164>
9. Korzhevskii D. E., Grigor'ev I. P., Otellin V. A. The use of dehydrating fixatives containing zinc salts in neurohistological studies. *Morfologiya* [Morphology], 2006, vol. 129, no. 1, pp. 85–86 (in Russian).
10. Pirs E. *Histochemistry theoretical and applied*. Moscow, Izdatel'stvo inostrannoi literatury Publ., 1962. 962 p.
11. Kalimullina L. B. To the question of “dark” and “light” cells. *Morfologiya* [Morphology], 2002, vol. 122, no. 4, pp. 75–80 (in Russian).
12. Batin N. V. *Computer statistical data analysis*. Minsk, Institute of Scientific Personnel Training of the National Academy of Sciences of Belarus, 2008. 160 p. (in Russian).
13. Dmitrieva N. I. On periods of development of brain structures in rat ontogenesis. *Zhurnal evolyutsionnoi biokhimii i fiziologii* [Journal of evolutionary biochemistry and physiology], 1987, vol. 17, no. 3, pp. 287–293 (in Russian).
14. Zimatkin S. M., Bon' E. I. Dynamics of histological changes in the frontal cortex of rats exposed to antenatal exposure to alcohol. *Morfologiya* [Morphology], 2016, vol. 149, no. 2, pp. 11–15 (in Russian).

15. Karnyushko O. A., Zimatkin S. M. Disorders of the cerebellar cortex morphogenesis of the offspring of rats with experimental cholestasis and their correction. *Vesti Natsyyanal'nai akademii navuk Belarusi. Seriya meditsinskikh navuk = Proceedings of the National Academy of Sciences of Belarus. Medical series*, 2015, no. 3, pp. 95–101 (in Russian).

16. Gallyas F. Novel cell-biological ideas deducible from morphological observations on “dark” neurons revisited. *Ideggyogyaszati Szemle*, 2007, vol. 60, no. 5–6, pp. 212–222.

17. Stepanenko A. Yu. Morphometric characteristics of Purkinje cells in the cerebellar cortex in adolescents. *Aktual'ni problemi suchasnoi meditsini: Visnik Ukraïns'koï medichnoi stomatologichnoi akademii* [Actual problems of modern medicine: Bulletin of Ukrainian Medical Stomatological Academy], 2010, vol. 10, no. 1, pp. 81–83 (in Russian).

18. Orlovskaya D. D., Kleshchinov V. N. A neuron in a hyperchromic state. *Zhurnal nevropatologii i psikhiiatrii* [Journal of Neuropathology and Psychiatry], 1986, vol. 87, no. 7, pp. 981–988 (in Russian).

19. Popova E. N., Lapin S. K., Krivitskaya G. N. *Morphology of adaptive changes in nerve structures*. Moscow, Meditsina Publ., 1976. 264 p. (in Russian).

20. Shapovalova V. V., Semchenko V. V. Structural and functional reorganization of the hippocampus of the right and left hemispheres and functional interhemispheric asymmetry in the postresuscitative period. *Meditsinskii vestnik Bashkortostana* [Medical bulletin of Bashkortostan], 2009, vol. 4, no. 2, pp. 169–173 (in Russian).

21. Popova E. N. *Ultrastructure of the brain, alcohol and offspring*. Moscow, Nauchnyi mir Publ., 2010. 155 p. (in Russian).

Информация об авторах

Заерко Анастасия Викторовна – аспирант. Гродненский государственный медицинский университет (ул. Горького, 80, 230009, г. Гродно, Республика Беларусь). E-mail: wersall_91@mail.ru

Федина Екатерина Михайловна – канд. биол. наук, доцент. Гродненский государственный медицинский университет (ул. Горького, 80, 230009, г. Гродно, Республика Беларусь). E-Mail: phedina.katerina@mail.ru

Зиматкин Сергей Михайлович – д-р биол. наук, профессор, заведующий кафедрой. Гродненский государственный медицинский университет (ул. Горького, 80, 230009, г. Гродно, Республика Беларусь). E-mail: smzimatkin@mail.ru

Information about the authors

Anastasiya V. Zaerko – Postgraduate student. Grodno State Medical University (80, Gorky Str., 230015, Grodno, Republic of Belarus). E-mail: wersall_91@mail.ru

Katsiaryna M. Phedina – Ph. D. (Biol.), Assistant Professor. Grodno State Medical University (80, Gorky Str., 230015, Grodno, Republic of Belarus). E-mail: phedina.katerina@mail.ru

Sergey M. Zimatkin – D. Sc. (Biol.), Professor, Head of the Department. Grodno State Medical University (80, Gorky Str., 230015, Grodno, Republic of Belarus). E-mail: smzimatkin@mail.ru