

Основан в 2011 г.

## Беларусь

### Учредители:

УП «Профессиональные издания»,  
ГУ «Республиканский  
научно-практический центр  
оториноларингологии»

### Журнал зарегистрирован

Министерством информации  
Республики Беларусь 19 октября 2010 г.  
Регистрационное свидетельство № 583

### Адрес редакции:

220049, ул. Кнорина, 17, г. Минск.  
Тел.: (017) 322-16-77, 322-16-78,  
www.recipe.by,  
e-mail: lor@recipe.by

**Директор** Евтушенко Л.А.

**Заместитель главного редактора**  
Алексеева О.А.

**Руководитель службы рекламы  
и маркетинга** Коваль М.А.

**Технический редактор** Каулькин С.В.

## Украина

### Учредитель:

УП «Профессиональные издания»

### Журнал зарегистрирован

Государственной регистрационной службой  
Украины 5 октября 2011 г.  
Регистрационное свидетельство  
КВ № 18187-6987Р

### Офис в Украине:

ООО «Профессиональные издания.  
Украина»  
04116, Киев, ул. Старокиевская, 10-г,  
сектор «В», офис 201

### Отдел рекламы:

тел.: +38 044 33-88-704, +38 067 102-73-64  
e-mail: pi\_info@ukr.net

## Россия

### Учредители:

ООО «Вилин»  
УП «Профессиональные издания»  
При содействии ФГБУ «Научно-клинический  
центр оториноларингологии Федерального  
медико-биологического агентства»

### Журнал зарегистрирован

Федеральной службой  
по надзору в сфере связи,  
информационных технологий  
и массовых коммуникаций.  
Регистрационное свидетельство  
ПИ № ФС77-63514

### Подписка

в каталоге РУП «Белпочта» (Беларусь) индивидуальный индекс 00112; ведомственный индекс 001122.

В Украине подписка оформляется через офис ООО «Профессиональные издания. Украина».

Единый подписной индекс в электронных каталогах – 00112: Российской Федерация: ООО «Информнаука», ЗАО «МК-Периодика», ООО «Прессинформ»; Украина: ГП «Пресса»; Молдова: ГП «Пошта Молдовей»; Литва: АО «Летувос папштас»; Германия: Kuschnerov EASTUROBOOKS; Латвия: ООО «Подписное агентство PKS»; Болгария: «INDEX».

Электронная версия журнала доступна на сайте lor.recipe.by, в Научной электронной библиотеке eLibrary.ru, в базе данных East View, в электронной библиотечной системе IPRbooks.

По вопросам приобретения журнала обращайтесь в редакцию в Минске и офис издательства в Киеве.

Журнал выходит 1 раз в 3 месяца.  
Цена свободная.

Подписано в печать: 15.06.2020 г.  
Тираж 600 экз. (Беларусь)  
Тираж 1 500 экз. (Украина)  
Тираж 3 500 экз. (Россия)  
Заказ №

Формат 70x100 1/16. Печать офсетная.

### Отпечатано в типографии

Производственное дочернее унитарное предприятие «Типография Федерации профсоюзов Беларуси».

Свидетельство о государственной регистрации издателя, изготовителя, распространителя печатных изданий №2/18 от 26.11.2013.  
пл. Свободы, 23-103, г. Минск. ЛП №02330/54 от 12.08.2013.

© «Оториноларингология. Восточная Европа»

Авторские права защищены. Любое воспроизведение материалов издания возможно только с письменного разрешения редакции с обязательной ссылкой на источник.

© УП «Профессиональные издания», 2020

© Оформление и дизайн УП «Профессиональные издания», 2020

## Беларусь

### Главный редактор

Макарина-Кибак Людмила Эдуардовна, д-р мед. наук, доц.

### Научный редактор

Хоров О.Г., д-р мед. наук, проф.

### Редакционный совет:

Андрианова Т.Д., канд. мед. наук (Минск)  
Белоцерковский И.В., канд. мед. наук (Минск)  
Буцель А.Ч., канд. мед. наук, доц. (Минск)  
Гребень Н.И., канд. мед. наук (Минск)  
Еременко Ю.Е., д-р мед. наук, доц. (Минск)  
Затолока П.А., д-р мед. наук, доц. (Минск)  
Колядич Ж.В., д-р мед. наук (Минск)  
Король И.М., д-р мед. наук, проф. (Минск)  
Куницкий В.С., канд. мед. наук, доц. (Витебск)  
Малец Е.Л., канд. мед. наук (Минск)  
Мельник В.Ф., д-р мед. наук (Минск)  
Меркулова Е.П., д-р мед. наук, проф. (Минск)  
Песоцкая М.В., канд. мед. наук (Минск)  
Петряков В.А., канд. мед. наук, доц. (Минск)  
Романова Ж.Г., канд. мед. наук, доц. (Минск)  
Садовский В.И., канд. мед. наук, доц. (Гомель)  
Сакович А.Р., д-р мед. наук, доц. (Минск)  
Чайковский В.В., канд. мед. наук, доц. (Минск)  
Чекан В.Л., канд. мед. наук, доц. (Минск)  
Шляга И.Д., канд. мед. наук, доц. (Гомель)

## Украина

### Главный редактор

Заболотный Дмитрий Ильич, акад. НАМН Украины, д-р мед. наук, проф.

### Редакционный совет:

Абызов Р.А., д-р мед. наук, проф. (Киев)  
Безшапочный С.Б., д-р мед. наук, проф. (Одесса)  
Березнюк В.В., д-р мед. наук, проф. (Днепр)  
Гусаков А.Д., д-р мед. наук, проф. (Запорожье)  
Митин Ю.В., д-р мед. наук, проф. (Киев)  
Селезнев К.Г., д-р мед. наук, проф. (Донецк)  
Тимен Г.Э., член-корр. НАМН Украины, д-р мед. наук, проф. (Киев)

## Россия

### Главный редактор

Дайхес Николай Аркадьевич, член-корр. РАН, д-р мед. наук, проф.

### Редакционный совет:

Авербух В.М., канд. мед. наук  
Виноградов В.В., д-р мед. наук  
Гарашенко Т.И., д-р мед. наук, проф.  
Диаб Хассан, д-р мед. наук  
Зайцева О.В., канд. мед. наук  
Карнеева О.В., д-р мед. наук, доц.  
Ким И.А., д-р мед. наук, проф.  
Нажмудинов И.И., канд. мед. наук  
Осипенко Е.В., канд. мед. наук, доц.  
Поляков Д.П., канд. мед. наук  
Юнусов А.С., д-р мед. наук, проф.

### Рецензируемое издание

Журнал включен в международную базу Ulrich's Periodicals Directory, EBSCO.

Входит в Перечень научных изданий Республики Беларусь для опубликования результатов диссертационных исследований (решение коллегии ВАК от 15.06.2011, протокол № 12/2).

Входит в Перечень научных изданий Республики Узбекистан (решение медико-хирургического экспертного Совета при ВАКе Республики Узбекистан от 13.1.2012, протокол № 77).

Входит в Перечень изданий, рекомендуемых для публикации основных научных результатов, Комитета по контролю в сфере образования и науки Министерства образования и науки Республики Казахстан (приказ председателя Комитета от 10 июля 2012 года №1082).

Научные статьи, опубликованные в журнале, для украинских соискателей ученых степеней на основании приказа МОИмолодьспорта Украины от 17.10.2012 № 1112 приравниваются к зарубежным публикациям.

Ответственность за точность приведенных фактов, цитат, собственных имен и прочих сведений, а также за разглашение закрытой информации несут авторы. Редакция может публиковать статьи в порядке обсуждения, не разделяя точки зрения автора.

Ответственность за содержание рекламных материалов и публикаций с пометкой «На правах рекламы» несут рекламодатели.

## Казахстан

### Главный редактор

Тулбаев Райс Кажкеневич, акад. НАН Казахстана, д-р мед. наук, проф.

### Редакционный совет:

Аженов Т.М., д-р мед. наук, проф. (Астана)  
Буркунбаева Т.Н., д-р мед. наук, проф. (Алма-Ата)  
Газизов О.М., д-р мед. наук, проф. (Караганда)  
Джандаев С.Ж., д-р мед. наук, проф. (Астана)  
Жусупов Б.З., д-р мед. наук, проф. (Астана)  
Исмагулова Э.К., д-р мед. наук, проф. (Актобе)

## Молдова

### Главный редактор

Абабий Иван Иванович, акад. АН Молдовы, д-р мед. наук, проф.

### Редакционный совет:

Гагауз А.М., канд. мед. наук, доц. (Кишинев)  
Дьякова С.А., канд. мед. наук, доц. (Кишинев)  
Кабак В.К., канд. мед. наук, доц. (Кишинев)  
Маниук М.К., д-р мед. наук, проф. (Кишинев)  
Сандул А.М., д-р мед. наук, проф. (Кишинев)

## Узбекистан

### Главный редактор

Амонов Шавкат Эргашевич, д-р мед. наук, проф.

### Редакционный совет:

Абдукаюмов А.А., д-р мед. наук, доц. (Ташкент)  
Джаббаров К.Д., д-р мед. наук, проф. (Ташкент)  
Маматова Т.Ш., канд. мед. наук, доц. (Ташкент)  
Палванов Б.Б., д-р мед. наук, доц. (Ташкент)  
Хакимов А.М., д-р мед. наук, проф. (Ташкент)  
Хасанов С.А., д-р мед. наук, проф. (Ташкент)

### Редакционная коллегия:

Карабаев Х.Э., д-р мед. наук, проф. (Ташкент, Узбекистан)  
Лихачев С.А., д-р мед. наук, проф. (Минск, Беларусь)  
Петрова Л.Г., д-р мед. наук, проф. (Минск, Беларусь)  
Хоров О.Г., д-р мед. наук, проф. (Гродно, Беларусь)  
Янов Ю.К., член-корр. РАМН, д-р мед. наук, проф. (Санкт-Петербург, Россия)

International Scientific Journal  
OTORHINOLARYNGOLOGY. EASTERN EUROPE  
OTORINOLARINGOLOGIJA. VOSTOCHNAJA EVROPA

lor.recipe.by

2020 Volume 10 Number 2

Founded in 2011

## Belarus

**Founder:**  
UE "Professional Editions"  
SE "Republican Scientific and Practical  
Centre of Otorhinolaryngology"

**The journal is registered**  
in the Ministry of information  
of the Republic of Belarus 19.10.2010  
Registration certificate № 583

**Address of the editorial office:**  
220049, Minsk, Knorin str., 17.  
Phone: (017) 322-16-77, 322-16-78,  
www.recipe.by,  
e-mail: lor@recipe.by

**Director** L. Evtushenko  
**Deputy editor-in-chief** O. Alekseyeva  
**Head of advertising and marketing**  
M. Koval  
**Technical editor** S. Kaulkin

## Ukraine

**Founder:**  
UE "Professional Editions"

**The journal is registered**  
at the State registry of Ukraine 05.10.2011  
Registration certificate KV № 18187-5987R

**Office in Ukraine:**  
LLC "Professional Editions. Ukraine"  
04116, Kyiv, Starokievskaya str., 10-g,  
sector "B", office 201

**Contacts:**  
phone: +38 044 33-88-704, +38 067 102-73-64  
e-mail: pi\_info@ukr.net

## Russia

**Founders:**  
LLC "Vilin"  
UE "Professional Editions"  
With assistance of FSBI "Scientific Clinical  
Centre of Otorhinolaryngology Federal  
Medico Biological Agency";

**The journal is registered**  
by the Federal Service for Supervision of  
Communications, Information Technology,  
and Mass Media.  
Registration certificate PE № FS77-63514

**Subscription:**  
in the Republican unitary enterprise "Belposhta" individual index – 00112; departmental index – 001122.

In Ukraine the subscription is made out through office LLC "Professional Edition. Ukraine".

Index 00112 in catalogues of: Russian Federation: Informnauka LLC, MK-Periodica CJSC, Pressinform LLC; Ukraine: Pressa SE;  
Moldova: Posta Moldovei SE; Lithuania: Lietuvos pastas JSC; Germany: Kuschnerov EASTEUROBOOKS; Latvia: PKS Subscription Agency LLC;  
Bulgaria: INDEX.

The electronic version of the journal is available on lor.recipe.by, on the Scientific electronic library elibrary.ru,  
in the East View database, in the electronic library system IPRbooks.

Concerning acquisition of the journal address to the editorial office in Minsk and publishing house office in Kyiv.

The frequency of journal is 1 time in 3 months.  
The price is not fixed.

Sent for the press 15.06.2020.  
Circulation is 600 copies (Belarusian)  
Circulation is 1 500 copies (Ukraine)  
Circulation is 3 500 copies (Russian)  
Order №

Format 70x100 1/16. Litho

**Printed in printing house**

© "Otolaryngology. Eastern Europe"  
Copyright is protected. Any reproduction of materials of the edition is possible only with written permission of edition with an obligatory reference  
to the source.  
© "Professional Editions" Unitary Enterprise, 2020  
© Design and decor of "Professional Editions" Unitary Enterprise, 2020

## Belarus

### Editor-in-Chief

Ludmila E. Makaryna-Kibak, Full Doctor, Assoc. Prof.

### Scientific Editor

O. Khorov, Full Doctor, Prof.

### Editorial Council:

T. Andrianova, M.D. (Minsk)  
I. Belocerkovskii, M.D. (Minsk)  
A. Buceł, M.D., Assoc. Prof. (Minsk)  
V. Chaikovskii, M.D., Assoc. Prof. (Minsk)  
V. Chekan, M.D., Assoc. Prof. (Minsk)  
Yu. Eremenko, Full Doctor, Assoc. Prof. (Minsk)  
M. Hreben, M.D. (Minsk)  
Zh. Kolyadich, Full Doctor (Minsk)  
I. Korol, Full Doctor, Prof. (Minsk)  
V. Kunickij, M.D., Assoc. Prof. (Vitebsk)  
A. Malets, M.D. (Minsk)  
V. Melnik, Full Doctor (Minsk)  
E. Merkulova, Full Doctor, Prof. (Minsk)  
M. Pesockaya, M.D. (Minsk)  
V. Petryakov, M.D., Assoc. Prof. (Minsk)  
Zh. Romanova, M.D., Assoc. Prof. (Minsk)  
V. Sadovskii, M.D., Assoc. Prof. (Gomel)  
A. Sakovich, Full Doctor, Assoc. Prof. (Minsk)  
I. Shlyaga, M.D., Assoc. Prof. (Gomel)  
P. Zatoloka, Full Doctor, Assoc. Prof. (Minsk)

## Ukraine

### Editor-in-Chief

Dmitry I. Zabolotnyi, Acad. NAMS of Ukraine, Full Doctor, Prof.

### Editorial Council:

R. Abyzov, Full Doctor, Prof. (Kyiv)  
V. Bereznyuk, Full Doctor, Prof. (Dnipro)  
S. Bezshapochnyi, Full Doctor, Prof. (Odessa)  
A. Gusakov, Full Doctor, Prof. (Zaporozhye)  
Yu. Mitin, Full Doctor, Prof. (Kyiv)  
K. Seleznev, Full Doctor, Prof. (Donetsk)  
G. Timen, Full Doctor, Professor,  
fellow of NAMS of Ukraine (Kyiv)

## Russia

### Editor-in-Chief

Nikolay A. Dayhes, Fellow of RAS, Full Doctor, Prof.

### Editorial Council:

V. Averbukh, M.D.  
Diab Hassan, Full Doctor  
T. Garashchenko, Full Doctor, Prof.  
O. Karneeva, Full Doctor, Assoc. Prof.  
I. Kim, Full Doctor, Prof.  
I. Nazhmudinov, M.D.  
E. Osipenko, M.D., Assoc. Prof.  
D. Polyakov, M.D.  
V. Vinogradov, Full Doctor  
A. Yunusov, Full Doctor, Prof.  
O. Zaitseva, M.D.

## Kazakhstan

### Editor-in-Chief

Rais K. Tulebayev, Acad. NAS of Kazakhstan, Full Doctor, Prof.

### Editorial Council:

T. Azhenov, Full Doctor, Prof. (Astana)  
T. Burkutbayeva, Full Doctor, Prof. (Alma-Ata)  
S. Dzhandayev, Full Doctor, Prof. (Astana)  
O. Gazizov, Full Doctor, Prof. (Karaganda)  
E. Ismagulova, Full Doctor, Prof. (Aktobe)  
B. Zhusupov, Full Doctor, Prof. (Astana)

## Moldova

### Editor-in-Chief

Ivan I. Ababii, ASM, Full Doctor, Prof.

### Editorial Council:

V. Cabac, M.D., Assoc. Prof. (Chisinau)  
S. Diacova, M.D., Assoc. Prof. (Chisinau)  
A. Gagauz, M.D., Assoc. Prof. (Chisinau)  
M. Maniuc, Full Doctor, Prof. (Chisinau)  
A. Sandul, Full Doctor, Prof. (Chisinau)

## Uzbekistan

### Editor-in-Chief

Shavkat E. Amonov, Full Doctor, Prof.

### Editorial Council:

A. Abdukayumov, M.D., Assoc. Prof. (Tashkent)  
K. Dzhabbarov, Full Doctor, Prof. (Tashkent)  
A. Hakimov, Full Doctor, Prof. (Tashkent)  
S. Hasanov, Full Doctor, Prof. (Tashkent)  
T. Mamatova, M.D., Assoc. Prof. (Tashkent)  
B. Palvanov, Full Doctor, Assoc. Prof. (Tashkent)

### Editorial Council:

H. Karabaev, Full Doctor, Prof. (Tashkent, Uzbekistan)  
O. Khorov, Full Doctor, Prof. (Grodno, Belarus)  
S. Likhachev, Full Doctor, Prof. (Minsk, Belarus)  
L. Petrova, Full Doctor, Prof. (Minsk, Belarus)  
Yu. Yanov, fellow of RAMS, Full Doctor, Prof.  
(St. Petersburg, Russia)

### Peer-Reviewed Edition

The journal is included into an international scientific database Ulrich's Periodicals Directory, EBSCO.

Included in the list of scientific publications recommended by the Higher Attestation Commission of the Republic of Belarus for the publication of the results of the dissertation research. HCC board decision of 15.06.2011 (protocol № 12/2).

Included in the list of scientific publications of the Republic of Uzbekistan (the decision of medico-surgical advisory council at HCC of the Republic of Uzbekistan of 13.11.2012, protocol № 77).

Included in the list of publications recommended for publication of the main scientific results of the Committee on the Control of Education and Science of the Ministry of Education and Science of the Republic of Kazakhstan (order of the Chairman of the Committee dated July 10, 2012 №1082).

Scientific articles published in the journal for Ukrainian applicants of academic degrees on the basis of the order of Ministry of Education and Science, Youth and Sports of Ukraine from 17.10.2012 № 1112 are equated to foreign publications.

Responsibility for the accuracy of the given facts, quotes, own names and other data, and also for disclosure of the classified information authors bear.

Editorial staff can publish articles as discussion, without sharing the point of view of the author.

Responsibility for the content of advertising materials and publications with the mark "On the Rights of Advertising" are advertisers.

---

Уважаемые читатели, коллеги!

Предлагаем вашему вниманию очередной номер журнала.

Представляемый журнал призван расширить горизонты научных и практических знаний по нашей специальности. В это сложное для жителей планеты, врачей всех специальностей время борьбы с неизвестным противником мы понимаем, что другие недуги не отступили, проблемы остались и нам придется их решать в новой обстановке.

Изучение специальности должно продолжаться безостановочно. Возможность оперативно получать информацию о новых теоретических и прикладных исследованиях, консолидировать усилия специалистов и распространять опыт в области оториноларингологии сегодня, как говорят, в тренде. Поэтому читайте и размышляйте, применяйте информацию на практике, присылайте свои научные разработки и обменивайтесь практическим опытом на страницах журнала.

Возможность этого небольшого выступления в журнале дает мне право проинформировать и о другой форме научно-практического обучения. Я анонсирую планируемую 20–22 мая 2021 года первую белорусско-польско-литовскую конференцию по оториноларингологии, которая пройдет в Гродно под эгидой нашего научно-практического общества оториноларингологов. Следите за информацией на страницах журнала.

Удачи и здоровья!

Заведующий кафедрой оториноларингологии и глазных болезней, доктор медицинских наук, профессор Олег Генрихович Хоров



**Оригинальные исследования**

Факторы риска синдрома  
обструктивного апноэ во сне  
*Тишкевич Е.С., Колядич Ж.В.* .....96

Отдаленные результаты  
комплексного лечения пациентов  
с хроническим средним отитом  
*Хоров О.Г., Головач Е.Н., Сак В.Н.* ..... 103

Оценка параметров слуховой  
трубы по данным компьютерной  
томографии у пациентов с  
хроническим экссудативным  
средним отитом  
*Гребень Н.И., Алехно О.В.,  
Бурчук Н.Ю., Бибик Р.И.* ..... 116

Показатели спирометрии у  
пациентов с послеоперационными  
парезами гортани  
*Гребень Н.И., Еременко Ю.Е., Романова Ж.Г.,  
Конойко Н.С., Журневич В.И.* ..... 122

Метод ультразвуковой  
биологической обратной связи  
при лечении рефрактерных  
функциональных дисфоний  
*Криштопова М.А., Петрова Л.Г.,  
Гирса В.Н.* ..... 130

Проблема антибиотикорезистентности  
у пациентов с острым и хроническим  
риносинуситом  
*Еременко Ю.Е., Сиделова С.И.,  
Шестакова Е.В., Титов Л.П.,  
Таланкина А.С., Носова Е.С.* ..... 141

**Описание клинического случая**

Туберкулез гортани: обзор  
литературы, клинический случай  
*Кочина Е.В., Затолока П.А.,  
Рожкова А.В.,  
Челомбитько А.А.* ..... 152

Смешанная опухоль полости носа:  
клинический случай  
*Головач Е.Н., Равданович Ю.Л.,  
Гиль Т.И., Клочко Е.С.,  
Бабицкая А.В.,  
Полонский В.В.* ..... 160

**Обзоры и лекции**

Болевой синдром  
в послеоперационном  
периоде при хирургическом  
лечении орофарингеальной  
обструкции у пациентов  
с синдромом обструктивного  
апноэ во сне  
*Макарина-Кибак Л.Э.* ..... 167

**Применение лекарственных средств**

Острый риносинусит  
с позиций EPOS 2020.  
Сравнение рекомендаций  
2020 и 2012 гг.  
*Попович В.И., Кошель И.В.* ..... 171

Фармакологическое действие  
и особенности применения  
деконгестантов при воспалении  
верхних дыхательных путей  
*Мамчур В.И., Опрышко В.И.,  
Носивец Д.С.* ..... 185

### Original Researches

Risk Factors of Obstructive  
Sleep Apnea Syndrome  
*Tsishkevich K., Kaliadzich Zh.* .....96

Remote Results of Complex Treatment  
of Patients with Chronic Otitis Media  
*Khorov O., Halavach K., Sak V.* ..... 103

The Evaluation of the Eustachian  
Tube in Patients with Chronic Exudative  
Otitis Media on the Computerized  
Tomography  
*Hreben M., Alehno O., Burchuk N., Bibik R.* ..... 116

Spirometry Indices in Patients with  
Postoperative Laryngeal Paresis  
*Hreben M., Yaromenka Yu.,  
Romanova Zh., Konoiko N.,  
Zhurnevich V.* ..... 122

The Method of Ultrasound  
Biofeedback in the Treatment  
of Persistent Forms  
of Functional Dysphonia  
*Kryshchakova M., Petrova L., Hirsu V.* ..... 130

The Problem of Antibiotic Resistance  
in Patients with Acute and Chronic  
Rhinosinusitis  
*Eremenko Yu., Sidelova S.,  
Shestakova E., Titov L., Talankina A.,  
Nosova E.* ..... 141

### Case From Practice

Laryngeal Tuberculosis: Literature  
Review, Clinical Case  
*Kochyna K., Zatuloka P., Rozhkova A.,  
Chalambitska A.* ..... 152

Mixed Tumor of the Nasal Cavity:  
Clinical Case  
*Halavach K., Ravdanovich Y.,  
Gil T., Klochko E., Babitskaia A.,  
Polonski V.* ..... 160

### Reviews and Lectures

Pain Syndrome in the Postoperative  
Period with the Surgical Treatment of  
an Oropharyngeal Obstruction in the  
Patients with an Obstructive Apnea  
Syndrome in the Sleep  
*Makaryna-Kibak L.* ..... 167

### Drugs Applying

Acute Rhinosinusitis from  
the Position of EPOS 2020.  
Comparison of Recommendations  
2020 and 2012  
*Popovich V., Koshel I.* ..... 171

Pharmacological Action  
and Features of Application  
of Decongestants in Inflammation of  
the Upper Respiratory  
*Mamchur V., Opryshko V.,  
Nosivets D.* ..... 185

DOI: <https://doi.org/10.34883/PI.2020.2.2.002>  
УДК 616.284-002.2-08

Хоров О.Г., Головач Е.Н., Сак В.Н.

Гродненский государственный медицинский университет, Гродно, Беларусь

Khorov O., Halavach K., Sak V.

Grodno State Medical University, Grodno, Belarus

## Отдаленные результаты комплексного лечения пациентов с хроническим средним ОТИТОМ

Remote Results of Complex Treatment of Patients with Chronic  
Otitis Media

### Резюме

В статье представлены клиничко-морфологические и функциональные результаты хирургического лечения 32 пациентов с хроническим гнойным средним отитом, длительность наблюдения составила 5 лет. У 30 пациентов (93,8%) был односторонний хронический отит, у 2 пациентов (6,2%) – двусторонний. При выполнении микроотоскопии установлено наличие перфорации барабанной перепонки у 32 пациентов (94,1%), ретракционного кармана с перфорацией у 7 (20,6%), стойких ретракций – у 2 (5,9%), рубцовых изменений барабанной перепонки – у 14 (41,2%). При изучении вентиляционной функций слуховой трубы у пациентов до операции нами установлено, что все они имели нарушение данной функции (у 21 из них выявлена 3-я степень нарушения). Описаны интраоперационные и послеоперационные способы профилактики ретракционных осложнений у данной категории пациентов. Для реконструкции стенок неотимпанальной полости применялись свободные хрящевые трансплантаты в виде пластин и костно-кровяная масса. В послеоперационном периоде пациенты выполняли комплекс кинезиотерапии мышц глотки. Данный комплекс был разработан нами. Каждое упражнение комплекса проверено на эффективность его влияния на вентиляцию среднего уха. Применение комплексного подхода в лечении пациентов с хроническим средним отитом способствует не только получению хороших результатов в раннем послеоперационном периоде, но и сохранению их в отдаленные сроки наблюдения. Наш подход к ведению пациентов с хроническим средним отитом показал высокие результаты как морфологические, так и функциональные. Хороший клиничко-морфологический результат получен в 94% случаев в сроке наблюдения 1 год после операции, 82,1% – 3 года, 80,8% – 5 лет. Количество пациентов с социально-адекватным уровнем слуха через год после операции составило 79,4%, а через 5 лет – 76,9%.

**Ключевые слова:** тимпанопластика, реконструкция среднего уха, вентиляция барабанной полости, хронический гнойный средний отит, хрящевая пластинка, кинезиотерапия глоточных мышц.

### Abstract

The article presents the morphological and functional results of our surgical treatment of 32 patients with chronic purulent otitis media after 5 years. 30 patients (93.8%) had unilateral chronic otitis, 2 patients (6.2%) had bilateral otitis. Microotoscopy found the presence of eardrum perforation in



32 patients (94.1%), retraction pocket with perforation in 7 (20.6%), stable retractions – in 2 (5.9%), scar changes of eardrum – in 14 (41.2%). When studying the ventilation functions of the auditory tube in patients before surgery, we found that all of them had a disorder of this function (21 of them showed 3 degrees of disorder). The intraoperative and postoperative methods of preventing of the retraction complications in these patients are described. Cartilaginous transplants in the form of plates and bone-blood mass were used for reconstruction of the walls of neotympanic cavity. In postoperative period patients with chronic purulent otitis media performed kinesiotherapy of pharyngeal muscles. This complex was developed by us. Each exercise of the complex has been tested for the effectiveness of its effect on the ventilation of the middle ear. The use of an integrated approach in the treatment of patients with chronic mean otitis contributes not only to the achievement of good results in the early postoperative period, but also to their preservation within a long period of observation. Our approach to the management of patients with chronic medium otitis has shown high results both morphological and functional. A good clinical morphological result was obtained in 94% of cases in the observation period of 1 year after the operation, 82.1% – 3 years, 80.8% – 5 years.

The number of patients with socially adequate hearing levels one year after surgery was 79.4%, and after 5 years – 76.9%.

**Keywords:** tympanoplasty, reconstruction of the middle ear, ventilation of the tympanic cavity, chronic purulent otitis media, cartilaginous plate, kinesiotherapy of pharyngeal muscles.

---

## ■ ВВЕДЕНИЕ

В этиопатогенезе заболеваний среднего уха нарушение вентиляции как причинно-следственная проблема занимает ключевое место. Длительное снижение давления в полости среднего уха из-за стойкой дисфункции слуховой трубы на этапе развития патологии ведет к нарушению функции эпителия среднего уха, появлению проблем с газообменом, к втяжению слабых мест барабанной перепонки (б/п). Последующие этапы формируют ретракции, холестеатому, хронический гнойный средний отит [9, 16–18].

Отохирурги отмечают, что хорошие или высокие результаты, полученные сразу после операции и в раннем послеоперационном периоде, нередко ухудшаются в отдаленные сроки после операции [3, 5, 6, 8, 12, 13, 15, 20, 22, 23].

Beutner D., Huttenbrink K., проведя ретроспективный анализ анатомического и функционального результатов 39 случаев хрящевой тимпанопластики через 6 лет после операции, отметили наличие стойкой ретракции лоскута в 48%, а в 3% была выявлена повторная перфорация [19]. Ozbek S., Ciftci O., Ozdem S., изучив ретроспективно анатомические и функциональные результаты 56 хрящевых тимпанопластик четырехлетней давности, выявили в 24% случаев наличие стойкой ретракции лоскута [23].

Аникин И.А., Астащенко С.В., Бартенева А.А., Вишняков В.В., Khan I. и др. обращают внимание на то, что несмотря на хорошие результаты, достигнутые в последние годы в отоларингологии, процент реопераций также довольно высок и составляет 15–60% [1, 2, 4, 8, 22, 23].

Согласно данным авторов Сушко Ю.А., Розенфельд Л.Г. и соавт., у 2/3 пациентов с хроническим средним отитом имеется снижение силы мышц мягкого нёба, что было установлено ими при пневмомиографических

исследованиях [14]. Подобные данные приводит и А.В. Завадский в своих работах, указывая на то, что чем слабее сила мышц, тем в большей степени проявляется нарушение функций слуховой трубы [7]. Лааманн Э.К., Лааманн К.В. также высказывали мнение о том, что нарушение работы *m. tensor veli palatine* и *m. levator veli palatine* приводит к возникновению заболеваний среднего уха (рис. 1–2\*), в частности экссудативного отита у детей [10].

Korcsányi G., Vincze O., Pytel J. также проводили ретроспективный анализ лечения 159 пациентов, перенесших тимпаноластику за последние 22 года, и анализ результатов 31 тимпаноластики у пациентов с врожденной расщелиной нёба (ВРН). Они заявили о необходимости пожизненного наблюдения этих пациентов у оториноларинголога в связи с уязвимостью вентиляционной функции слуховой трубы [21].

В 97% случаев пациенты с ВРН имеют заболевания среднего уха (Матвеев К.А., 2013). Так, у данных пациентов *m. levator veli palatine* прикреплена к половине хрящевой части слуховой трубы, а показатель толщины мышцы меньше, чем у здоровых людей. Кроме того, у части пациентов с ВРН *m. tensor veli palatine* не имеет прикрепления к слуховой трубе. Однако даже после проведения уранопластики проблема заболеваний среднего уха не исчезает.

В своих работах Семенченко Г.И. также приводил данные о наличии снижения слуха 2–3 ст. у 70% детей с ВРН.

## ■ ЦЕЛЬ ИССЛЕДОВАНИЯ

Изучить отдаленные послеоперационные результаты комплексного лечения пациентов с хроническим средним отитом (ХГСО).

## ■ МАТЕРИАЛЫ И МЕТОДЫ

Исследование проводилось на базе отделений оториноларингологического профиля для взрослых и детей УЗ «Гродненская университетская клиника».

Критерием исключения являлось наличие отогенных внутричерепных или внутривестибулярных нагноительных процессов, с отогенными невропатиями лицевого нерва.

Слуховую функцию и состояние структур среднего уха изучали с помощью тональной пороговой аудиометрии и тимпанометрии. Аудиометрия выполнялась на аппарате Clinical Audiometer AC–40, тимпанометрия и тест функции слуховой трубы (WILLIAMS – E.T.F.1) – импедансном аудиометре AZ–26 Interacoustics.

Все аудиометрические исследования проводились в специально оборудованном сурдологическом кабинете.

За социально-адекватный уровень слуха принимали потерю слуха не более 30 дБ на частотах 500–2000 Гц (рекомендации Hearing Aid Industry Conference (HAIC)).

При проведении отоскопии и отомикроскопии особое внимание уделяли наличию выделений в наружном слуховом проходе, локализации и размерам перфорации в барабанной перепонке, наличию

\* Рис. 1–6 см. на стр. 107.

холестеатомных масс в области перфорации, подвижности барабанной перепонки, наличию стойких ретракций и втяжений, сформированных или формирующихся ретракционных карманов.

Состояние вентиляционной функции слуховой трубы оценивали с помощью аускультации отоскопом при выполнении функциональных проб и импедансного аудиометра. По показаниям выполняли эндоскопическое исследование носоглотки.

В наше исследование было включено 32 пациента с хроническим средним отитом (всего 34 единицы наблюдения). У 30 (93,8%) из них выявлен односторонний процесс, у 2 (6,2%) – двусторонний. Исследовали 34 уха (единицы наблюдения): эпитимпано-антральная форма ХГСО – 19 (56%) единиц наблюдения (е. н.), туботимпанальная форма ХГСО – 13 (38,2%) е. н., адгезивная болезнь среднего уха – 1 (2,9%), атрезия наружного слухового прохода – 1 (2,9%). Среди пациентов лиц женского пола – 15 (47%), мужского – 17 (53%). Средний возраст в пределах  $28,6 \pm 0,3$  года. Самому младшему исполнилось 9 лет, самому старшему – 63 года.

Рецидивы обострений до хирургического лечения отмечали часто (более 2 раз в год) 14 (43,8%) пациентов, редко (не чаще 1 раза в год) – 13 (40,6%), гноетечения из уха в анамнезе не было у 5 (15,6%) человек. У 18 (56,4%) из группы продолжительность заболевания составляла до 5 лет, у 7 (21,8%) – от 6 до 10 лет, более 10 лет – у 7 (21,8%).

При поступлении в стационар для оперативного лечения обострения заболевания не выявлено ни у кого из пациентов. Выделения из уха не беспокоили в течение 6 и более месяцев 20 (62,5%) исследуемых.

Антикотомия, раздельная аттикоантромия с тимпанопластикой закрытого типа выполнена в 33 (97%) случаях, а меатотимпаноластика закрытого типа – в 1 (3%).

Лечение сопутствующих заболеваний лор-органов было проведено 5 (15,6%) пациентам (табл. 1).

При выполнении отоскопии и микроотоскопии установлено нарушение целостности барабанной перепонки у 32 (94,1%) е. н., ретракционный карман с перфорацией у 7 (20,6%), стойкие ретракции – у 2 (5,9%), рубцовые изменения б/п – у 14 (41,2%). Распределение единиц наблюдения в группе в зависимости от локализации ретракционного

**Таблица 1**  
**Лечение сопутствующих заболеваний у пациентов с ХГСО**

Table 1  
Treatment of concomitant diseases in patients with chronic otitis media

Вид хирургического вмешательства / Type of surgical treatment	Количество пациентов / number of patients (N=32)	
	абс.	%
Септопластика, аденотомия / Septoplasty, adenoidectomy	1	3,1
Септопластика, аденотомия, вазотомия / Septoplasty, adenoidectomy, vasotomy	1	3,1
Септопластика / Septoplasty	1	3,1
Аденотомия, полипотомия уха / Adenoidectomy, ear polypectomy	2	6,3
Всего / Summary	5	15,6

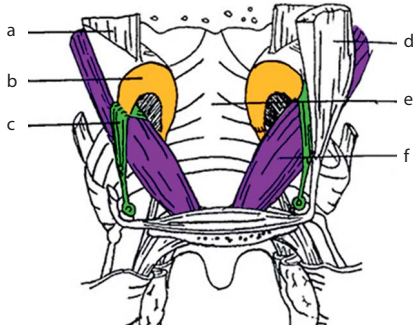


Рис. 1. Схема прикрепления глоточных мышц к хрящевому отделу слуховой трубы: а – верхняя связка слуховой трубы, б – слуховая труба, с и d – мышцы, напрягающая мягкое нёбо/m. tensor, е – верхний сжиматель глотки, f – мышца, поднимающая мягкое нёбо/m. levator [https://present5.com/presentation/211361720\_34427802/image-4.jpg]

Fig. 1. – The scheme of attachment of the pharyngeal muscles to the cartilage part of the auditory tube: a – upper ligament of auditory tube, b – auditory tube, c and d – m. tensor palati, e – superior constrictor of the pharynx, f – m. levator palati [https://present5.com/presentation/211361720\_34427802/image-4.jpg]

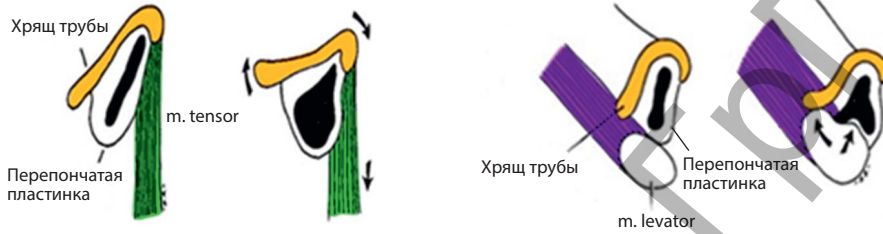

Рис. 2. Схема прикрепления m. tensor и m. levator к хрящевому отделу слуховой трубы [http://cleft.ru/images/ear\_cart03tensor.jpg], [http://cleft.ru/images/ear\_cart01.jpg]

Fig. 2. The scheme of attachment of m. tensor and m. levator palati to the cartilage part of the auditory tube [http://cleft.ru/images/ear\_cart03tensor.jpg], [http://cleft.ru/images/ear\_cart01.jpg]

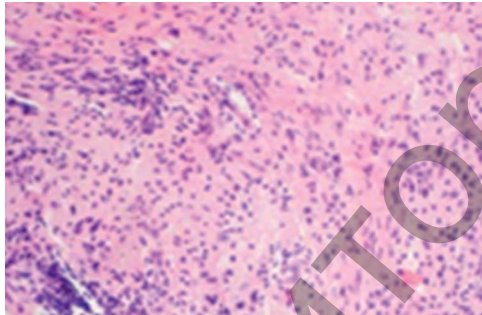


Рис. 3. Гистологический препарат слизистой оболочки среднего уха пациента П. (и/б 15441). Слизистая оболочка с признаками хронического воспаления

Fig. 3. Histological preparation of mucous from the patient's middle ear P. (H/D 15441). Mucous membrane with signs of chronic inflammation

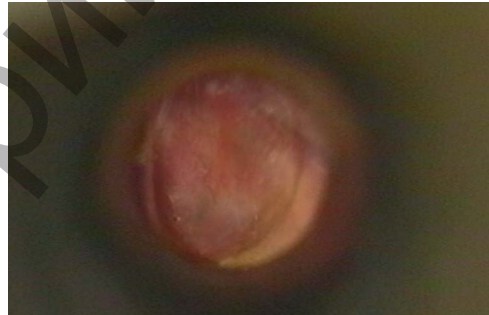

Рис. 4. Фотография неотимпанального лоскута пациента В. (№ 23676), выполненная сразу после удаления тампонов из НСП (14-е сутки после операции)

Fig. 4. Photo of neotympanic membrane of patient B. (№ 23676), after removing tampons from external acoustic canal (14 days after operation)

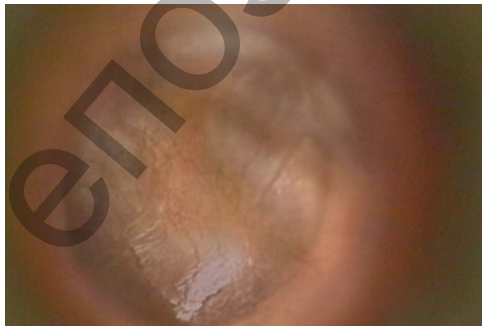


Рис. 5. Фотография неотимпанального лоскута пациента Ж. (№ 15679), выполненная через 6 месяцев после операции

Fig. 5. Photo of neotympanic membrane of patient G. (№ 15679), 6 months after operation

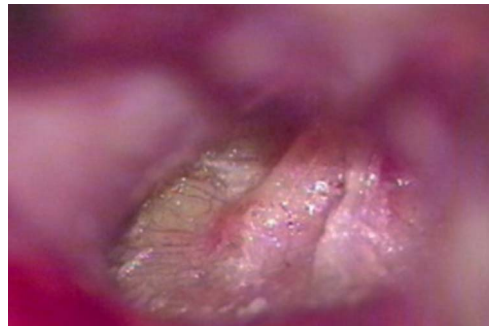


Рис. 6. Фотография неотимпанального лоскута пациента К. (№ 8253), выполненная через год после тимпанопластики

Fig. 6. Photo of neotympanic membrane of patient K. (№ 8253), 1 year after tympanoplasty

Таблица 2

## Распределение единиц наблюдения в зависимости от площади дефекта барабанной перепонки

Table 2

Observation units depending on the perforation area of tympanic membrane (t/m)

Площадь перфорации / Perforation area	Единицы наблюдения / Observation units	
	абс.	%
Точечная / Spot	3	8,8
25% от общей площади б/п / 25% of the total area t/m	22	64,7
50% от общей площади б/п / 50% of the total area t/m	5	14,7
75% от общей площади б/п / 75% of the total area t/m	2	5,9
Нет / No	2	5,9
Всего / Summary	34	100

Таблица 3

## Локализация ретракционного процесса на барабанной перепонке

Table 3

Localization of the retraction process in tympanic membrane (t/m)

Ретракционный процесс / Retraction process	Квадрант барабанной перепонки / Measurement (quadrants) of tympanic membrane					всего / summary
	расслабленная часть б/п / pars flaccida	з-в квадрант / post-sup-	з-н квадрант / post-inf	п-в квадрант / ant-sup	п-н квадрант / ant-inf	
Ретракционный карман / Retraction pocket	4	1	–	1	1	7
Стойкая ретракция / Stable retraction	–	1	1	–	–	2
Рубцово-измененная б/п / Scar-changes t/m	2	8	3	1	–	14

процесса и площади дефекта барабанной перепонки подробно описано в табл. 2–3.

С целью уточнения объема патологического процесса в среднем ухе при подготовке к операции пациентам выполняли рентгенографию височных костей в проекции Шюллера – 26 (81,3%) или мульти-спиральную компьютерную томографию височных костей – 6 (18,7%) на компьютерном томографе «Ligt Speed Pro 32» фирмы General Electric Medical Systems с толщиной среза 0,625 мм для оценки костных структур с реконструкцией 1,25 мм в стандартном режиме.

Выявлены следующие типы строения сосцевидного отростка: склеротический тип – у 25 (73,5%), пневматический – у 2 (5,9%), смешанный – у 7 (20,6%). Выраженных деструктивных изменений височной кости по данным исследований не было установлено.

Социально-адекватный уровень слуха до операции выявлен у 16 (47,1%) исследуемых. Нарушений функций вестибулярного анализатора не обнаружено ни у кого из обследуемых.

Результаты предоперационного исследования вентиляционной функции слуховой трубы представлены в табл. 4.

Микрохирургическое вмешательство на среднем ухе мы выполняли с помощью операционного микроскопа фирмы «CARL ZEISS SURGICAL GmbH» с видеосистемой. Отдельные этапы хирургического вмешательства фиксировали видеокамерой. Во время операции производили

**Таблица 4**  
**Вентиляционная функция слуховой трубы**  
 Table 4  
 Ventilation function of auditory tube

Функция / Function		абс. / n.	%
Вентиляционная / Ventilation	1-я степень / 1 degree	1	3
	2-я степень / 2 degree	12	35,3
	3-я степень / 3 degree	21	61,7
	4, 5-я степень / 4, 5 degree	0	0
Всего / Summary		34	100

осмотр барабанного устья слуховой трубы, оценивали состояние слуховых косточек, степень разрушения структур среднего уха патологическим процессом, биопсию слизистой среднего уха с последующим гистологическим исследованием тканей (рис. 3).

Во время проведения хирургического вмешательства выявлена различная патология структур среднего уха (табл. 5).

Операцию выполняли заушным доступом у всех пациентов. Интраоперационную профилактику ретракционных осложнений проводили на заключительном этапе операции после санации путем восстановления латеральной стенки аттика и части задней стенки неотимпанальной полости с помощью хрящевых пластин с насечками и костной стружки.

Для формирования латеральной стенки аттика оценивали форму и размер дефекта кости. Из хряща, полученного из аутогенного (ушной хрящ) или аллогенного материала, моделировали пластину по размеру дефекта кости. Для придания надлежащей формы трансплантату выполняли насечки, с помощью которых добивались необходимого изгиба хряща. Пластины надсекали с двух противоположных сторон до середины объекта. Каждый разрез с одной стороны не совпадал по линии

**Таблица 5**  
**Патология структур среднего уха, выявленная во время хирургического вмешательства**  
 Table 5  
 Pathological processes in tympanic cavity

Вид патологии / Kind of pathological processes	Количество / numbers (N=34)		
	абс.	%	
Холестеатома / Cholesteatoma	7	20,6	
Грануляционный процесс / Granulation process	10	29,4	
Полипозное изменение слизистой оболочки барабанной полости / Polypous mucosal change membrane	1	2,9	
Рубцовый процесс / Scar-changes process	6	17,6	
Утолщенная слизистая оболочка с признаками воспаления / Thickened mucosa with signs of chronic inflammation	23	67,6	
Истонченная слизистая оболочка / Thinned mucosa	1	2,9	
Эпидермизация стенок барабанной полости / Epidermis on the walls of tympanic cavity	2	5,8	
Поражение слуховых косточек / Injury ossicles of the middle ear	18	52,2	
Молоточек / malleus	3	8,7	
	Наковальня / incus	18	52,2
	Стремя / stapes	6	17,6
Явных патологических изменений не выявлено / No obvious pathological changes	5	14,5	

разреза с разрезом с другой стороны. За счет изгиба хряща в месте насечек формировали трехмерную проекцию формы трансплантата, что давало возможность повторить нелинейную форму дефекта кости стенок барабанной полости. Оптимальная толщина трансплантата от 0,5 до 0,8 мм. Трансплантат помещали в область дефекта, его край укладывали на край дефекта кости стенки. Предварительно в процессе выполнения костного доступа (при фрезеровании кости) изготавливали костную муку с фибрин-кровяным сгустком. На наружную поверхность трансплантата помещали слой костно-кровяной массы, тщательно устраняли щели между трансплантатом и костным ложем. Далее укладывали слой из фасции височной мышцы пациента или переходной, отатки барабанной перепонки и отсепанованную кожу наружного слухового прохода. Выполняли тампонаду наружного слухового прохода. Накладывали швы на заушную рану и асептическую повязку.

Всем пациентам проводили профилактику и в послеоперационном периоде – выполнение комплекса кинезиотерапии глоточных мышц.

Методика кинезиотерапии глоточных мышц представляет собой комплекс из 10 упражнений для тренировки мышц глотки, отвечающих за функционирование слуховой трубы [11]. Пациент выполняет упражнения из комплекса кинезиотерапии глоточных мышц самостоятельно. Число повторений одного упражнения равно 10. Количество упражнений для выполнения за сеанс – от 5 до 7. Комплекс повторяется 3 раза в день в течение трех недель, далее следует двухнедельный перерыв.

После завершения курса кинезиотерапии пациенту проводят исследование слуха. Принятие решения о дальнейшем назначении комплекса кинезиотерапии глоточных мышц с лечебной или профилактической целью, исходя из полученных результатов исследования слуха, является индивидуальным для каждого пациента.

Упражнения комплекса кинезиотерапии мышц глотки:

1. Пациент широко открывает рот и совершает движения языком кпереди и кзади, стараясь с максимальной силой высунуть язык. В выдвинутом состоянии удерживает язык в течение 1–2 секунд.
2. Пациент нажимает на подбородок рукой и с усилием перемещает нижнюю челюсть вперед-назад.
3. Пациент закрывает рот, упирается кончиком языка в верхние резцы и совершает глотательные движения.
4. Пациент со слегка запрокинутой кзади головой открывает рот, прижимает кончик языка к нижним резцам и совершает движения нижней челюстью кпереди и кзади.
5. Глотание воды маленькими порциями.
6. Позевывание при открытом рте, имитация позевывания.
7. Полоскание горла теплой водой маленькими порциями.
8. Покашливание (2–3 раза на одном выдохе). Первоначально рекомендуется производить покашливание с высунутым языком.
9. Пациент медленно производит круговые движения головы справа налево и слева направо, произнося вслух один из сочетанных согласных звуков (Г-М, З-М, Б-М, В-М, Г-Н, З-Н, Б-Н, В-Н) в сочетании с гласными «А, О, У, Э, И».
10. Следует вдохнуть носом, зажать двумя пальцами нос, произнести вслух на выдохе фразу, в которой часто встречаются звуки «М, Н».

Комплекс упражнений позволяет осуществить тренинг мышц глотки (m. tensor и m. levator veli palatine), что позволяет улучшить показатели внутрибарабанного давления [11].

## ■ РЕЗУЛЬТАТЫ И ОБСУЖДЕНИЕ

Во время проведения оперативного вмешательства у пациентов исследуемой группы не наблюдалось осложнений, а ранний послеоперационный период протекал без особенностей. В течение первых 4–7 дней после операции пациенты предъявляли жалобы на умеренные боли в заушной области, чувство заложенности уха, шум. Повышения температуры тела, нарушений со стороны вестибулярного аппарата, признаков повреждения лицевого нерва у пациентов не было.

Первую оценку состояния неотимпанального лоскута проводили сразу после удаления тампонов из НСП (14-е сутки). У всех пациентов он был розовый, влажный, целый, как правило умеренно отечный (рис. 4).

Средняя продолжительность пребывания пациента в стационаре составила  $18,1 \pm 0,2$  дня. Через 1 месяц после операции первичное приживление неотимпанального лоскута было отмечено у всех пациентов. Неотимпанальный лоскут представлял собой бледно-розовую или серо-розовую, целую, умеренно отечную мембрану. Лоскут располагался под острым углом к передней стенке наружного слухового прохода. Его подвижность определялась при осмотре с помощью воронки Зигле и микроотоскопии.

К 6 месяцам после операции неотимпанальный лоскут у всех пациентов становился серым, блестящим, умеренно истончался (рис. 5), определялась его подвижность. В наружном слуховом проходе были серные и эпидермальные массы.

Через 1 год после операции отоскопическая картина у большинства пациентов оставалась стабильной: неотимпанальный лоскут был серым, ровным, блестящим, целым, подвижным, сохранялся острый передний меатотимпанальный угол (рис. 6). В отдаленные сроки наблюдения состояние неотимпанального лоскута оставалось стабильным.

**Таблица 6**  
**Клинико-морфологические результаты лечения**  
Table 6  
Clinic-anatomy results of treatment

Результат / Results	Количество единиц наблюдения / Observation units											
	1 мес. / 1 month		6 мес. / 6 months		12 мес. / 12 months		18 мес. / 18 months		3 года / 3 years		5 лет / 5 years	
	абс. / n.	%	абс. / n.	%	абс. / n.	%	абс. / n.	%	абс. / n.	%	абс. / n.	%
Хор. / Good	34	100	33	97	32	94	24	85,7	23	82,1	21	80,8
Удовл. / Satisfactory	0	0	1	3	1	3	4	14,3	5	17,9	5	19,2
Неудовл. / Not satisfactory	0	0	0	0	1	3	0	0	0	0	0	0
Всего / Summary	34	100	34	100	34	100	28	100	28	100	26	100



Таблица 7

Количество единиц наблюдения с социально-адекватным уровнем слуха (частоты 500–2000 Гц)

Table 7

Observation units with socially adequate hearing level (frequency 500–2000 in c.p.s.)

Число единиц наблюдения с социально-адекватным уровнем слуха / Observation units with socially adequate hearing level	абс. / n.	%	Всего / Summary	p
До операции / Before operation	16	47	34	
1 мес. после операции / 1 month after operation	23	67,6	34	<0,05*
6 мес. после операции / 6 months after operation	27	79,4	34	<0,05*
12 мес. после операции / 12 months after operation	27	79,4	34	<0,05*
18 мес. после операции / 18 months after operation	22	78,5	28	<0,05*
3 года после операции / 3 years after operation	21	75	28	<0,05*
5 лет после операции / 5 years after operation	20	76,9	26	<0,05*

Примечание: \* различия достоверны по сравнению с дооперационным количеством пациентов с социально-адекватным уровнем слуха (критерий Вилкоксона).

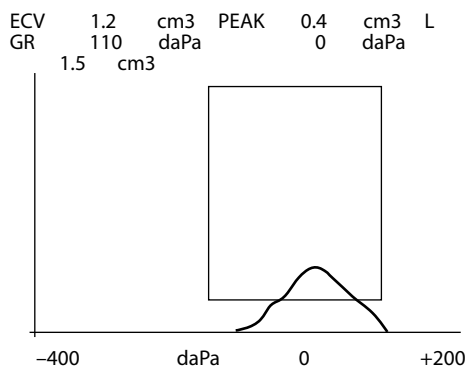
Полученные клинико-морфологические результаты были проанализированы по разработанной ранее классификации О.Г. Хорова и Д.М. Плавского (2010). Подробные данные приведены в табл. 6.

Как видно из табл. 7, через 1 месяц после операции количество пациентов с социально-адекватным уровнем слуха возросло с 47% до 67,6%, а через 1 год составило 79,4%, продолжая оставаться на достаточно высоком уровне и в более поздние сроки наблюдения. Увеличение количества пациентов с социально-адекватным уровнем слуха во все сроки наблюдения после операции является достоверным ( $p < 0,05$ ).

У наблюдаемых нами пациентов для контроля функционального результата также применяли метод тимпанометрии.

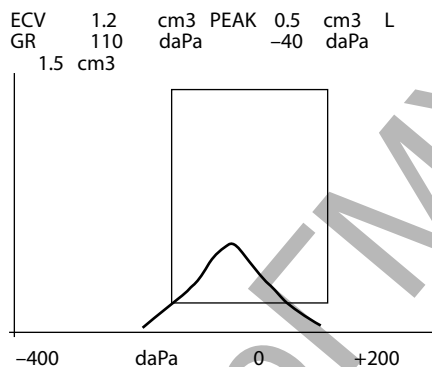
Нами установлено, что в сроке до 6 месяцев после операции во всех случаях регистрируется тимпанограмма тип В. Очевидно, что такой результат тимпанометрии обусловлен сложной конструкцией, используемой для реконструкции неотимпанальной мембраны, включающей хрящевую пластинку, надхрящницу или фасцию височной мышцы, свойства которой первоначально отличаются от таковых у барабанной перепонки. Со временем, в ходе перестройки неотимпанального лоскута, превращения его в полноценную мембрану, чему способствует минимальная толщина хрящевой пластины с ее мобильными фрагментами, подвижность новой конструкции улучшается, создаются свойства функционирования, схожие с нормальной барабанной перепонкой.

Важно то, что создание латеральной стенки аттика восстанавливает соотношение внутренних структур среднего уха. В процессе заболевания пути вентиляции надбарабанного кармана и ретротимпанального пространства, которые в норме обеспечивают полную воздушность системы, нарушаются [16]. В то же время, если не предусмотреть во время операции восстановление стенки аттика, нельзя ожидать нормального функционирования всей системы среднего уха. По крайней мере, без нормализации объема аттика следует ожидать рецидив, а вернее



**Рис. 7. Тимпанограмма пациента Ш. группы 1, выполненная через 1 год после операции**

Fig. 7. Tympanogram of patient Sh., group 1, 1 year after operation



**Рис. 8. Тимпанограмма пациента Ш. группы 1, выполненная через 18 месяцев после операции**

Fig. 8. Tympanogram of patient Sh., group 1, 18 months after operation

продолжение процесса ретракции латеральной части системы среднего уха, в конечном итоге нарушается слух, образуются неконтролируемые ретракционные карманы и рецидивная холестеатома.

Первые изменения на тимпанограмме у 9 (26,5%) пациентов появились в сроке 9 месяцев, а через год у 20 (58,8%), в 18 месяцев – у 22 (78,5%). Первоначально тимпанограмма имеет заметно уплощенный пик, но со временем приобретает черты тимпанограммы неоперированного уха (рис. 7–8). Хотя тимпанограмма выглядит как нормальная, но ее пик ниже, чем у абсолютно нормальной кривой. Условно ее можно отнести к типу тимпанограммы As. Тип такой кривой характерен скорее для утолщения или рубцового изменения барабанной перепонки или может быть вариантом нормы после операции.

## ■ ВЫВОДЫ

1. Хороший клинико-морфологический результат в раннем послеоперационном периоде получен у всех пациентов с хроническим средним отитом. Важной задачей является сохранение его и в отдаленные сроки наблюдения. У пациентов, в лечении которых было применено сочетание восстановления стенок неотимпанальной полости по разработанному нами способу и кинезиотерапии глоточных мышц, хороший клинико-морфологический результат получен в 94% случаев в сроке 1 год после операции, 82,1% – 3 года, 80,8% – 5 лет.
2. Достоверное увеличение количества пациентов с социально адекватным уровнем слуха: через 1 месяц после операции число пациентов с социально адекватным уровнем слуха составило 67,6%, 1 год – 79,4%, 5 лет – 76,9%.
3. Применение комплексного подхода в лечении пациентов с хроническим средним отитом (а именно проведение интраоперационной и послеоперационной профилактики ретракционного процесса в барабанной полости) способствует не только получению хороших результатов в раннем послеоперационном периоде, но и сохранению их в отдаленные сроки наблюдения.

## ■ ЛИТЕРАТУРА

1. Anikin I.A., Astashhenko V.S., Bokuchaeva T.A. (2007) Prichiny' neudovletvoritel'ny' x rezul'tatov operativnogo lecheniya khronicheskogo gnojnogo srednego otita [The reasons for the unsatisfactory results of surgical treatment of chronic purulent otitis media]. *Ros. Otorinolaringologiya*, no 5, pp. 3–8.
2. Astashhenko S.V. (2005) *Povy'shenie e'ffektivnosti timpanoplastiki s ispol'zovaniem ul'tratonkix xryshashev'y' x transplantatov: avtoref. dis. ... kand. med. nauk: 14.00.04. Sankt-Peterburg. Nil uxa, gorla, nosa i rechi* [Improving the efficiency of tympanoplasty using ultra-thin cartilaginous transplantats: avtoref. dis. ... cand. of med. sciences; 14.00.04. Saint-Petersburg Research Institute of Ear, Throat, Nose and Speech]. SPb., 21 p.
3. Baranov V.P., Gordievskij I.D. (1981) Shhadyashhee khirurgicheskoe lechenie khronicheskogo gnojnogo srednego otita [Sparing surgical treatment of chronic purulent otitis media]. *Vestn. Otorinolaringologii*, no 1, pp. 5–7.
4. Vishnyakov V.V. (2001) Rezul'taty' timpanoplastiki pri khronicheskom gnojnem srednem otite i ego posledstviyax [The results of of tympanoplasty in chronic purulent otitis media and its consequences]. *Otorinolaringologiya na rubezhe ty'syacheletij: materialy' XVI s'ezda otorinolaringologov Ros. Federacii*, SPb., pp. 59–60.
5. Voloshhuk M.I. (1969) K metodike vvedeniya lekarstvenny'x veshhestv v neotimpanal'nyuyu polost' posle timpanoplastiki [To the methodology for the introduction of drugs into the neotimpanal cavity after tympanoplasty]. *Zhurn. ushny'x, nosovy'x i gorlovy'x boleznej*, no 4, pp. 89–90.
6. Dragomireczkij V.D., Bogdanova T.V. (1985) Xolesteatoma posle timpanoplastiki s soxraneniem zadnej stenki sluxovogo prokhoda [Cholesteatoma after tympanoplasty with maintaining the posterior wall of the ear canal]. *Zhurn. ushny'x, nosovy'x i gorlovy'x boleznej*, no 4, pp. 38–41.
7. Zavadsnij A.V. (1972) K metodike opredeleniya funkcii sluxovoj trubyy' pri khronicheskix gnojny'x otitax [To the methodology for determining the function of the auditory tube in chronic purulent otitis]. *Zhurn. ushny'x, nosovy'x i gorlovy'x boleznej*, no 1, pp. 104–106.
8. Kosyakov S.Ya. (2012) MRT v predoperacionnom obsledovanii i posleoperacionnom kontrole pri khronicheskom srednem otite s xolesteatomoj [MRI in preoperative examination and postoperative monitoring for chronic otitis media with cholesteatoma]. *Vestn. Otorinolaringologii*, no 5, pp. 14–19.
9. Kruk M.B. (1971) *Nekotory'e metodiki vy'yavleniya i ustraneniya narushenij sostoyaniya sluxovoj trubyy'*: avtoref. dis. ... kan. med. nauk: 14.753 [Some methods for identifying and eliminating violations of the condition of the auditory tube: avtoref. dis. ... cand. of med. sciences: 14.753]. Kiev, 19 p.
10. Laaman E'.K., K.V. Laaman (1979) O roli nebnny'x my'shcz v ventiljacii srednego уха [On the role of the palatine muscles in the ventilation of the middle ear]. *Aktual'ny'e voprosy' otorinolaringologii: materialy' V' resp. konf. otolaringologov. E'st. SSR, Tallin, 21–22 iyunya 1979 g.* Tart. gos. un-t; redkol. Tallin, pp. 8–9.
11. (2013) *Metod kinezioterapii glotochny'x my'shcz pri zabolevaniyax srednego уха: instrukciya po primeneniyu № 117–1013: utv. M-vo zdoravooxraneniya Resp. Belarus'* 29.11.2013 g [Pharyngeal muscle kinesiotherapy method for middle ear diseases: instruction for use № 117–1013: appr. by Ministry of Health of the Republic of Belarus 29.11.2013]. Grod. gos. med. un-t; sost.: O.G. Xorov, E.N. Golovach, S.N. Rakova. Grodno, 7 p.
12. Pal'chun V.T. (2000) Disfunkciya sluxovoj trubyy'. Novy'e aspekty' diagnostiki i lecheniya [Auditory tube dysfunction. New aspects of diagnosis and treatment]. *Vestn. Otorinolaringologii*, no 4, pp. 5–10.
13. Pluzhnikov M.S., Diskalenko V.V., Kurmashova L.M. (2006) Sovremennoe sostoyanie problemy' khirurgicheskoy reabilitacii bol'ny'x s khronicheskimi vospalitel'ny'mi zabolevaniyami srednego уха [The current state of the problem of surgical rehabilitation of patients with chronic inflammatory diseases of the middle ear]. *Vestn. Otorinolaringologii*, no 5, pp. 63–66.
14. Sushko Yu.A., Rudenko Yu.A. (1976) O lechenii disfunkcij sluxovoj trubyy' metodom pal'cevogo massazha ee glotochnogo ust'ya u bol'ny'x khronicheskimi perforativny'mi otitami [On the treatment of dysfunction of the auditory tube by finger massage of its pharyngeal mouth in patients with chronic perforated otitis]. *Zhurn. ushny'x, nosovy'x i gorlovy'x boleznej*, no 5, pp. 54–57.
15. Yakshin A.A. (2013) *Optimizaciya posleoperacionnogo vedeniya pacientov s mezotimpanitom posle timpanoplastiki: avtoref. dis. ... kand. med. nauk: 14.01.03* [Optimization of postoperative management of patients with mesotympanitis after tympanoplasty avtoref. dis. ... cand. of med. sciences: 14.01.03]. Nauch.-issled. centr otorinolaringologii Feder. med.-biol. agenstva. M., 30 p.
16. Ars B., Ars-Piter N. (1994) Middle ear pressure balance under normal conditions. Specific role of the middle ear structures. *Acta Oto. Rino and Laringol*, vol. 48, no 4, pp. 339–342.
17. Ars B. (1995) Tympanic membrane retraction pocket. *Acta Otolaryngol*, vol. 49, no 2, pp. 163–171.
18. Ars B. (2000) *Tympanic membrane retraction pocket. Surgery and observation*. 4th European Congress of Oto-Rhino-Laryngology Head and Neck Surgery, Berlin, May 13–18, 2000, Berlin, vol. 2., pp. 891–897.
19. Beutner D. (2010) Cartilage Plate Tympanoplasty. *Otol. And Neurotol*, vol. 31, no 1, pp. 105–110.
20. Charles C., Della S., Lee S.C. (2006) Ceravital reconstruction of canal wall down mastoidectomy, long-term results. *Arch. of Otolaryngol. Head Neck Surg.*, vol. 132, no 6, pp. 617–623.
21. Cole R.M., Intaraprasong S. (2003) Eustachian tube function in cleft lip and palate patients. *Arch. of Otolaryngol*, vol. 99, no 5, pp. 337–341.
22. Kennet R., Rosinski J. (2003) Acoustic mechanism: Canal wall-up versus canal wall down mastoidectomy. *Otolaryngol. Head and Neck Surg.*, vol. 118, no 6, pp. 751–761.
23. Roberson J.B., Moson T.P., Stidham K.K. (2003) Mastoid Obliteration: autogenous cranial bone pate reconstruction. *Otol. And Neurol.*, vol. 24, no 2, pp. 132–140.

Поступила/Received: 20.05.2020

Контакты/Contacts: khorov@mail.ru