

РЕДКОЕ ОСЛОЖНЕНИЕ ОСУМКОВЫВАЮЩЕГО ПЕРИТОНИТА¹Батвинков Н.И., ¹Маслакова Н.Д., ²Новицкий А.А., ²Флеров А.О., ³Оганесян А.С.¹УО «Гродненский государственный медицинский университет», Гродно, Беларусь²ГУ «1134 Военный клинический медицинский центр Вооруженных Сил Республики Беларусь», Гродно, Беларусь³УЗ «Гродненская областная клиническая больница», Гродно, Беларусь

Хронический осумковывающий перитонит является редким заболеванием, обычно диагностируется во время лапаротомии. Особенностью нашего наблюдения является развитие при нем острой высокой кишечной непроходимости вследствие протяженной стриктуры дуоденоюнального перехода, потребовавшей реконструктивной операции на кишечнике с благоприятным исходом.

Ключевые слова: осумковывающий перитонит, острая высокая кишечная непроходимость, дуоденоюнальное соустье.

На II съезде российских хирургов впервые в России сообщили о хронических осумковывающих перитонитах, которые являются исключительно редкими заболеваниями [1]. В этих случаях в брюшной полости образуется плотная фиброзная пленка, охватывающая всю тонкую кишку или определенный ее сегмент. Во время лапаротомии хирург обнаруживает кишечник в сумке. Этиология заболевания до настоящего времени остается малоизученной. Некоторые авторы этот процесс склонны связывать с перенесенным туберкулезным перитонитом в детском возрасте, другие это заболевание считают следствием воздействия токсинов стрептококка, пневмококка или кишечной палочки. Диагностика осумковывающего перитонита представляет значительные трудности. Пациенты могут указывать на кратковременные боли в животе, которые самостоятельно проходят. Может беспокоить вздутие живота, задержка стула. В редких случаях развивается острая кишечная непроходимость. При осумковывающем перитоните проводится оперативное вмешательство, заключающееся в полном иссечении фиброзной капсулы [2].

Однако некоторые хирурги ограничиваются частичным ее иссечением, опасаясь развития спаечной болезни. В более редких случаях, когда развилась острая кишечная непроходимость, а капсулу невозможно резецировать, рекомендуется удаление всего конгломерата, при этом следует учитывать длину оставшейся части кишечника. Если она окажется короткой, возможен альтернативный вариант – широкое рассечение фиброзной капсулы.

Приводим клиническое наблюдение:

Пациент С., 21 год, военнослужащий, поступил в ГУ «1134 ВКМЦ ВС РБ» 03.10.2014 в 21.30 с жалобами на острую боль в животе, тошноту, однократную рвоту. Из анамнеза известно, что в детстве периодически беспокоили боли в животе, по поводу которых в детской больнице проводилось консервативное лечение. Общее состояние пациента тяжелое. Кожные покровы бледные. АД – 130/60 мм рт. ст. Пульс – 70 уд. в мин. Живот резко напряжен и болезнен во всех отделах. Положительный симптом Щеткина-Блюмберга. Мочевыделение свободное, безболезненное. Выставлен диагноз: острая кишечная непроходимость, перитонит.

Операция 04.10.2014, 00.30-03.30. При лапаротомии установлено, что практически весь тонкий кишечник находится в фиброзной сумке (рис. 1). В связи со сложной интраоперационной ситуацией вызван хирург, дежуривший по санавиации, который продолжил операцию: частично иссекли капсу-

лу, в которой находился тонкий кишечник с признаками заворота. После ликвидации последнего и санирования брюшной полости ушита срединная рана. В послеоперационном периоде состояние пациента оставалось тяжелым, отмечалось вздутие живота, не было стула, плохо отходили газы. Через пять суток после операции стали беспокоить приступообразные боли в животе, многократная рвота. 13.10.2014 выполнена ФГДС, во время которой в пищеводе и желудке обнаружено большое количество мутной жидкости с примесью желчи. Аппарат проходим до нижней трети двенадцатиперстной кишки. Пациент отмечает, что после приема жидкой пищи через 1,5-2 часа возникает обильная рвота принятой жидкостью (до 4 литров). С момента операции стула не было, при этом живот не вздут.

13.10.2014 – рентгеноскопия желудка и двенадцатиперстной кишки: пищевод свободно проходим, кардия расположена обычно, смыкается полностью. Желудок обычного расположения, увеличен в размерах, рельеф слизистой сохранен. Привратник проходим. Пассаж бариевой взвеси по 12-перстной кишке замедлен, кишка дилатирована до 8 см в вертикально-нисходящей части. Отмечается остановка пассажа на уровне дуоденоюнального перехода, где просвет сужен до 0,5 см на протяжении 3-4 см. Через 24 часа 75% контрастной взвеси наблюдалось в дилатированном желудке и 12-перстной кишке (рис. 1). Заключение: признаки декомпенсированной высокой кишечной непроходимости.

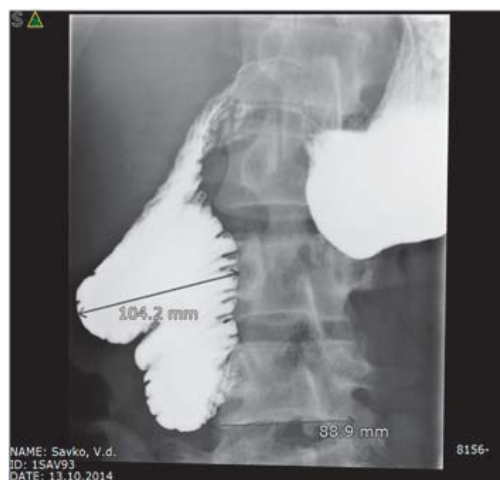

Рисунок 1. – Рентгеноскопия (-графия) с бариевой взвесью желудочно-кишечного тракта пациента С. (объяснение в тексте)

УЗИ внутренних органов (желчный пузырь, печень, поджелудочная железа, почки) без особенностей.

Гистологическое исследование ткани фиброзной капсулы: фиброзно-жировая ткань с очаговыми кровоизменениями.

Учитывая клинику острой высокой кишечной непроходимости, в связи со стриктурой дуоденоюнального перехода 14.10.2014 выполнена повторная операция (Н.И. Батвинков). После вскрытия брюшной полости установлено тотальное сращение петель тонкой кишки за счет рыхлых спаек. Произведен висцеролиз от слепой кишки до Трейцевой связки, при этом в области дуоденоюнального перехода стенка кишки рубцово изменена на протяжении 8 см и резко стенозирована (до 1 см), двенадцатиперстная кишка расширена до 10 см (рис. 2).

В связи с развитием рубцовой трансформации дуоденоюнальной зоны, осложнившейся острой высокой кишечной непроходимостью, выполнена реконструктивная операция с формированием дуоденоюнального анастомоза. Послеоперационный период протекал без осложнений. Выписан в удовлетворительном состоянии 31.10.2014.

Заключение

Особенностью данного наблюдения является возникновение острой высокой кишечной непро-

Литература

1. Жуков, М. В. О хронических осумковывающих перитонитах / М. В. Жуков // Хирургия, 1974. - № 12. - С. 53-56.
2. Земляной, А. Г. К патогенезу и лечению фиброзно осумковывающего перитонита / А. Г. Земляной // Хирургия, 1960. - № 2. - С. 46-49.

RARE COMPLICATION OF PERITONITIS ENCAPSULANS

¹Batvinkov N.I., ¹Maslakova N.D., ²Novitskiy A.A., ²Flerov A.O., ³Oganesyan A.S.

¹Educational Establishment «Grodno State Medical University», Grodno, Belarus

²State Institution «1134th Military Medical Center of the Armed Forces of the Republic of Belarus», Grodno, Belarus

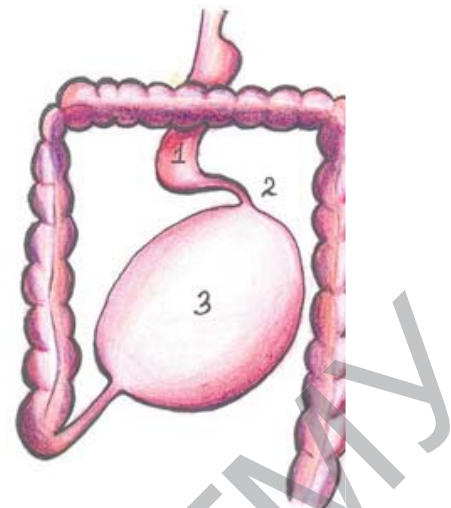
³Health Care Institution «Grodno Regional Clinical Hospital», Grodno, Belarus

Chronic peritonitis encapsulans is a rare pathology which is usually diagnosed during laparotomy. The peculiarity of our case report is the development of acute high intestinal obstruction in this disease, which is the result of prolonged stricture of the duodenojejunal transition. In this clinical case a reconstructive operation on the intestine with a favorable outcome was required.

Key words: *peritonitis encapsulans, acute high intestinal obstruction, duodenojejunal junction.*

Адрес для корреспонденции: e-mail: hir1@grsmu.by

Поступила 08.05.2014



- 1 - острая дилатация двенадцатиперстной кишки;
2 - критическая стриктура дуоденоюнальной зоны;
3 - фиброзная сумка с тонким кишечником

Рисунок 2. – Схема интраоперационной ситуации у пациента С

димости в связи с рубцовой стриктурой дуоденоюнального перехода у пациента с хроническим осумковывающим перитонитом.

Literatura

1. Zhukov, M. V. About osumkovyvayuschih chronic peritonitis / M. V. Zhukov // Surgery, 1974. - № 12. - P. 53-56.
2. Zemlyanoy, A.G. By Pathogenesis and Treatment of fibro osumkovyvayuscheho peritonitis / A. G. Zemlyanoy // Surgery, 1960. - № 2. - P. 46-49.