

УДК 616.36-002-085.015.2:[547.393.594+546.47]-092.9

ГЕПАТОЗАЩИТНОЕ ДЕЙСТВИЕ КОМБИНАЦИИ ТАУРИНА С ЦИНКА ДИАСПАРТАТОМ ПРИ ТЕТРАХЛОРМЕТАНОВОМ ГЕПАТОЗОГЕПАТИТЕ У КРЫС

Пашко А.Ю., Барабан О.В., Шейбак В.М., Зиматкин С.М.,
Лелевич В.В., Бушма М.И.

УО «Гродненский государственный медицинский университет», Гродно, Беларусь

Целью исследования было изучение гепатозащитного действия комбинации таурина с цинка дияспарта-том («тауцин») у крыс с тетрахлорметановым гепатозогепатитом. В эксперименте на 24 беспородных крысах-самцах с помощью морфологических и гистохимических исследований печени, а также биохимических исследований крови установлено, что «тауцин» ослабляет проявления СС14-гепатозогепатита.

Ключевые слова: крысы, тетрахлорметановый гепатозогепатит, комбинация таурина с цинка дияспарта-том, гепатозащитное действие.

Введение. Аминокислота таурин в качестве лекарственного средства применяется при хронической сердечной недостаточности, интоксикации сердечными гликозидами и сахарном диабете (дибикор); травмах глаз, дистрофических заболеваниях роговицы и катаракте (тауфон); как гепатопротектор (компонент комплексного аминокислотного лекарственного средства «тавамин») [2, 4].

Препараты цинка (окись и сульфат) отдельно и в комбинации с другими лекарственными средствами широко применяются наружно в качестве антисептических, вяжущих и противовоспалительных средств при конъюнктивитах и катаральном ларингите, уретритах и вагинитах, угрях и дерматозах, язвах и ранах, ожогах и опрелости, пролежнях и экземе, трещинах заднего прохода и геморрое. Цинка сульфат – компонент поливитаминно-минеральных комплексов (таблетки «компливит», «олиговит» и др.). Системно соединения цинка применяют в комбинированной терапии заболеваний печени и соединительной ткани, детском церебральном параличе и гнездном облысении, гипогонадизме и гипопинемии. За рубежом для этих целей выпускаются органические соли цинка: цинка аспарат и оротат, оксалат и цитрат, фитат и ацетат [4].

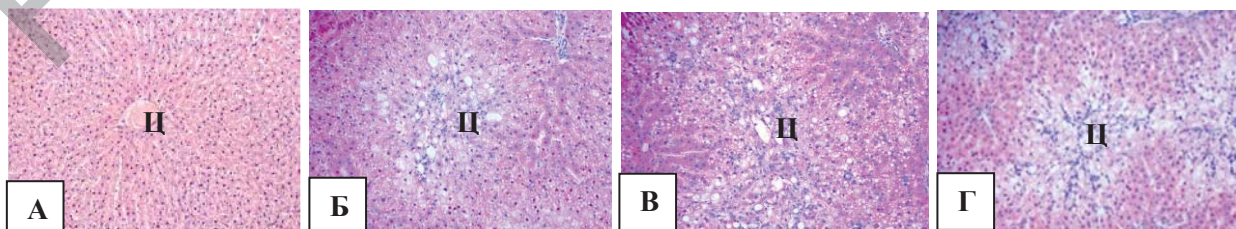
Ранее нами показано, что комбинация таурина с неорганической солью цинка (цинка сульфат) оказывает гепатопротекторное действие при интоксикации крыс ацетаминофеном [1, 3].

Цель исследования – оценить гепатозащитное действие комбинации таурина с цинка дияспарта-том («тауцин») у крыс с тетрахлорметановым гепатозогепатитом.

Материалы и методы. Опыты проведены на 24 беспородных белых крысах-самцах массой 200-250 г в соответствии с Хельсинской декларацией о гуманном обращении с животными. Тетрахлорметан (СС14) вводили в виде 50% (по объему) раствора в подсолнечном масле в дозе 2 мл/кг через 1 день

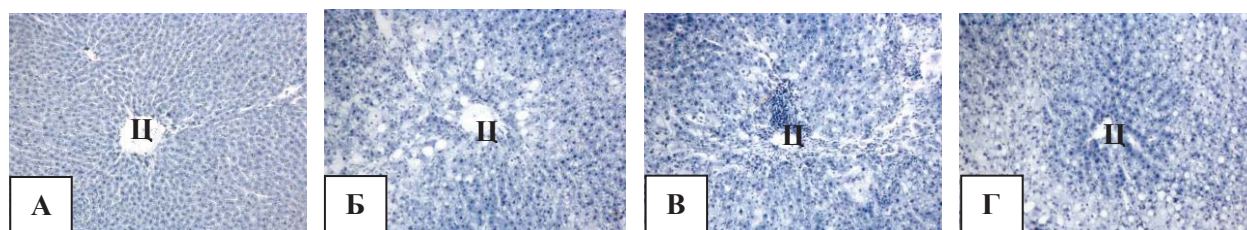
в течение 10 дней (5 доз). Испытывали следующие рецептуры «тауцин», составленные по принципу 1 г/моль цинка дияспартата (0,348 г) с различными г/молярными соотношениями таурина: 20 (2,50 г) – «тауцин-20» и 50 (6,25 г) – «тауцин-50». Комбинации веществ вводили в желудок в дозе 500 мг/кг в виде взвеси в слизи крахмала, ежедневно (9 доз). Контрольным крысам вводили подсолнечное масло и слизь крахмала. Через 24 часа после последнего введения веществ крыс лишали корма в течение 24 часов, декапитировали, брали образцы печени для оценки степени и характера поражения органа и нарушения в нем процессов метаболизма. Кроме того, исследовалась плазма для оценки рутинных биохимических показателей гепатотоксичности.

Результаты и обсуждение. Гепатотоксическое действие тетрахлорметана. Строение печени. Через 10 дней от начала введения крысам СС14 (5 доз, через 1 день) регистрировалось нарушение архитектуры печени. В дольках исчезала балочная структура. Отмечалась лейкоцитарная инфильтрация вокруг междольковых печеночных триад, центральных вен, погибших гепатоцитов. В некоторых участках центральной части долек синусоидные капилляры были сужены, часть не определялась, в других – значительно расширены. Регистрировалась жировая дистрофия гепатоцитов 3 степени (в соответствии с критерием Hornboll), с преимущественной локализацией в центролобулярных зонах. При этом для клеток, расположенных вокруг центральных вен, была характерна крупнокапельная жировая дистрофия. В гепатоцитах промежуточной зоны регистрировалась мелкокапельная жировая и гидропическая белковая дистрофии с явлениями кариопикноза и кариорексиса. Иногда выявлялись небольшие участки некроза паренхимы печени. В периферических частях долек вокруг триад сохранялись 1-3 ряда относительно неповрежденных гепатоцитов. Интенсивность выявленных изменений в популяции крыс варьировала (рис. 1.1).



А – контроль, неповрежденная печеночная долька; Б – СС14, поврежденная печеночная долька; В – СС14+ «тауцин-20», менее выраженные дистрофические изменения; Г – СС14+ «тауцин-50», нет отличий от крыс, получавших СС14. (Ц – центральная вена) Окраска гематоксилином и эозином. $\times 100$. Микрофотография

Рисунок 1.1 – Поврежденная паренхима печени крыс



А – контроль, высокое содержание РНП в печени; Б – СС14, В – СС14 + «тауцин-20», Г – СС14 + «тауцин-50», гетерогенное (в пораженных участках – сниженное, в неповрежденных - повышенное) содержание РНП в печени. (Ц – центральная вена) Окраска по Эйнарсону. $\times 100$. Микрофотография

Рисунок 1.2 – Содержание рибонуклеопротеинов в печени крыс

Липиды выявлялись в виде темно-синих капель. В центральных частях долек они имели большие размеры. В периферических – фоновая окраска печеночных клеток была слабая. Выявлялись мелкие липидные капли, располагающиеся в цитоплазме гепатоцитов.

При окраске срезов печени по Маллори в перикапиллярных пространствах в центральной части долек или в области центральных вен обнаруживались коллагеновые волокна.

Метаболизм в печени. Содержание рибонуклеопротеинов (РНП) гетерогенно. В дистрофически измененных клетках окраска цитоплазмы светлая и неравномерная. Это свидетельствует о снижении их содержания. Цитоплазма периферических гепатоцитов более темная и однородная. В клетках с крупнокапельной жировой дистрофией, располагающихся вокруг центральных вен, РНП не выявлялись. Отмечался полиморфизм ядер печеночных клеток (рис. 1.2).

Активность СДГ в печени была снижена на 54%. Продукты реакции – мелкие и средние гранулы синего цвета.

Суммарная активность ЛДГ была повышена на 66%. Фермент выявлялся гетерогенно: снижен в участках повреждения и компенсаторно значительно повышен в сохранившихся неповрежденных областях печени. Продукты реакции в виде гранул синего цвета равномерно распределены в цитоплазме гепатоцитов.

Суммарная активность НАДН-ДГ сохранялась на уровне значений контрольных крыс. В относительно неповрежденных клетках печени она очень высокая и значительно снижена в очагах деструкции. Продукты реакции располагались в цитоплазме гепатоцитов в виде мелких и средних гранул синего цвета.

Показатели гепатотоксичности в плазме. В плазме повышалась активность АлАТ и АсАТ, ГГТП и ЩФ, соответственно, в 7,2 и 7,1; 2,6 и 3,0 раза. Содержание общего билирубина возрастало в 2,8 раза, преимущественно за счет его неконъюгированной фракции (увеличение в 3,1 раза). Концентрация общего белка снижалась (на 27,9%), а общего холестерина – не изменялась (табл. 1.1).

Таблица 1.1. – Биохимические показатели в плазме крыс, получавших СС14 (в желудок в виде 50% раствора в подсолнечном масле, 2 мл/кг, 1 раз в 2 дня – 5 доз), отдельно и в комбинации с «тауцин-20» и «тауцин-50» (в желудок в виде взвеси в слизи крахмала, 500 мг/кг/день – 9 доз). Ме (25%; 75%), р

Показатели в плазме	Условия опыта			
	Контроль	СС14	СС14 + «тауцин-20»	СС14 + «тауцин-50»
АлАТ (Ед/л)	39 (33; 44)	277 (236; 289) 0,001	252 (232; 288) 0,001 0,86	134 (121; 165) 0,001 0,004
АсАТ (Ед/л)	37 (33; 41)	258 (223; 276) 0,001	210 (187; 243) 0,001 0,98	149 (111; 155) 0,001 0,002
ГГТП (Ед/л)	22 (17; 24)	56 (42; 67) 0,001	39 (22; 59) 0,001 0,65	27 (19; 36) 0,001 0,001
Показатели в плазме	Контроль	СС14	СС14 + «тауцин-20»	СС14 + «тауцин-50»
ЩФ (Ед/л)	142 (121; 156)	424 (376; 451) 0,001	412 (388; 441) 0,001 0,23	388 (345; 404) 0,001 0,27
Билирубин (мкмоль/л): общий,	4,5 (4,3; 4,7)	12,7 (10,7; 15,3) 0,001	11,4 (8,6; 13) 0,001 0,41	7,8 (5,9; 9,1) 0,001 0,003
неконъюгированный,	3,8 (3,4; 4,1)	11,6 (8,8; 12,9) 0,001	10,9 (8,7; 11,5) 0,001 0,42	7,8 (7,2; 8,9) 0,001 0,34
конъюгированный.	1,2 (1,1; 1,3)	1,1 (0,7; 1,5) 0,001	0,5 (0,3; 0,7) 0,001 0,003	0
Общий белок (г/л)	74 (72; 75)	53 (44; 61) 0,001	61 (42; 67) 0,001 0,34	68 (51; 76) 0,001 0,45
Общий холестерол (ммоль/л)	1,45 (1,22; 1,73)	1,12 (0,87; 1,21) 0,001	1,68 (1,41; 1,79) 0,001 0,32	1,59 (1,32; 1,87) 0,001 0,76

Примечание – Первая строка цифр – значения Ме, вторая (в скобках) – квартилей, третья – р в сравнении с контрольными и получавшими СС14 (в скобках) крысами. Полужирным шрифтом выделены статистически значимые ($< 0,05$) значения. АлАТ – аланинаминотрансфераза, АсАТ – аспаратаминотрансфераза, ГГТП – γ -глутамилтранспептидаза, ЩФ – щелочная фосфатаза

Гепатозащитное действие «тауцин-20»

Строение печени. «Тауцин-20» не оказал существенного влияния на характер и степень выраженности тетрахлорметановой гепатопатии. В центральной части долек гепатоциты были также дистрофически изменены. Относительно неповрежденные печеноч-

ные клетки находились в периферической части долек, где располагались в 2-5 рядов (рис. 1.1). Интенсивность повреждения печени у разных животных варьировала. Регистрировалась тенденция к увеличению площадей, занимаемых относительно неповрежденными гепатоцитами (табл. 1.1).

Фоновая окраска структурных липидов была ниже, чем у крыс, получавших СС14. Липидные капли меньших размеров.

В перикапиллярных пространствах между гепатоцитами обнаруживалось меньшее количество, чем у контрольных крыс, коллагеновых волокон.

Метаболизм в печени. Содержание РНП в гепатоцитах, а также активности СДГ, ЛДГ и НАДН-ДГ сохранялись на уровне значений крыс, получавших только тетрахлорметан (рис. 1.2).

Показатели гепатотоксичности в плазме. Активности АлАТ и АсАТ, ГГТП и ЩФ, а также содержание общего и конъюгированного билирубина не изменялись. Уровень конъюгированного билирубина снижался на 55%. Содержание общего белка и холестерина сохранялось на уровне значений животных, получавших только тетрахлорметан (табл. 1.1).

Гепатозащитное действие «таурин-50»

Строение печени. Степень нарушений строения печени не отличалась от таковой у крыс, получавших тетрахлорметан (рис. 1.1). Содержание липидов в органе было близко к аналогичному у крыс, получавших СС14 в комбинации с «таурин-20».

Метаболизм в печени. Содержание РНП, а также активности СДГ, ЛДГ, НАДН-ДГ в печени не отличались от таковых у животных, получавших только тетрахлорметан.

Показатели гепатотоксичности в плазме. Активности ферментов-маркеров повреждения плазматической мембраны гепатоцитов (АлАТ, АсАТ и ГГТП) снижались, соответственно, на 42, 52 и 52%. Активность ЩФ сохранялась на уровне значений животных, получавших тетрахлорметан. Количество общего билирубина снижалось на 39% за счет его конъюгированной фракции (не определялась). Содержание конъюгированного билирубина, общего белка и общего холестерина не изменялось (табл. 1.1).

Выводы

1. Комбинация таурина с цинка диаспар-

татом («таурин-20») в общей дозе 500 мг/кг снижает проявления СС14-гепатозогепатита у крыс, судя по результатам морфологических и гистохимических исследований печени.

2. Увеличение относительного содержания таурина в составе «таурин-50» сопровождается ослаблением проявлений гепатотоксичности, судя по снижению в плазме активности АлАТ, АсАТ и ГГТП (на 42–52 %) и выраженности гипербилирубинемии, без существенного улучшения строения печени.

Заключение. Комбинация таурина с цинка диаспаратом «таурин-20» обладает гепатозащитным действием при тетрахлорметановом поражении печени у крыс. Об этом свидетельствует снижение содержания липидов, коллагеновых волокон в печени и конъюгированного билирубина в плазме. Относительное увеличение содержания таурина в комбинации веществ («таурин-50»), не влияя на выраженность нарушений строения печени и протекания в ней метаболических процессов, в значительной степени ослабляет проявления гепатопатии, судя по показателям гепатотоксичности в плазме (снижение активности АлАТ, АсАТ и ГГТП, а также содержания общего билирубина за счет его конъюгированной фракции).

Гепатозащитное действие «таурин» при тетрахлорметановом поражении печени, по-видимому, обусловлено входящими в его состав компонентами. Таурин обладает цитопротекторными, корректирующими метаболизм свойствами и участвует в детоксикации цитотоксичных желчных кислот, с образованием нетоксичных таурохолатов [3, 4]. Кроме того, известна его регуляторная роль в дифференциации и росте клеток [5]. Увеличение в 2,5 раза относительного содержания таурина в комбинации веществ («таурин-50») сопровождается улучшением показателей гепатотоксичности в плазме без существенного улучшения строения печени.

Цинк входит в состав более 200 ферментов, поэтому является внутриклеточным биорегулятором. По-видимому, он, как и таурин, может обладать самостоятельным гепатозащитным действием. Это предположение базируется на том обстоятельстве, что цинк входит в состав супероксиддисмутазы и глутатионпероксидазы – важнейших компонентов ферментной системы антиоксидантной защиты клеток [5].

Литература

1. Горецкая М.В. Гепатопротекторные свойства таурина при интоксикации парацетамолом / М.В. Горецкая, В.М. Шейбак // Весті Нацыянальнай акадэміі навук Беларусі. Сэрыя медыцынскіх навук. – 2013. – № 3. – С. 97-104.
2. Машковский М.Д. Лекарственные средства / М.Д. Машковский // 15-е изд., перераб., исправ. и доп. – М: Новая волна. – 2005. – С. 668-669.
3. Шейбак В.М. Аминокислоты и иммунная система / В.М. Шейбак, М.В. Горецкая // Москва : Пальмир. – 2010. – С. 350-356.
4. Manovitskaia A.V. Clinical effects of application of taurines in patients with metabolic syndrome/ A.V. Manovitskaia // Vopr Pitan. – 2011. – Vol. 80 (3). – P. 57-61.
5. Razvodovsky Y.E., Doroshenko E.M., Naumov A.V. Taurine and zinc can prevent ethanol induced

Literatura

1. Goretskaya M.V. Gepatoprotekturnyye svoystva taurina pri intoksikatsii parasetamolom / M.V. Goretskaya, V.M. Sheybak // Vestsi Natsyuanal'nay akademii navuk Belarusi. Seryya medytsynskikh navuk. – 2013. – № 3. – S. 97-104.
2. Mashkovskiy M.D. Lekarstvennyye sredstva / M.D. Mashkovskiy // 15-e izd., pererab., isprav. i dop. – M: Novaya volna. – 2005. – S. 668-669.
3. Sheybak V.M. Aminokisloty i immunnaya sistema / V.M. Sheybak, M.V. Goretskaya // Moskva : Pal'mir. – 2010. – S. 350-356.
4. Manovitskaia A.V. Clinical effects of application of taurines in patients with metabolic syndrome/ A.V. Manovitskaia // Vopr Pitan. – 2011. – Vol. 80 (3). – P. 57-61.
5. Razvodovsky Y.E., Doroshenko E.M., Naumov A.V. Taurine and zinc can prevent ethanol induced hyperhomocysteinemia / YE Razvodovsky, E.M. Doroshenko,

hyperhomocysteinemia / Y.E. Razvodovsky, E.M. Doroshenko, A.V. Naumov [et al.] // J. Nutr. – 2007. – Vol. 42 (1). – P. 158-159.
A.V. Naumov [et al.] // J. Nutr. – 2007. – Vol. 42 (1). – P. 158-159.

**THE HEPATOPROTECTIVE ACTION OF A COMBINATION OF TAURINE WITH ZINC
DIASPARTATE IN RATS WITH TETRACHLORMETHANE-INDUCED HEPATOSOHEPATITIS**

Pashko A. Yu., Sheybak V.M., Lelevich V.V., Baraban O.V., Zimatkin S.M., Bushma M.I.
Educational Establishment «Grodno State Medical University», Grodno, Belarus

The purpose of the study was to investigate the hepatoprotective action of a combination of taurine with zinc diaspertate («taucin») in rats with tetrachlormethane-induced hepatosohepatitis. During the experiment, conducted on 24 outbred male rats by morphological and histochemical studies of the liver and blood biochemical studies it was established that «taucin» weakens manifestation of tetrachlormethane-induced hepatosohepatitis.

Key words: rats, tetrachlormethane-induced hepatosohepatitis, combination of taurine with zinc diaspertate, hepatoprotective action.

Адрес для корреспонденции: e-mail: pharma@grsmu.by

Поступила 24.02.2014