

БИОПЛАСТИЧЕСКИЙ КОЛЛАГЕНОВЫЙ МАТЕРИАЛ «КОЛЛОСТ» ПРИ ЛЕЧЕНИИ ОЖГОВОЙ ТРАВМЫ

DOI: 10.17691/stm2020.12.1.12

УДК 617–001.17–08:615.468.48:687.55

Поступила 17.01.2018 г.



Л.И. Будкевич, д.м.н., профессор, главный научный сотрудник отдела комбустиологии и реконструктивно-пластической хирургии НИИ хирургии детского возраста¹;

руководитель ожогового центра²; зав. 2-м ожоговым отделением²;

Г.В. Мирзоян, детский хирург 2-го ожогового отделения²;

Р.Б. Габитов, научный консультант кафедры хирургических болезней и клинической ангиологии³;

М.А. Бразоль, к.м.н., зав. ожоговым отделением, зам. главного врача по хирургии⁴;

П.В. Салистый, зав. ожоговым отделением⁵;

Ю.В. Чикинев, д.м.н., профессор, зав. кафедрой госпитальной и детской хирургии⁶;

А.А. Шмырин, зав. отделением комбустиологии⁷;

А.В. Глуткин, к.м.н., доцент кафедры детской хирургии⁸

¹Российский национальный исследовательский медицинский университет им. Н.И. Пирогова Минздрава России, ул. Островитянова, 1, Москва, 117997;

²Детская городская клиническая больница №9 им. Г.Н. Сперанского, Шмитовский проезд, 29, Москва, 123317;

³Московский государственный медико-стоматологический университет им. А.И. Евдокимова, ул. Делегатская, 20/1, Москва, 127473;

⁴Детская городская больница №1, ул. Авангардная, 14, С.-Петербург, 198205;

⁵Детская городская клиническая больница №9, ул. Решетская, 51, Екатеринбург, 620134;

⁶Новосибирский государственный медицинский университет, Красный проспект, 52, Новосибирск, 630091;

⁷Государственная Новосибирская областная клиническая больница, ул. Немировича-Данченко, 130, Новосибирск, 630087;

⁸Гродненский государственный медицинский университет, ул. Горького, 80, Гродно, 230009, Республика Беларусь

Цель исследования — оценить эффективность и безопасность различных форм биопластического материала «Коллост» при лечении пограничных и мозаичных ожогов.

Материалы и методы. Проведено проспективное многоцентровое исследование, в которое включено 94 пациента в возрасте от 1 года до 12 лет с термическими ожогами кожи II–III степени по МКБ-10. Пациенты были разделены на четыре группы. В группах 1–3 применяли различные формы биопластического материала «Коллост» (1-я группа — гель 7%, 2-я группа — мембраны, 3-я группа — порошок) и гидроколлоидные повязки с ионами Ag⁺. Пациентам 4-й, контрольной, группы проводили традиционное местное консервативное лечение с помощью гидроколлоидных повязок. Сопутствующая терапия была сходной во всех исследовательских центрах. Общий период наблюдения составил 4 нед с момента получения ожоговой травмы.

Результаты. На 14-е сутки в 1-й группе насчитывалось 23 случая (92%) полной эпителизации, во 2-й — 13 (68,4%), в 3-й — 21 (78%), в 4-й — 9 (39,1%). Статистически значимые различия выявлены в 1-й и 3-й группах в сравнении с контролем ($p < 0,05$). Продолжительность эпителизации поврежденных участков в группах «Коллост» (гель 7% и порошок) происходила в среднем на неделю быстрее по сравнению с контролем.

Заключение. Биопластический материал «Коллост» в форме геля и порошка в сочетании с гидроколлоидными повязками при пограничных и мозаичных ожогах может стать функциональной и недорогой альтернативой аутооттрансплантатам.

Ключевые слова: мозаичные ожоги; термические ожоги; коллаген 1-го типа; «Коллост».

Как цитировать: Budkevich L.I., Mirzoyan G.V., Gabitov R.B., Brazol M.A., Salistyj P.V., Chikinev Y.V., Shmyrin A.A., Glutkin A.V. Collost bioplastic collagen material for the treatment of burns. *Sovremennye tehnologii v medicine* 2020; 12(1): 92–97, <https://doi.org/10.17691/stm2020.12.1.12>

Для контактов: Габитов Руслан Борисович, e-mail: dr.gabitov@gmail.com

English

Collost Bioplastic Collagen Material for the Treatment of Burns

L.I. Budkevich, MD, DSc, Professor, Chief Researcher, Department of Combustiology and Reconstructive Plastic Surgery, Research Institute of Pediatric Surgery¹; Head of the Burn Center²; Head of the 2nd Burn Unit²;

G.V. Mirzoyan, Pediatric Surgeon, the 2nd Burn Unit²;

R.B. Gabitov, Scientific Consultant, Department of Surgical Diseases and Clinical Angiology³;

M.A. Brazol, MD, PhD, Head of the Burn Unit; Deputy Chief Surgeon⁴;

P.V. Salistyj, Head of the Burn Unit⁵;

Y.V. Chikinev, MD, DSc, Professor, Head of the Department of Hospital and Pediatric Surgery⁶;

A.A. Shmyrin, Head of the Unit of Combustiology⁷;

A.V. Glutkin, MD, PhD, Associate Professor, Department of Pediatric Surgery⁸

¹Pirogov Russian National Research Medical University, 1 Ostrovitianova St., Moscow, 117997, Russia;

²Children's City Clinical Hospital No.9 named after G.N. Speransky, 29 Shmitovskiy Proezd, Moscow, 123317, Russia;

³A.I. Yevdokimov Moscow State University of Medicine and Dentistry, 20/1 Delegatskaya St., Moscow, 127473, Russia;

⁴Children's City Hospital No.1, 14 Avangardnaya St., Saint Petersburg, 198205, Russia;

⁵Children's City Clinical Hospital No.9, 51 Reshetskaya St., Ekaterinburg, 620134, Russia;

⁶Novosibirsk State Medical University, 52 Krasnyy Prospekt, Novosibirsk, 630091, Russia;

⁷Novosibirsk State Regional Clinical Hospital, 130 Nemirovicha-Danchenko St., Novosibirsk, 630087, Russia;

⁸Grodno State Medical University, 80 Gor'kogo St., Grodno, 230009, Republic of Belarus

The aim of the study was to evaluate the efficacy and safety of the Collost bioplastic material in the treatment of borderline and mosaic burns.

Materials and Methods. We conducted a prospective multicenter study, which included 94 patients aged 1 to 12 years with thermal skin burns (grade II–III by ICD-10). Patients were divided into four groups. In groups 1–3, various forms of the Kollost bioplastic material were used (group 1 — 7% gel, group 2 — membranes, group 3 — powder) in combination with hydrocolloid dressings containing Ag⁺ ions. Patients of the control group (group 4) underwent the traditional local conservative treatment using hydrocolloid dressings alone. Concomitant therapy was similar in all of the participating centers. The total follow-up period was 4 weeks from the date of burn injury.

Results. On day 14, there were 23 cases (92%) of complete epithelization in group 1, 13 cases (68.4%) — in group 2, 21 cases (78%) — in group 3, and 9 cases (39.1%) — in group 4. The data from groups 1 and 3 significantly differed from those in control ($p < 0.05$). The epithelialization of the burned skin in the Collost groups (7% gel and powder) was on average one week faster compared to the control.

Conclusion. The Collost bioplastic material (in the form of gel or powder) in combination with hydrocolloid dressings can be a functional and inexpensive alternative to autografts in the treatment of borderline and mosaic burns.

Key words: mosaic burns; thermal burns; type 1 collagen; Collost.

Введение

За медицинской помощью в Российской Федерации ежегодно обращаются 450 тыс. пострадавших от ожогов. 70% из них могут проходить лечение в амбулаторных условиях, так как имеют незначительные по площади поверхностные ожоги. У остальных встречаются глубокие и пограничные ожоги, и наиболее часто такие повреждения получают дети в возрасте до 5 лет [1].

Согласно международной классификации МКБ-10, ожоги делятся на поверхностные (эпидермальные ожоги I степени), пограничные (дермальные ожоги II степени) и глубокие (III степени). При ожогах II степени (пограничные) остаются неповрежденными многие дериваты кожи, за счет которых

сохраняется возможность эпителизации в течение 18–21 дня. Частыми последствиями пограничных ожогов II степени являются диспигментация кожи, послеожоговые рубцы, особенно при «мозаичных» ожогах (ожоги II степени с небольшими участками поражения кожи III степени), так как лишь небольшие по площади глубокие ожоги способны заживать за счет краевой эпителизации. В настоящее время рекомендуется проводить лечение пограничных ожогов II степени консервативно в условиях влажной среды с применением специальных раневых повязок. В ряде случаев предлагается использовать биологические раневые покрытия отдельно или в комбинации с аутодермопластикой [1].

Биологические покрытия на основе коллагена способны эффективно контролировать раневой

экссудат, инактивировать протеиназы, могут защитить эндогенные и экзогенные факторы роста от деградации, служат биопластическим материалом и матрицей для формирования собственной соединительной ткани [2–4]. Таковым является покрытие на основе нативного нереконструированного бычьего коллагена 1-го типа «Коллост». Клиническая эффективность данного покрытия в виде 7% геля и мембран была оценена при местном лечении термических ожогов кожи у 6 детей в возрасте 11–20 мес с ранами общей площадью от 3 до 12% поверхности тела [5]. Отмечено сокращение сроков эпителизации тканей по сравнению с контрольной группой, получавшей традиционное консервативное лечение. Аллергических реакций не зафиксировано [5]. При использовании мембран «Коллост» 60×50×1,5 мм наблюдалось ускоренное заживление остаточных ран после глубоких ожогов у взрослых в сравнении с контрольной группой [6]. В другом исследовании [7] показано, что мембраны «Коллост» 60×50×1,5 мм при лечении длительно незаживающих остаточных ран стимулируют образование грануляций и позволяют ускорить подготовку пораженных участков кожи к аутодермопластике.

Цель настоящего исследования — оценить эффективность и безопасность различных форм биопластического материала «Коллост» при консервативном лечении пограничных и мозаичных ожогов.

Материалы и методы

Проведено проспективное многоцентровое исследование, в которое включено 94 пациента в возрасте от 1 до 12 лет с термическими ожогами (99% из них —

горячей жидкостью). Состояние 53 детей (56%) во время первого визита соответствовало средней степени тяжести, остальные пациенты чувствовали себя удовлетворительно.

Все пациенты поступали в отделения комбустиологии с мозаичными ожогами преимущественно II–IIIА степени и небольшими участками IIIБ степени, что соответствует II–III степени ожога по МКБ-10. Дети включались в исследование в среднем на 5-е сутки от получения ожога (5,2±1,7 дня).

Исследование проведено в соответствии с Хельсинкской декларацией (2013) и одобрено локальными этическими комитетами. Информированное согласие получено от родителей пациентов согласно Федеральному закону «Основы законодательства Российской Федерации об охране здоровья граждан» (2011).

По локализации ожоги разделились следующим образом: шеи — у 2 детей, передней поверхности туловища и/или плеча — у 24, передней поверхности туловища и бедра — у 1, задней поверхности туловища/задней поверхности туловища и плеча — у 7, плеча и/или предплечья — у 20, предплечья и/или кисти — у 11, бедра и/или голени — у 11, голени и стопы — у 4, стопы — у 14 человек.

Пациенты были разделены на четыре группы, сопоставимые по полу, возрасту, ИМТ, характеристикам ожогов, площади поражения кожных покровов (табл. 1).

В группах 1–3 применяли различные формы биологического покрытия «Коллост» и гидроколлоидные повязки с ионами Ag⁺. В 4-й, контрольной, группе проводили хирургическую обработку ожоговых ран и накладывали гидроколлоидные повязки с ионами Ag⁺.

Таблица 1
Характеристика исследуемых групп

Показатели	1-я группа (n=25)	2-я группа (n=19)	3-я группа (n=27)	4-я группа (n=23)	Статистическая значимость
Пол, абс. число/%:					
мужской	14/56	16/84	14/52	16/70	p=0,108
женский	11/44	3/16	13/48	7/30	
Возраст, лет:					$\chi^2=1,7$
M±SD	2,2±2,6	2,4±2,8	3,2±3,7	3,1±3,6	df=3
Me [25; 75]	1,1 [1; 2]	1,1 [1; 2]	1,3 [1; 3]	1,3 [1,0; 4,3]	p=0,642
Индекс массы тела, кг/м ² :					$\chi^2=0,122$
M±SD	17,4±4,1	17,2±2,7	18,1±4,7	17,3±2,4	df=3
Me [25; 75]	16,4 [15,7; 18,8]	16,8 [15,7; 18,0]	16,8 [15,4; 19,7]	17,5 [15,0; 18,8]	p=0,989
Давность ожогов, дней:					$\chi^2=7,4$
M±SD	5±1	6±3	5±1	5±1	df=3
Me [25; 75]	5 [5; 5]	6 [4; 9]	5 [5; 6]	4 [3; 5]	p=0,1
Площадь ожога, см ² :					$\chi^2=5,5$
M±SD	42,5±41,6	37,1±40,8	44,0±26,6	47,7±39,2	df=3
Me [25; 75]	27,1 [9,1; 47,6]	18,9 [8,8; 44,0]	40,8 [16,0; 45,7]	47,0 [11,5; 52,3]	p=0,139

Примечание: сравнения независимых непараметрических выборок проводили с использованием критерия Краскела–Уоллиса.

Общий период наблюдения составил 4 нед с момента получения ожоговой травмы. Контрольные точки: 5, 9, 14 и 28-е сутки.

Помимо стандартных методов клинического исследования проводили измерение площади раневой поверхности при каждом визите пациента с использованием компьютерной программы (приложение V2F); оценивали состояние раны с использованием шкалы Photographic Wound Assessment Tool [8], адаптированной нами для оценки раневой поверхности при ожогах. Модифицированная фотографическая шкала оценки ран mPWAT включает четыре параметра (состояние краев раны, цвет кожи вокруг раны, тип грануляционной ткани и степень эпителизации), которые могут быть определены по фотографии. Каждому параметру присваиваются баллы от 0 до 4. Общий балл mPWAT для фотографии раны рассчитывается путем суммирования баллов. Таким образом, диапазон возможных результатов может составлять от 0 до 16, при этом 0 баллов соответствует полностью зажившей ране.

Методика применения биопластического материала «Коллост». Пациентам 1-й группы (n=25) на раневую поверхность равномерным слоем апплицировали гель «Коллост» 7%, после чего накладывали гидроколлоидную повязку с ионами Ag⁺. Смену повязки проводили один раз в 3–4 дня.

Во 2-й группе (n=19) раневой дефект закрывали мембраной «Коллост» 60×50×1,5 мм. Мембрану предварительно выдерживали в теплом (38°С) физиологическом растворе натрия хлорида 15 мин, далее перфорировали для оттока экссудата и моделировали по размерам раны, после чего укладывали на рану. Поверх мембраны «Коллост» накладывали гидроколлоидную повязку с ионами Ag⁺. Мембрана должна плотно прилегать к раневой поверхности и находиться в увлажненном состоянии на протяжении всего периода лечения биоматериалом «Коллост». Для дополнительной фиксации (плотного прилегания мембраны к поверхности раны и гидроколлоидной повязке) возможно использование поверх повязки лейкопластыря на тканевой основе или бинтовых повязок. Смену повязки проводили один раз в 3–4 дня.

В 3-й группе (n=27) равномерным слоем наносили порошок «Коллост» на раневую поверхность. Поверх накладывали гидроколлоидную повязку с ионами Ag⁺. Смену повязки проводили один раз в 3–4 дня.

Статистические методы. Статистический анализ выполняли с помощью программ Statistica 6.0 и SPSS для Windows (SPSS Inc., США). Количественные признаки представлены в виде M±SD или Me [25; 75] в зависимости от типа распределения. При попарном сравнении зависимых выборок использовали двухвыборочный критерий Уилкоксона, при попарном сравнении независимых выборок — критерий Манна–Уитни. Множественные сравнения независимых непараметрических выборок проводили при помощи критерия Краскела–Уоллиса, множественные сравнения зависимых непараметрических выборок — с использова-

нием критерия Фридмана. Взаимосвязь качественных величин изучали по таблицам сопряженности признаков с применением критерия χ^2 или двустороннего точного критерия Фишера (если ожидаемые значения таблицы сопряженности <5). За уровень статистической значимости принимали значение $p < 0,05$.

Результаты

В табл. 2 и на рис. 1 отражена динамика эпителизации ожогов по шкале mPWAT от 1-го к 4-му визиту. По среднему количеству баллов mPWAT на 14-е сутки (3-й визит) в группах 1–3 (с применением биопластического материала «Коллост») отмечено улучшение процесса заживления ожоговых ран в сравнении с контрольной группой ($p < 0,05$). При дальнейшем наблюдении (4-й визит, 28-е сутки) улучшение процесса заживления ожоговых ран по среднему баллу mPWAT в сравнении с контрольной группой выявлено в 1-й (гель «Коллост» 7%) и 3-й (порошок «Коллост») группах ($p < 0,05$).

На 14-е сутки в 1-й группе насчитывалось 23 случая (92%) полной эпителизации, во 2-й — 13 (68,4%), в 3-й — 21 (78%), в 4-й — 9 (39,1%). Статистически

Т а б л и ц а 2

Изменение средних баллов mPWAT в исследуемых группах, M±SD

Визиты	1-я группа (n=25)	2-я группа (n=19)	3-я группа (n=27)	4-я группа (n=23)
1	9±2	9±1	9±1	9±1
2	2±2	4±4	3±3	5±3
3	0±1	1±2	1±2	3±4
4	0±0	0±0	0±0	1±3

Примечание: 0 баллов — полное заживление раны.

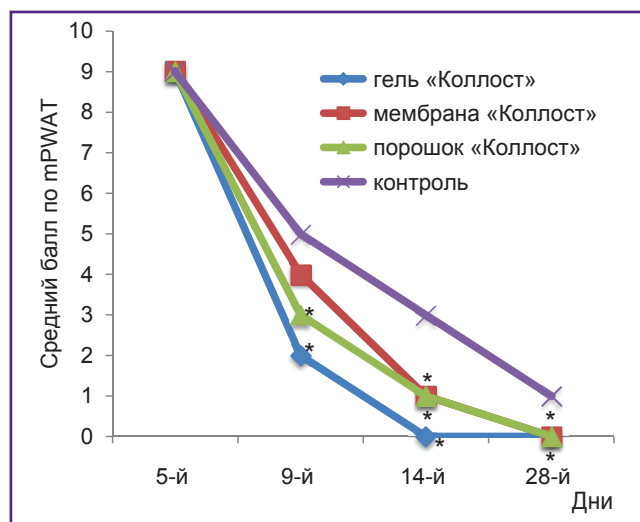


Рис. 1. Изменение общих баллов mPWAT по группам в динамике

* — $p < 0,05$ по сравнению с контрольной группой

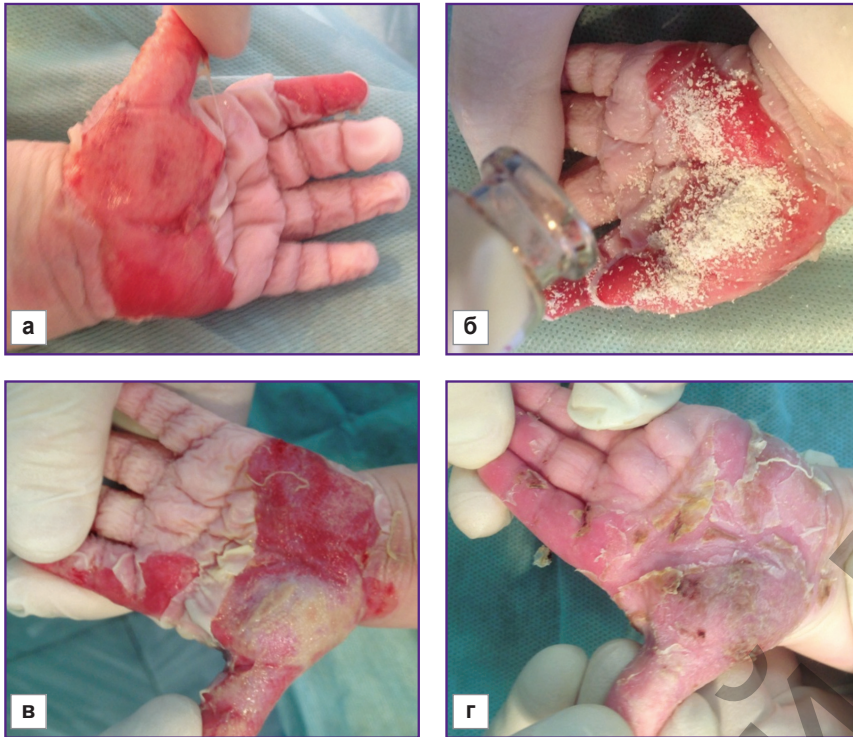


Рис. 2. Девочка, 1 год, ожог кисти кипятком, II–III степень по МКБ-10: а — 1-е сутки ожога; б — 5-е сутки, нанесение порошка «Коллост»; в — 9-е сутки, грануляция раны; г — 14-е сутки, полная эпителизация

значимые различия выявлены в 1-й и 3-й группах (гель «Коллост» 7% и порошок) в сравнении с контролем ($p < 0,05$).

В группах 1–3 медиана количества дней от начала лечения до полной эпителизации раны составляла 7 [3; 9], 8 [4; 11] и 9 [4; 13] соответственно, тогда как в 4-й группе этот показатель в среднем был больше — 15 [4; 22] дней. Статистически значимые различия наблюдались между 1-й (гель «Коллост» 7%) и 4-й (контроль) группами ($p < 0,05$).

Сопутствующая терапия была сходной во всех исследовательских центрах. В 1-е сутки поступления пациентам проводили механическую обработку ожоговых ран, удаление некротизированного эпидермиса, рыхлого фибрина. Дополнительно к исследуемому биоматериалу «Коллост» и гидроколлоидным повязкам с ионами серебра из местных средств лечения ран наиболее часто использовали раствор фурацилина, Пронтосан-гель, 0,02–0,05% раствор хлоргексидина. В ряде случаев проводили системную инфузионную и антибактериальную терапию (сульперазон, цефтриаксон, цефуроксим, аугментин), применяли также нестероидные противовоспалительные и антигистаминные препараты.

Полная эпителизация мозаичных ожогов II–IIIА с небольшими участками IIIБ степени от начала дифференцированной терапии происходила в среднем на неделю быстрее при использовании покрытия «Коллост» в форме порошка (рис. 2) и 7% геля по сравнению с традиционным местным консервативным лечением.

Средняя скорость эпителизации ожоговых ран

составляла 4,25 см²/сут в группах применения геля «Коллост» 7% и порошка, тогда как в контроле — 3 см²/сут.

Таким образом, использование медицинского изделия «Коллост» в форме 7% геля и порошка позволило уменьшить периоды полной эпителизации ожоговой раны и продолжительность лечения в среднем в 1,4 раза по сравнению с группой традиционной терапии. В связи с большей продолжительностью периода эпителизации в контрольной группе на одного пациента приходилось большее количество перевязок со сменной гидроколлоидных повязок. За период исследования нежелательных явлений не наблюдалось.

Заключение

Из существующих в настоящее время доступных технологий лечения ожоговых пациентов использование нативного бычьего коллагена 1-го типа «Коллост» является одной из эффективных, безопасных и экономически оправданных. Биопластический материал «Коллост» в форме 7% геля и порошка в сочетании с гидроколлоидными повязками позволяет сократить сроки полной эпителизации при мозаичных ожогах и может стать функциональной и недорогой альтернативой аутоаутоплантатам. Дальнейшее освоение новых технологий на основе регенеративной медицины целесообразно с целью улучшения качества жизни пациентов как в период лечения, так и в дальнейшем: сокращение сроков эпителизации и количества перевязок, уменьшение болевых ощущений, профилактика формирования грубых рубцов и выраженных контрактур.

Финансирование исследования и конфликт интересов. Исследование не финансировалось какими-либо источниками, и конфликты интересов, связанные с данным исследованием, отсутствуют.

Литература/References

1. Ожоги термические и химические. Ожоги солнечные. Ожоги дыхательных путей. Клинические рекомендации. М; 2017.
Ozhogi termicheskie i khimicheskie. Ozhogi solnechnye. Ozhogi dykhatel'nykh putey. Klinicheskie rekomendatsii [Thermal and chemical burns. Solar burns. Burns of the respiratory tract. Clinical guidelines]. Moscow; 2017.
2. Будкевич Л.И., Сошкина В.В., Астамирова Т.С., Королева Т.А., Старостин О.И., Ужевко Ю.С. Инновационные технологии организации и оказания медицинской помощи детям с термическими поражениями в результате чрезвычайных ситуаций. *Медицина катастроф* 2012; 4(80): 29–32.
Budkevich L.I., Soshkina V.V., Astamirova T.S., Korolyova T.A., Starostin O.I., Uzhevko Yu.S. Innovation technologies of organization and delivery of medical care to children with heat injuries resulting from emergency situations. *Meditsina katastrof* 2012; 4(80): 29–32.
3. Силина Е.В., Ступин В.А., Золотарева Л.С., Комаров А.Н. Применение нативного коллагена в клинической практике для лечения хронических ран. *Хирургия. Журнал им. Н.И. Пирогова* 2017; 9: 78–84, <https://doi.org/10.17116/hirurgia2017978-84>.
Silina E.V., Stupin V.A., Zolotareva L.S., Komarov A.N. Native collagen application in clinical practice for chronic wounds treatment. *Khirurgiya. Zhurnal im. N.I. Pirogova* 2017; 9: 78–84, <https://doi.org/10.17116/hirurgia2017978-84>.
4. Stupin V.A., Gabitov R.B., Sinelnikova T.G., Silina E.V. Biological mechanisms of chronic wound and diabetic foot healing: the role of collagen. *Ser J Exp Clin Res* 2018; 19(4): 373–382, <https://doi.org/10.2478/sjecr-2018-0077>.
5. Глуткин А.В. Первый опыт использования в Беларуси коллагенового биоматериала у детей раннего возраста при локальных термических ожогах кожи. *Хирургия. Восточная Европа* 2016; 5(1): 91–98.
Glutkin A.V. The first experience application in Belarus the collagen biomaterial in early age children with local thermal skin burns. *Khirurgiya. Vostochnaya Evropa* 2016; 5(1): 91–98.
6. Усов В.В., Митряшов К.В., Митряшов И.В. Применение биопластического материала «Коллост» в комбустиологии. *Вопросы травматологии и ортопедии* 2012; 3(2): 130–131.
Usov V.V., Mityashov K.V., Mityashov I.V. Application of bioplastic material “Collost” in combustiologiy. *Voprosy travmatologii i ortopedii* 2012; 3(2): 130–131.
7. Шмырин А.А., Чикинев Ю.В. Применение биопластического материала «Коллост» в лечении пациентов с ожогами II–III степени. *Электронный научно-практический журнал. Комбустиология* 2017; 58. URL: <http://combustiolog.ru/journal/primenenie-bioplasticheskogo-materiala>.
Shmyrin A.A., Chikinev Y.V. Application of bioplastic material “Collost” in the treatment of patients with burns of the II–III degree. *Elektronnyy nauchno-prakticheskiy zhurnal. Kombustiologiya* 2017; 58. URL: <http://combustiolog.ru/journal/primenenie-bioplasticheskogo-materiala>.
8. Houghton P.E., Kincaid C.B., Campbell K.E., Woodbury M.G., Keast D.H. Photographic assessment of the appearance of chronic pressure and leg ulcers. *Ostomy Wound Manage* 2000; 46(4): 20–30.