

ДИВЕРТИКУЛЯРНАЯ БОЛЕЗНЬ ДВЕНАДЦАТИПЕРСТНОЙ И ТОЩЕЙ КИШКИ С РЕЦИДИВИРУЮЩИМИ ПРОФУЗНЫМИ КРОВОТЕЧЕНИЯМИ

Дешук А. Н., Гарелик П. В., Цилиндзь И. Т., Побылец А. М.

Гродненский государственный медицинский университет, Гродно, Беларусь

В статье представлены материалы собственного клинического наблюдения хирургического лечения пациента с дивертикулезом двенадцатиперстной и тощей кишки, осложненного рецидивирующими профузными кровотечениями. Пациент в 2018 г. был дважды оперирован. 15.09.2018 г. выполнена лапаротомия, резекция тощей кишки наложением энтеро-энтероанастомоза, дивертикулэктомия из дуоденоюнонального перехода с целью устранения источника кровотечения. В связи с развитием очередного рецидива кровотечения 16.09.2018 г. произведена релапаротомия, резекция участка 12-перстной кишки, несущего дивертикул с дуоденопластикой. После повторной операции пациент в удовлетворительном состоянии выписан на амбулаторное лечение.

Ключевые слова: дивертикулез, двенадцатиперстная кишка, тощая кишка, кровотечение, инъекционный эндогемостаз, лапаротомия, резекция.

Для цитирования: Дивертикулярная болезнь двенадцатиперстной и тощей кишки с рецидивирующими профузными кровотечениями / А. Н. Дешук, П. В. Гарелик, И. Т. Цилиндзь, А. М. Побылец // Журнал Гродненского государственного медицинского университета. 2020. Т. 18, № 1. С. 69-72. <http://dx.doi.org/10.25298/2221-8785-2020-18-1-69-72>.

Введение

Дивертикулом называется выпячивание стенки полого органа, сообщающееся с его просветом [1, 2, 3]. Различают дивертикулы истинные и ложные, первые встречаются достаточно редко, преимущественно бывают врожденными, единичными, их стенка имеет такое же строение, как и полого органа [1, 2, 4]. Истинные дивертикулы, имея мышечный слой, способны активно опорожняться, воспаление в них возникает редко [1, 3, 4]. Ложные дивертикулы встречаются чаще и представляют собой выпячивание слизистой оболочки между мышечными волокнами, их стенка не содержит мышечного слоя, они не могут активно опорожняться, что способствует застою содержимого и развитию дивертикулита [2, 3, 5]. Дивертикулы двенадцатиперстной кишки (12ПК) чаще бывают ложными, а в 97% случаев располагаются на внутренней стенке кишки и прилежат к головке поджелудочной железы [1, 3], при этом известно, что в 65% случаев – на нисходящей части 12ПК, в 20% – на нижней горизонтальной, в 7,5% – на верхней горизонтальной части и крайне редко (1,5-2%) – в луковице [1, 3].

Дивертикулы возникают в слабых местах стенки, чаще в туннелях, образуемых сосудами, пенетрирующими мышечный слой. Близость к кровеносным сосудам создает высокий риск развития кровотечения [1, 2, 3]. Именно поэтому клиническое значение заболевания состоит в возможности развития осложнений, в том числе угрожающих жизни.

Описание клинического случая

Пациент М., 73 лет (история болезни № 7626) был доставлен бригадой скорой медицинской помощи в центр гастроэнтеральных кровотечений на базе УЗ «Городская клиническая боль-

ница № 4 г. Гродно» 11.08.2018 с диагнозом «Желудочно-кишечное кровотечение». При поступлении предъявлял жалобы на выраженную общую слабость, потливость, головокружение, тошноту, двукратную рвоту кровью, однократный жидкий дегтеобразный стул. Из анамнеза: в течение суток отмечает появление вышеуказанных жалоб, находился дома, за медицинской помощью не обращался. Также установлено, что пациент страдает заболеванием простаты с метастазами в кости скелета, получил 4 курса химиотерапии. В течение нескольких месяцев имеется тенденция к хронической анемии средней степени тяжести (гемоглобин – 88-102 г/л). При объективном исследовании в приемном покое: состояние тяжелое, сознание ясное. Телосложение гиперстеническое. В лёгких дыхание везикулярное, хрипов нет. Тоны сердца ритмичные, ясные. Пульс – 124 удара в минуту, ритм правильный. АД = 80/60 мм рт. ст. Язык сухой, обложен белым налетом. Живот не вздут, симметричен, участвует в акте дыхания равномерно, при пальпации мягкий, безболезненный во всех отделах. При пальцевом исследовании прямой кишки ампула ее свободная, предстательная железа увеличена, плотная, безболезненная, на перчатке кал черного цвета с примесью темной крови. Температура тела 37,4°C. В общем анализе крови: лейкоциты – $10,0 \times 10^9$ /л, эритроциты – $1,96 \times 10^{12}$ /л, гемоглобин – 52 г/л. В биохимическом анализе крови: общий белок – 47,7 г/л, глюкоза – 6,9 ммоль/л, мочевины – 6,2 ммоль/л, креатинин – 73,7 мкмоль/л, билирубин общий – 12,6 ммоль/л, билирубин прямой – 5,3 ммоль/л, АЛт – 10,5 Ед/л, калий – 3,8 ммоль/л, натрий – 137 ммоль/л. Пациент был осмотрен терапевтом, выставлен диагноз: желудочно-кишечное кровотечение (ЖКК). Постгеморрагическая анемия тяжелой степени. С-г простаты.

В связи с тяжестью состояния пациент был госпитализирован в отделение реанимации и интенсивной терапии (ОРИТ), где выполнена фиброгастродуоденоскопия (ФГДС). При ФГДС – острые эрозии в средней трети тела желудка по большой кривизне до 0,5 см в диаметре с подтеканием свежей крови. Произведено их обкалывание глюкозо-адреналиновой смесью 10,0-10% + 1,0-0,18%. Отмывание холодной водой. Гемостаз достигнут. По передней стенке 12ПК – острые эрозии (до 0,5 см) с подтеканием свежей крови. Произведено обкалывание глюкозо-адреналиновой смесью 10,0-10% + 1,0-0,18%. Отмывание холодной водой. Гемостаз достигнут. Заключение: эрозивная гастропатия, эрозивная дуоденопатия, осложненные кровотечением. Состояние после эндоскопического гемостаза. Пациенту проводилась интенсивная консервативная гемостатическая терапия: инфузионная терапия, этамзилат натрия, аминокaproновая кислота, викасол, ребтанза, альмокс, переливание 5 доз эритроцитарной массы и 2 доз свежезамороженной плазмы. 12.08.2018 г. произведена экстренная колоноскопия. Аппарат введен до купола слепой кишки, осмотрен терминальный отдел подвздошной кишки. Начиная с 20 см от ануса, слизистая гиперемирована, рыхлая, по всей окружности кишки определяются множественные эрозии неправильной формы – до 0,5 см по длине, с наложением гематина. В просвете обилие темно-коричневого содержимого. Слизистая контактно ранимая, выражен сосудистый рисунок. Заключение: признаки постлучевого колита, состоявшегося ЖКК, на момент осмотра данных за активное кровотечение в просвет толстого кишечника нет. Состояние пациента стабилизировалась и 14.08.2018 г., 10:05 он был переведен в хирургическое отделение, где продолжались консервативная терапия и динамическое наблюдение за ним.

15.09.2018 г. в 03:30 отмечено ухудшение состояния пациента: выраженная общая слабость, потливость, головокружение, «мелькание мушек» перед глазами, однократный черный жидкий стул со зловонным запахом, в связи с чем он был переведен в ОРИТ. Выполнена ФГДС, найдены неполные эрозии до 0,1 см в теле и антральном отделе желудка без явных признаков кровотечения из них. Слизистая 12ПК гиперемирована, отечная, осмотрена до нижней горизонтальной ветви, явных источников кровотечения не выявлено. Отмечается неинтенсивное поступление окрашенного кровью кишечного содержимого из нижележащего отдела тощей кишки. Заключение: продолжающееся тонкокишечное кровотечение из неустановленного источника. Начата интенсивная гемостатическая терапия. Состояние пациента продолжало быть нестабильным, был 3-кратный стул сгустками крови.

По жизненным показаниям, 15.08.2018 г. в 15:50 пациент взят в операционную с диагнозом «Кишечное кровотечение из неустановленного источника». Произведена срединная лапаротомия. При ревизии: в тощей кишке по брыжеечному краю, начиная с 12 см от связки Трейтца на

протяжении 100 см, множественные дивертикулы от 0,5 до 3 см в диаметре (рис. 1).

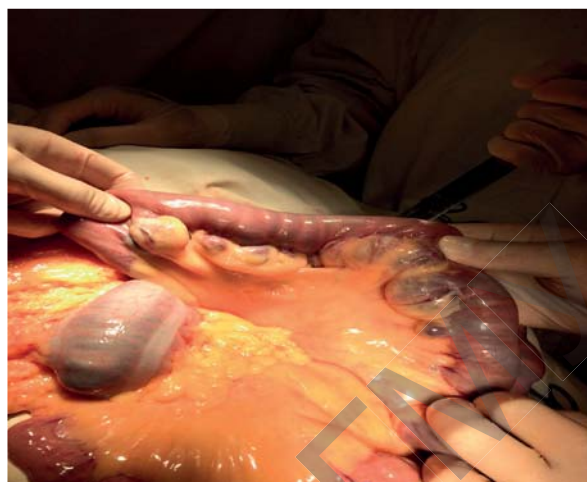

Рисунок 1. – Дивертикулез тощей кишки
Figure 1. – Diverticulosis of the jejunum

Тощая кишка заполнена кровью, подвздошная – спавшаяся. В области дуоденоюнального перехода забрюшинно имеется дивертикул 3 см в диаметре, заполненный сгустками крови. Выполнена резекция 100 см измененной тощей кишки. Сформирован энтеро-энтероанастомоз по типу «конец в конец» двухрядным швом атрауматичной нитью. Дивертикул дуоденоюнального перехода мобилизован, прошит у основания аппаратным швом, удален, аппаратный шов перитонизирован. Брюшная полость санирована. Зона энтеро-энтероанастомоза и малый таз дренированы двумя полихлорвиниловыми трубками. Послеоперационная рана ушита послойно, наглухо. Макропрепарат: тонкая кишка длиной до 1 метра с множественными дивертикулами. Результат патологогистологического исследования: множественные ложные дивертикулы тонкой кишки, хронический энтерит.

В послеоперационном периоде 16.08.2018 г. по назогастральному зонду выделилось 600 мл крови, гемоглобин снизился до 69 г/л, эритроциты – до $2,46 \times 10^{12}/л$. Произведена трансфузия 3 доз эритроцитарной массы, 1 дозы СЗП. На 12:00 16.08.2018 г. состояние пациента без положительной динамики, по назогастральному зонду выделилось около 1000 мл крови со свежими сгустками. Выполнена ФГДС, заключение: эрозивный гастрит, продолжающееся тонкокишечное кровотечение из неустановленного источника. В связи с продолжающимся кровотечением 16.08.18 г. в 14:05 пациент взят в операционную. Релапаротомия. При ревизии в брюшной полости выпота нет, анастомоз и ушитая часть кишки состоятельны. Учитывая данные эндоскопического исследования, выполнена мобилизация 12ПК по Кохеру, поднята головка поджелудочной железы, после чего обнаружен дивертикул начального отдела нижнегоризонтальной ветви 12ПК около 3 см в диаметре (рис. 2), который мобилизован, вскрыт.

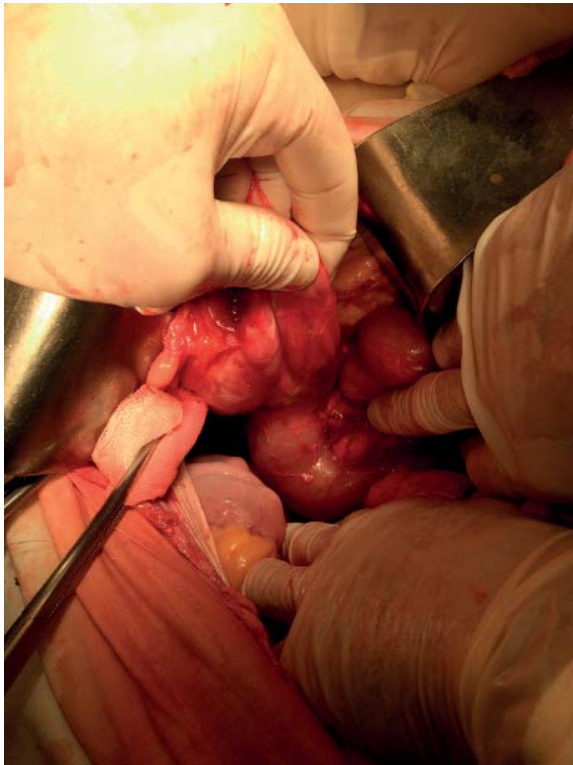


Рисунок 2. – Дивертикул нижнегоризонтальной ветви 12ПК

Figure 2. – Diverticulum of the lower horizontal branch of the duodenum

Установлено, что из его стенки продолжает-ся активное кровотечение, которое остановлено прошиванием. Через устье дивертикула выполнена интраоперационная дуоденоскопия, при которой источников профузного активного кровотечения не выявлено. Произведена резекция участка 12ПК, несущей дивертикул, в продольном направлении с последующей пластикой де-

фекта 12ПК в поперечном направлении по типу пластики по Гейнеко-Микуличу однорядным швом атравматичной иглой. Установлены назо-дуоденальный и назогастральный зонды. Брюшная полость дренирована. Контроль на гемостаз. Послойные швы на рану. Асептические повязки. Макропрепарат: дивертикул 12ПК. Результат патологогистологического исследования: фрагменты стенки 12ПК кишки с выраженным воспалением и неравномерным отеком, гиперемией мышечного слоя стенки, расширенными полнокровными сосудами. В течение 7 дней после операции пациент находился в отделении реанимации и интенсивной терапии, после чего был переведен в хирургическое отделение. Парентеральное питание пациент начал получать на третьи сутки после операции, в хирургическом отделении переведен на лечебную диету П. Получал лечение: инфузионная терапия, ребтанза, амклав, аминокaproновая кислота, этамзилат натрия, эмоксикард, меропинем, метронидазол, милдронат, анальгин, папаверин, энтеролон. Дренажи из брюшной полости удалены на четвертые сутки. Рана зажила первичным натяжением, швы сняты на 10-е сутки. На 16-е сутки после операции пациент выписан домой в удовлетворительном состоянии.

Выводы

1. Топическая диагностика кровотечений из дивертикулов 12ПК крайне затруднительна в связи с редко встречающейся патологией, что и подтверждает данный клинический случай.
2. Установка источника кровотечения не всегда возможна при ФГДС и часто постановка правильного диагноза происходит лишь при выполнении экстренного оперативного вмешательства, объем которого должен заключаться в удалении дивертикула как источника кровотечения.

Литература

1. Дивертикулез тонкой кишки, осложненный межпетлевым абсцессом / Е. А. Дубова [и др.] // Медицинская визуализация. – 2008. – № 2. – С. 38-43.
2. «Редкие» причины желудочно-кишечных кровотечений: обзор литературы / В. А. Кащенко [и др.] // Дальневосточный медицинский журнал. – 2016. – № 4. – С. 119-127.
3. Successful double balloon enteroscopy treatment for bleeding jejunal diverticulum: a case report and review of the literature / C. W. Yang [et al.] // J. Laparoendosc. Adv. Surg. Tech. – 2009. – Vol. 19, iss. 5. – P. 637-640. – doi:10.1089/lap.2009.0157.
4. Butler, J. S. Perforated jejunal diverticula: a case report / J. S. Butler, C. G. Collins, G. P. McEntee // J. Med. Case Rep. – 2010. – iss. 4. – P. 172. – doi:10.1186/1752-1947-4-172.
5. Ткач, С. М. Современные подходы к лечению дивертикулярной болезни / С. М. Ткач // Новости медицины и фармации. – 2014. – № 17 (513). – С. 3-4.
1. Dubova EA, Shchegolev AI, Egorov VI, Karmazanovsky GG, Pugachova OG. Divertikulez tonkoj kishki, oslozhnennyj mezhpetylvyim abscessom [The diverticulosis of a small bowel complicated by Interintestinal abscess]. *Medicinskaja vizualizacija* [Medical Visualization]. 2008;2:38-43. (Russian).
2. Kashchenko VA, Solonicyn EG, Raspereza DV, Lodygin AV, Beskrovnyy EG, Klimov AS, Shacillo IO, Glusman MI, Lebedeva NN. “Redkie” prichiny zheludochno-kishechnyh krvotecenij: obzor literatury [“A rare” cases of gastrointestinal bleeding: literature review]. *Dalnevostochnyj medicinskij zhurnal*. [Far East Medical Journal]. 2016;4:119-127. (Russian).
3. Yang CW, Chen YY, Yen HH, Soon MS. Successful double balloon enteroscopy treatment for bleeding jejunal diverticulum: a case report and review of the literature. *J. Laparoendosc. Adv. Surg. Tech.* 2009;19(5):637-640. doi:10.1089/lap.2009.0157.
4. Butler JS, Collins CG, McEntee GP. Perforated jejunal diverticula: a case report. *J. Med. Case Rep.* 2010;4:172. doi: 10.1186/1752-1947-4-172.
5. Tkach SM. Sovremennye podhody k lecheniju divertikuljarnoj bolezni. *Novosti mediciny i farmacii.* 2014;17(513):3-4. (Russian).

References

1. Dubova EA, Shchegolev AI, Egorov VI, Karmazanovsky GG, Pugachova OG. Divertikulez tonkoj kishki,

DIVERTICULAR DISEASE OF THE DUODENUM AND JEJUNUM WITH RECURRENT PROFUSE BLEEDINGS

Dziashuk A. N., Garelik P. V., Tsylyndz I. T., Pobilec A. M.

Grodno State Medical University, Grodno, Belarus

The article presents the materials of our own clinical observation of the surgical treatment of a patient with duodenal and jejunal diverticulosis complicated by recurrent profuse bleedings. The patient was operated twice in 2018. 15.09.2018 laparotomy, resection of the jejunum with entero-enteroanastomosis, diverticulectomy from duodenojejunal junction were performed, with the aim of eliminating the gastrointestinal bleeding. Due to another recurrence of bleeding on 16.09.2018 relaparotomy, resection of the duodenum section, carrying the diverticulum, duodenoplasty were performed. The patient was discharged in satisfactory condition for outpatient treatment after the second operation.

Keywords: diverticulosis, duodenum, jejunum, bleeding, injection endohaemostasis, laparotomy, resection.

For citation: Dziashuk AN, Garelik PV, Tsylyndz IT, Pobilec AM. Diverticular disease of the duodenum and jejunum with recurrent profuse bleedings. *Journal of the Grodno State Medical University.* 2020;18(1):69-72. <http://dx.doi.org/10.25298/2221-8785-2020-18-1-69-72>.

Конфликт интересов. Авторы заявляют об отсутствии конфликта интересов.
Conflict of interest. The authors declare no conflict of interest.

Финансирование. Исследование проведено без спонсорской поддержки.
Financing. The study was performed without external funding.

Соответствие принципам этики. Пациент подписал информированное согласие на публикацию своих данных.
Conformity with the principles of ethics. The patient gave written informed consent to the publication of his data.

Об авторах / About the authors

*Дешук Анатолий Николаевич / Dziashuk Anatoli, e-mail: dziashuk@mail.ru, ORCID: 0000-0001-7316-6720

Гарелик Петр Васильевич / Harelik Pyotr, e-mail: surgery@grsmu.by, ORCID: 0000-0001-2819-5423


Цилиндзь Иван Теодорович / Tsylyndz Ivan, e-mail: surgery@grsmu.by, ORCID: 0000-0002-5613-3227

Побылец Андрей Михайлович / Pobilec Andrej, e-mail: gogloyaschik@gmail.com, ORCID: 0000-0001-8713-6324

* – автор, ответственный за переписку / corresponding author

Поступила / Received: 23.10.2019

Принята к публикации / Accepted for publication: 17.01.2020



Парамонова, Н. С. Детская эндокринология [Текст] : учебно-методическое пособие для студентов учреждений высшего образования, обучающихся по специальности 1-79 01 02 "Педиатрия" : рекомендовано учебно-методическим объединением по высшему медицинскому, фармацевтическому образованию / Н. С. Парамонова, В. А. Жемойтяк, Т. В. Мацюк ; Министерство здравоохранения Республики Беларусь, Учреждение образования "Гродненский государственный медицинский университет", 2-я кафедра детских болезней. – Гродно : ГрГМУ, 2019. – 395 с.

В пособии изложены основные разделы детской эндокринологии. Пособие будет полезно для обучения студентов медицинского вуза, а также в практической деятельности врачей-интернов и педиатров.