

3. Сосудисто-нервные комплексы тела человека / [Л.М. Литвиненко]. – Москва: Олимп-Бизнес, 2011. – 304 с.

4. Топографическая анатомия и оперативная хирургия: учебник. / [А.В. Николаев]. – Москва: ГЭОТАР-Медиа, 2007. – 784 с.

МОДЕЛИРОВАНИЕ РЕТРОГРАДНОЙ ПРОХОДИМОСТИ (РЕФЛЮКСА) БОЛЬШОГО СОСОЧКА ДВЕНАДАТИПЕРСТНОЙ КИШКИ

**Коваленко В.В., Мартемьянова Л.А., Шестерина Е.К.,
Ранкович Е.В.**

*УО «Гомельский государственный медицинский университет», Беларусь
Кафедра патологической анатомии с курсом судебной медицины
Кафедра анатомии человека с курсом оперативной хирургии и
топографической анатомии*

Актуальность

Рост числа чреспапиллярных эндоскопических манипуляций на большом сосочке двенадцатиперстной кишки (БСДК) с нарушением его анатомической целостности (папиллосфинктеротомия и др.) создает необходимость накопления знаний о детальном строении и функциях сложных морфологических образований, составляющих систему его антирефлюксной защиты [1, 2, 3].

Одним из таких элементов являются поперечные складки слизистой оболочки, расположенные в полости ампулы сосочка. Их непосредственное участие в предотвращении ретроградного заброса дуоденального содержимого лишь предполагается, исходя из особенностей их строения и локализации. Уточнение роли складчатого аппарата БСДК в предотвращении дуоденобилиарного рефлюкса позволит повысить качество чреспапиллярных вмешательств, разработать дифференцированные подходы к их применению, снизить процент послеоперационных осложнений [4, 5].

Цель исследования.

Используя способ моделирования ретроградной проходимости (рефлюкса) большого сосочка двенадцатиперстной кишки (ДПК) (рационализаторское предложение № 1/16 от 11.01.2016) оценить роль складок его слизистой оболочки в противодействии рефлюксу дуоденального содержимого.

Материал и методы исследования.

В качестве материала для исследования использовалась не вскрытая двенадцатиперстная кишка 8 взрослых людей (5 мужчин и 3 женщин), смерть которых наступила от причин, не связанных с патологией гепатопанкреатодуоденальной системы (по данным протоколов вскрытий).

Забор кишки осуществлялся в комплексе с фрагментом головки поджелудочной железы, содержащим отрезки общего желчного протока и протока поджелудочной железы перед их проникновением в кишечную стенку. Вверху двенадцатиперстная кишка отсекалась на 1 см проксимальнее привратника, а внизу – на 1 см дистальнее двенадцатиперстнотощекишечного изгиба (методика получения препаратов двенадцатиперстной кишки защищена рационализаторским предложением № 23/13 от 02.09.2013 г.). Из полости кишки и просветов протоков удалялось содержимое с целью обеспечения их полной проходимости.

На дистальный конец ДПК накладывался непрерывный сквозной герметизирующий шов. Полость кишки до уровня границы между верхней и нисходящей частью заполнялась жидкой кашицеобразной массой (смесь воды с незначительным количеством загустителя), по консистенции близкой к кишечному содержимому.

В качестве устройства для создания давления в полости ДПК использовался механический тонометр с удаленной манжетой. Его конструктивная особенность заключалась в наличии манометра, непосредственно совмещенного с нагнетателем воздуха (помпой). В свободный конец резиновой трубки, предназначенной для соединения с манжетой, вводился удлиненный пластиковый наконечник соответствующего диаметра, имеющий на своей поверхности два циркулярных углубления длиной 1 см. Для создания плотного герметичного контакта между наконечником и трубкой на место соединения в области первого циркулярного углубления накладывался зажим кольцевой формы типа «хомутик».

Конец соединительной трубки, снабженный полым пластиковым переходником, вводился в просвет двенадцатиперстной кишки через отверстие привратника на глубину 4-5 см. Фиксация соединительной трубки в кишечной

полости также осуществлялась при помощи зажима кольцевой формы типа «хомуттик», накладываемого на область второго циркулярного углубления в месте соединения наконечника со стенкой кишки.

С помощью помпы-нагнетателя в полость ДПК под давлением подавался воздух. По шкале манометра фиксировались цифровые значения интрадуоденального давления, при которых начиналось ретроградное продвижение дуоденального содержимого в просветы общего желчного протока и протока поджелудочной железы (рисунок 1).

После проведения каждого исследования производилось вскрытие двенадцатиперстной кишки и микропрепарирование БСДК с последующей оценкой количества и степени выраженности складок его ампулы.

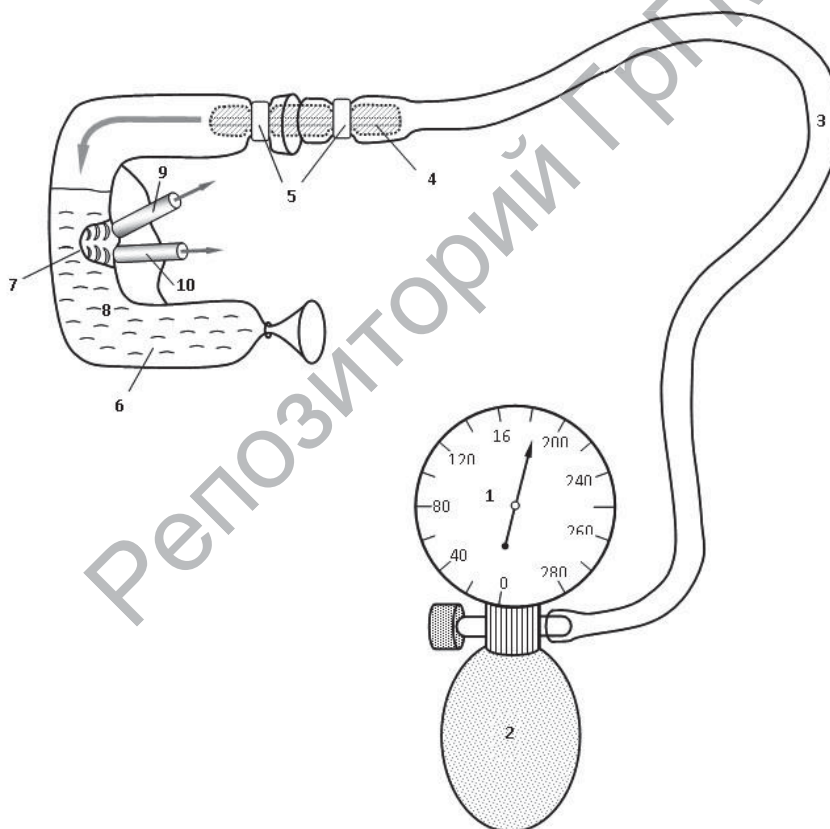


Рисунок 1 – Схема моделирования ретроградной проходимости большого сосочка двенадцатиперстной кишки

- 1 – манометр; 2 – нагнетатель воздуха; 3 – соединительная трубка;
4 – пластиковый переходник; 5 – зажимы типа «хомуттик»;
6 – двенадцатиперстная кишка; 7 – большой сосочек;
8 – кашецеобразный наполнитель; 9 – общий желчный проток;
10 – проток поджелудочной железы

Результаты и обсуждение.

В ходе проведенного по предложенной методике исследования установлено, что в 3 случаях ретроградное выделение кишечного содержимого через общий желчный проток и проток поджелудочной железы не наблюдалось даже при достижении максимально возможных в условиях данного эксперимента цифр интрадуоденального давления. При этом после вскрытия ДПК обнаруживался большой сосочек длиной свыше 4 мм, в ходе микропрепарирования которого в ампуле выявлялось 4-5 последовательно расположенных друг за другом складок поперечного направления.

В остальных случаях отмечалось ретроградное продвижение кишечного содержимого, когда уровень интрадуоденального давления достигал 240-260 мм рт.ст. При этом после вскрытия ДПК обнаруживался большой сосочек длиной 2-4 мм, в ходе микропрепарирования которого в ампуле выявлялось от 2 до 4 последовательно расположенных друг за другом складок поперечного направления.

Учитывая тот факт, что исследование производилось на трупном материале, противодействие движению дуоденального содержимого в просветы протоков обеспечивалось, главным образом, складками БСДК. Участие в данном процессе структур сфинктерного аппарата сосочка минимально, ввиду полной утраты мышечного тонуса.

Выводы:

1. Предложенный способ моделирования ретроградной проходимости большого сосочка двенадцатиперстной кишки позволяет на трупном материале без использования сложных технических средств искусственным путем воссоздать условия, приближенные к тем, при которых возникает ретроградная проходимость БСДК.

2. Данный способ дает возможность объективно судить об участии складок ампулы большого сосочка двенадцатиперстной кишки в системе его антирефлюксной защиты, а также установить уровень интрадуоденального давления, при котором возникает ретроградное перемещение кишечного содержимого в общий желчный проток и проток поджелудочной железы.

3. Прослеживается зависимость между величиной БСДК,

числом складок в его полости и уровнем интрадуоденального давления, необходимого для преодоления антирефлюксного барьера. Чем длиннее БСДК и больше количество складок в его полости, тем большее давление необходимо для возникновения ретроградной проходимости сосочка.

С целью получения более достоверных результатов необходимо провести серию исследований с использованием большего количества секционного материала и обязательной статистической обработкой полученных данных.

Литература:

1. Актуальные вопросы чреспапиллярной эндоскопической хирургии / А.С. Балалыкин [и др.] // Эндоскопическая хирургия. – 2007. – № 5. – С. 25-32.

2. Березов, В.Д. Внутренний рельеф большого дуоденального сосочка при холециститах и панкреатитах / В.Д. Березов, Л.Л. Шимкевич // Архив АГЭ. – 1983. – Т. 45. № 10. – С. 52-55.

3. Дехканов, Т.Д. О целесообразности ретроградных манипуляций в большом сосочке двенадцатиперстной кишки с точки зрения морфологических исследований / Т.Д. Дехканов // Морфология. – 2008. – Т.133, № 2. – С.40-41.

4. Едемский, А.И. Анатомо-стереологическая характеристика слизистой оболочки большого сосочка двенадцатиперстной кишки / А.И. Едемский, А.В. Свищев // Архив анатомии, гистологии и эмбриологии. – 1986. – Том ХС, №3. – С. 61-66.

5. Сотников, А.А. Оценка повреждения сфинктерного аппарата большого дуоденального сосочка при проведении классической папиллосфинктеротомии / А.А. Сотников // Вопросы реконструктивной и пластической хирургии. – 2004. – № 3-4. – С. 103-106.

МЕТОДЫ ОЦЕНКИ КРОНАРНОГО КРОВООБРАЩЕНИЯ

Комягин Д.В., Иванцов А.В., Цыдик И.С., Крупович А.Г.

*УО «Гродненский государственный медицинский университет», Беларусь
Кафедра нормальной анатомии*

Введение. Несмотря на многовековую историю изучения сердца как центрального органа сердечно-сосудистой системы, проблема нарушения артериального (коронарного) кровообращения остаётся до настоящего дня в центре внимания многих исследователей. Достаточно сказать, что на сегодняшний