

УДК 616.37-002-036.11-092.9

## МОДЕЛИРОВАНИЕ ПАТОЛОГИЧЕСКИХ ПРОЦЕССОВ В ПОДЖЕЛУДОЧНОЙ ЖЕЛЕЗЕ, МАКСИМАЛЬНО ПРИБЛИЖЕННЫХ К КЛИНИЧЕСКОЙ ПРАКТИКЕ

*С.В. Колешко, Р.Е. Лис*

УО «Гродненский государственный медицинский университет»

*Разработан новый, хорошо воспроизводимый способ моделирования острого очагового деструктивного панкреатита у крыс с предсказуемым результатом и максимально приближенный к клинической практике. Эксперимент выполнен с использованием раствора неионного детергента Тритон X-100 у 30 нелинейных белых крыс. Предлагаемая модель отличается тем, что при ее использовании патоморфологические изменения в поджелудочной железе развиваются локально, так как воздействие Тритоном X-100 проводится дозированно, однократно, что позволяет изучать патогенетические механизмы развития данной формы острого панкреатита, а в клинической практике – выбрать более эффективные способы лечения и, что не менее важно, определить оптимальные сроки их применения с оценкой их влияния на динамику возникающих местных изменений и нарушений гомеостаза.*

**Ключевые слова:** поджелудочная железа, эксперимент, острый панкреатит, Тритон X-100, крысы, патоморфологические изменения.

*The new, well replicated method of simulation of an acute focal destructive pancreatitis at rats with predicted result and as much as possible approached to clinical practice is developed. Experiment is executed with use of solution of a nonionic detergent Triton X-100 at 30 nonlinear white rats. The offered model differs that at its use pathomorphologic changes in a pancreas educe locally as influence by Triton X-100 is spent is dosed, unitary, that allows to investigate pathogenetic mechanisms of development of the given form of an acute pancreatitis, and in a clinical practice – to choose more effective methods of treatment and, that is not less important, to determine optimal terms of their application with an assessment of their influence on dynamics of arising local changes and disturbances of a homeostasis.*

**Keywords:** a pancreas, experiment, an acute pancreatitis, Triton X-100, rats, pathomorphological changes.

### Введение

В современной панкреатологии проблема острого панкреатита (ОП) – одна из наиболее сложных и актуальных. Так, в последнее десятилетие отмечается неуклонная тенденция роста частоты ОП в структуре хирургической патологии органов брюшной полости и увеличение тяжелых его форм. Несмотря на достигнутые значительные успехи в совершенствовании методов инструментальной диагностики, принципов интенсивной терапии, применения современных высокотехнологичных методов оперативного лечения, результаты не удовлетворяют хирургов, так как летальность при ОП, по разным статистическим данным, составляет от 5 до 21%, при деструктивных формах от 50 до 85%, а среди выживших больных у 73% возникает стойкая утрата трудоспособности. Дальнейшее выявление новых звеньев патогенеза ОП с последующей разработкой патогенетически обоснованного воздействия на них, остается актуальным и перспективным направлением в решении данной проблемы. А, поскольку патологические процессы при ОП протекают со сложными патоморфологическими и патохимическими изменениями как в самой поджелудочной железе (ПЖ), так и в организме в целом, сопровождаются глубокими метаболическими изменениями, и до настоящего времени остаются до конца невыясненными, необходима разработка возможных экспериментальных моделей на животных для поиска и изучения факторов, влияющих на развитие изменений в ПЖ и нарушений гомеостаза при различных формах ОП, а также разработка системы патогенетически обоснованного лечения и профилактики панкреатита.

Так как экспериментальная медицина является неотъемлемой частью доказательной медицины, перед каждым исследователем при проведении эксперимента встает ряд вопросов: какое животное следует выбрать для эксперимента, какой вид анестезии предпочтителен и какой способ моделирования патологии является оптимальным для решения поставленной цели.

Для воспроизведения моделей патологических процессов желудочно-кишечного тракта чаще всего используют собак, кроликов, свиней, крыс и др. [4, 16]. Использование крыс считается наиболее оправданным в связи с тем, что строение пищеварительной системы, характер питания крысы и человека наиболее схожи, при этом эксперимент не требует больших материальных затрат.

Для воспроизведения моделей патологических процессов желудочно-кишечного тракта чаще всего используют собак, кроликов, свиней, крыс и др. [4, 16]. Использование крыс считается наиболее оправданным в связи с тем, что строение пищеварительной системы, характер питания крысы и человека наиболее схожи, при этом эксперимент не требует больших материальных затрат.

Следует отметить, что все известные экспериментальные модели ОП, в зависимости от повреждающего фактора, можно объединить в несколько групп: каналикулярно-гипертензивные, травматические, ишемические, сосудисто-аллергические, токсико-инфекционные и комбинированные. Однако лишь отдельные отвечают поставленным требованиям, а большинство из них технически сложно выполнимы, весьма травматичны для животного, непредсказуемы в развитии.

В зарубежной литературе наиболее часто для формирования модели ОП у крыс, путем гиперстимуляции экзокринной функции ПЖ, используют церулеин в дозировке 20-50 мкг/кг (аналог синтетического холецистокинина), который применяется как изолированно, в виде неоднократных внутрибрюшных, внутривенных или подкожных инъекций [11], так и в комбинации с одновременным лигированием желчного протока и протока поджелудочной железы [14]. Для усиления действия церулеина могут применяться: введение внутрибрюшинно липополисахарида *E.coli*, применение безхолитовой диеты [8], сочетание с пятичасовым безводным стрессом [17], внутрипротоковое введение желчных солей [18], физиологического раствора [5], гликодезоксихолевой кислоты [5]. Вторым по частоте применения препаратом является таурохолат натрия в концентрации 2,5-8% [12], который вводится ретроградно в желчный проток и протоки ПЖ. Действие таурохолата натрия также индуцируют введением трипсина или липополисахарида, возможна комбинация с временной окклюзией нижней селезеночной артерии [6]. Менее распространенными моделями ОП являются: внутрибрюшинное введение 20%-го раствора L-аргинина в дозировке 250-500 мг/100г массы тела [9]; введение этилового спирта, как в общий желчный проток, так и введение *per os* [13]; локальная гипотермия ПЖ хлорэтилом [1] или с помощью криохиргического комплекса [3]; тепловая ишемия ПЖ за счет пережатия сосудов селезенки на 2 часа [10] или пережатия сосудов ПЖ на 1 час [15]. Интересны способы, основанные на временной окклюзии рассасывающейся нитью общего желчного и панкреатических протоков [19] или дозированной компрессии протоковой системы ПЖ микроирригатором с введенной в него жесткой леской [4]. Предлагаемые способы имеют как преимущества, так и недостатки. При лигировании желчного протока и протоков ПЖ на картину ОП наслаивается механическая желтуха, что снижает чистоту эксперимента. Травматические модели, основанные на раздавливании ткани ПЖ, не соответствуют патогенетическому механизму ОП. Сосудистые модели, соответствующие ишемическому панкреатиту, этиологически очень редки. Некоторые оперативные вмешательства настолько сложны, что сама интраоперационная травма тяжелее, чем последующий ОП.

С точки зрения патогенеза, наиболее оправданными являются каналикулярно-гипертензивные модели. Однако модели, основанные на внутрипротоковом введении агрессивных препаратов, весьма трудоемки, вследствие малого диаметра протоков ПЖ, желчных протоков (до 0,4мм), препараты, применяемые для введения, не соответствуют этиофункциональным условиям развития ОП.

Мы полагаем, что при выборе экспериментальной модели ОП и способа ее воспроизведения не-

обходимо учитывать следующие моменты: соответствие модели современным представлениям об этиопатогенезе ОП, тяжесть самой операционной травмы для животного, хорошая воспроизводимость модели с предсказуемыми результатами и максимально приближенными к клинической практике, а при применении в послеоперационном периоде лекарственных препаратов для лечения была возможность достоверно оценить их действие.

Цель исследования состоит в разработке нового способа моделирования острого очагового деструктивного панкреатита у крыс при помощи неионного детергента Тритона X-100, что, возможно, позволит внести коррективы и уточнить тактику лечения больных ОП в клинической практике.

#### Материал и методы

Работа выполнена на 30 нелинейных белых крысах со средней массой около 200-250 г в соответствии с этическими нормами обращения с животными, а также требованиями мирового сообщества «Европейская конвенция по защите позвоночных, используемых для экспериментальных и иных научных целей», (Страсбург, 1986).

Прототипом для разработки нашей методики послужила модель, предложенная Э.С. Гульянц и соавт. (1987). Суть способа, предложенного авторами, состоит в том, что для 100%-й воспроизводимости модели различных форм ОП на третьи сутки от начала опыта в ткань ПЖ крыс вводят 1-5%-й раствор тритона X-100 в дозе 0,2-0,4 мл.

Тритон X-100 (Triton X-100) – неионный детергент октилфенилполиэтиленгликольный эфир, используется для растворения мембран путем удаления мембранных фосфолипидов (в частности, в комбинации с Трис-буфером для солиubilизации гидрофобных белков, липополисахаридов и др. гидрофобных молекул). Имея большое сродство к липидам, молекулы Тритона X-100 встраиваются в мембрану на место молекул липидов, образуя комплексы с белками. Большое количество гидроксильных ОН-групп, принесенных тритоном X-100, окружают белки и делают их растворимыми, сохраняя глобулярную структуру. В результате образуется растворимая фракция гликопротеидов клеточных оболочек. При введении данного детергента в ткань ПЖ происходит разрушение клеточных оболочек панкреатитов с последующим выходом в межклеточное пространство мощного активатора панкреатических ферментов – цитокиназы (прокиназы), что запускает аутолиз ПЖ.

Недостатком предложенного авторами способа является то, что для воспроизведения деструктивных форм ОП необходимо вводить в ткань ПЖ большое количество Тритона X-100 (0,3-0,4 мл). Данный объем препарата в ткань ПЖ крыс можно ввести только мультифокально, за 3-4 инъекции. В результате в патологический процесс вовлекается вся ПЖ, что приводит к следующим эффектам: во-первых, при вскрытии животного капсула ПЖ спа-

яна единым конгломератом с большим сальником, желудком, печенью, селезенкой и петлями кишечника, что затрудняет идентификацию и забор органа для морфологических исследований; во-вторых, в случае применения в послеоперационном периоде лекарственных препаратов для лечения ОП исключается возможность достоверно морфологически оценить их действие из-за тотального панкреатита; в-третьих, в данной модели из-за необходимости мультифокального введения препарата возникает большая вероятность повреждения кровеносных сосудов, что нередко сопровождается образованием гематом в ткани ПЖ или кровотечением.

При разработке нашей модели ОП были учтены недостатки прототипа и способ осуществляли следующим образом: в стерильных условиях, после обработки операционного поля, под внутримышечным наркозом (использовался раствор калипсола в дозе 20 мг/кг), при наступлении стадии хирургического сна (дыхание становится ритмичным, глубоким, отсутствуют кашлевой и рвотный рефлекс, сохраняется мигательный рефлекс на прикосновение к роговице глаза, напряжение мышц передней брюшной стенки отсутствует), данная стадия длится до 25-35 мин – время оптимальное для выполнения оперативного вмешательства, производили доступ к ПЖ путем выполнения верхнесрединной лапаротомии. В ткань ПЖ, у основания селезеночной ее части, инсулиновым шприцем однократно вводили 0,1 мл 5% раствора Тритона X-100. Рану ушивали послойно наглухо. Пробуждение от наркотического сна продолжается 1,5-2 часа, в течение которого животное возвращается к своему обычному поведению. Все крысы содержались на стандартном рационе вивария.

Из эксперимента животных выводили на 3 сутки путем передозировки средств для наркоза. Вскрывали брюшную полость и проводили общий обзор ПЖ и органов брюшной полости крысы для оценки макроскопических изменений. Далее забирала часть ПЖ в зоне некроза и фиксировали в жидкости Карнуа. Из фиксированной ткани ПЖ готовили гистологические препараты, окрашенные гематоксилином и эозином [2], на которых проводили оценку состояния ПЖ.

#### Результаты и их обсуждение

После выведения животных из эксперимента при аутопсии в свободной брюшной полости отмечено наличие 1-2 мл мутного опалесцирующего содержимого. Висцеральная брюшина в верхнем этаже брюшной полости матовая, мутная. Ткань ПЖ у основания селезеночной ее части пастозная, рыхлая, капсула поджелудочной железы в данном участке рыхло спаяна с большим сальником, утолщена, уплотнена, отечна. Спайки между печенью, желудком и кишечником практически отсутствуют (рис. 1).

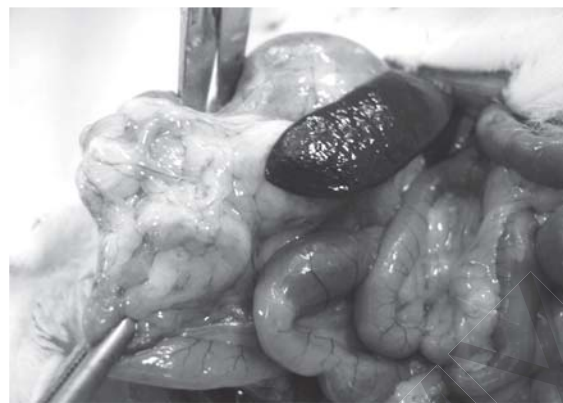

Рисунок 1 – Макроскопические изменения органов брюшной полости в зоне инъекции Тритон X-100

При гистологическом исследовании в зоне инъекции тритона X-100 обнаруживается локальный очаг некроза с расплавлением ткани ПЖ с образованием клеточного детрита. Зона некроза окружена воспалительным валом из лимфоидных элементов. Вокруг зоны некроза наблюдается дезинтеграция ацинусов: ацинусы располагаются беспорядочно в толще соединительной ткани; часть из них трансформировалась в кольцевидные структуры без зимогенной зоны – окраска цитоплазмы базофильна и в центре ацинуса широкий просвет; между ацинусами многочисленные лимфоидные клетки и фиброциты.

Далее от границы некроза вглубь железы наблюдается отёк стромы междольковых перегородок и расхождение долек друг от друга. В строме встречаются многочисленные круглоклеточные лимфоидные элементы, фибробласты и небольшое количество нейтрофилов. С удалением от зоны некроза микроскопическая картина ткани ПЖ приближается к норме: отёк уменьшается, в дольках структура и тинкториальные свойства ацинусов не отличаются от обычной картины (рис. 2).

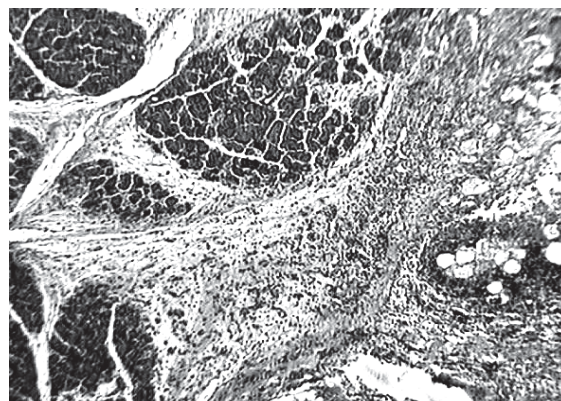


Рисунок 2 – Поджелудочная железа на 3-и сутки после введения тритона X-100. Ув. 32. Окраска гематоксилином и эозином

Таким образом, морфологические изменения в зоне очага воздействия Тритоном X-100 соответствуют очаговой деструктивной форме ОП, опре-

деляемой патоморфологами в клинической практике при аутопсии.

Основными преимуществами предлагаемого нами способа, по сравнению с прототипом, является то, что нет необходимости многократно пунктировать ткань ПЖ для введения всей дозы Тритона X-100. Однократное локальное введение позволяет быть ориентированным к определенному анатомическому участку ПЖ, что в дальнейшем облегчает идентификацию как самой ПЖ, за счет образования локальных рыхлых спаек, так и участка деструкции ПЖ, безошибочно визуально определить границу здоровой и поврежденной ткани. Помимо этого, необходимо отметить малую травматичность оперативного вмешательства, что исключает изменения в ПЖ, обусловленные травматическим воздействием, что патогенетически значимо обосновано.

### Заключение

Таким образом, полученные результаты показывают, что предлагаемый способ моделирования ОП с применением Тритона X-100 вызывает характерные изменения для очаговой деструктивной формы ОП. Патоморфологически обнаруживается локальный очаг некроза с расплавлением ткани железы и образованием клеточного детрита. Зона некроза окружена воспалительным валом из лимфоидных элементов. Однократность введения облегчает обнаружение очага деструкции, переходную зону и зону здоровой ткани. Данный факт позволяет при патогенетически обоснованном применении лекарственных препаратов оценить макроскопически и подтвердить патоморфологически их влияние на динамику патологического процесса, а при отсутствии эффекта своевременно обосновать способы коррекции. Следовательно, понимание патогенетического механизма развития очага некроза в ткани ПЖ в эксперименте позволит обоснованно проводить коррекцию развивающихся как местных, так и общих нарушений гомеостаза в клинической практике.

### Литература

1. Активность панкреатических ферментов в ранней фазе острого экспериментального панкреатита у крыс / О.З. Сайдалиходжаева [и др.] // Российский физиологический журнал им. И.М. Сеченова. – 2002. – Т. 88, № 4. – С. 526-529.
2. Волкова, О.В. Основы гистологии с гистологической техникой / О.В. Волкова, Ю.К. Елецкий // М.: Наука, 1982. – 304 с.
3. Дорошкевич, С.В. Экспериментальное исследование криохирургического моделирования патологии поджелудочной железы / С.В. Дорошкевич, Е.Ю. Дорошкевич // Актуальные вопросы гепатологии: Материалы VII междунар. симпозиума гепатологов Беларуси, Витебск, 5-6 июня 2008 г./ Гродненск. гос. мед. ун-т; редкол.: В.М.Цыркунов [и др.]. – Гродно, 2008. – С.69-70.
4. Способ моделирования острого деструктивного панкреатита / А.О. Луговой [и др.] // Анналы хирургич. гепатологии. – 2007. – Т. 12, № 4. – С. 84-90.
5. Degradation and inactivation of plasma tumor necrosis factor-alpha by pancreatic proteases in experimental acute pancreatitis / G. Alsfasser [et al.] // Pancreatology. – 2005. – Vol. 5, N 1. – P. 37-43; discussion 43.
6. Effect of a selective inhibitor of secretory phospholipase A2, S-5920/LY315920Na, on experimental acute pancreatitis in rats / Y. Tomita [et al.] // J. Pharmacol. Sci. – 2004. -Vol. 96, N 2. – P. 144-154.
7. Effect of resveratrol on pancreatic oxygen free radicals in rats with severe acute pancreatitis / Z.D. Li [et al.] // World J. Gastroenterol. – 2006. – Vol. 7, N 12(1). – P. 137-140.
8. Ethyl pyruvate ameliorates distant organ injury in a murine model of acute necrotizing pancreatitis / R. Yang [et al.] // Crit. Care Med. – 2004. – Vol. 32, N 7. – P. 1453-1459.
9. Intravenous antioxidant modulation of end-organ damage in L-arginine-induced experimental acute pancreatitis / J. Hardman [et al.] // Pancreatology. – 2005. -Vol. 5, NN 4-5. – P. 380-386.
10. Ischemia/reperfusion-induced pancreatitis in rats: a new model of complete normothermic in situ ischemia of a pancreatic tail-segment / R. Obermaier [et al.] // Clin. Exp. Med. – 2001. – Vol. 1, N 1.- P. 51-59.
11. Leukotriene receptor antagonism in experimental acute pancreatitis in rats / N. Oruc [et al.] // Eur. J. Gastroenterol. Hepatol. – 2004. – Vol. 16, N 4. – P. 383-388.
12. Low dose dopamine prevents end organ damage in experimentally induced pancreatitis / E. Kaya [et al.] // Hepatogastroenterology. – 2005. – Vol. 52, N 64. – P. 1250-1254.
13. Oxidative stress and nitric oxide in rats with alcohol-induced acute pancreatitis / G. Andican [et al.] // World J. Gastroenterol. – 2005. – Vol. 21, N 11(15). – P. 2340-2345.
14. Pancreatic and bile duct obstruction exacerbates rat cerulein-induced pancreatitis: a new experimental model of acute hemorrhagic pancreatitis / M. Yamasaki [et al.] // J. Gastroenterol. – 2006. – Vol. 41, N 4. – P. 352-360.
15. Platelet function in acute experimental pancreatitis induced by ischaemia-reperfusion / T. Hackert [et al.] // Br. J. Surg. – 2005. – Vol. 92, N 6. – P. 724-728.
16. Protective effect of YH1 and HHI-1 against experimental acute pancreatitis in rabbits / L.G. Zhao [et al.] // World J. Gastroenterol. – 1998. – Vol. 4, N 3. – P. 256-259.
17. Protective effects of rhubarb on experimental severe acute pancreatitis / Y.Q. Zhao [et al.] // World J. Gastroenterol. – 2004. – Vol. 10, N 7. – P. 1005-1009.
18. RES function and liver microcirculation in the early stage of acute experimental pancreatitis / B. Forgacs [et al.] // Hepatogastroenterology. – 2003. – Vol. 50, N 51. – P. 861-866.
19. Temporary pancreatic duct occlusion by ethibloc: cause of microcirculatory shutdown, acute inflammation, and pancreas necrosis / T. Plusczyk [et al.] // World J. Surg. – 2001. – Vol. 25, N 4. – P. 432-437.

Поступила 20.04.09