

наук. Пр .. III Нац. конгр. анат., гистол., эмбриол. и топографоанатомов Украины; Киев, 21-23 октября 2002 г. - М.: Укрмедкнига, 2002. - С. 195-196.

## ОЦЕНКА МОРФОМЕТРИЧЕСКИХ ПОКАЗАТЕЛЕЙ ТАЛАМУСА

**Шинкевич И.А., Тельнова А.А.**

*Научный руководитель: к.м.н., доц. Жданович В.Н.*

*УО «Гомельский государственный медицинский университет», Беларусь*

Одной из ведущих проблем современной нейроморфологии является выяснение закономерностей структурно-функциональной организации центральной нервной системы.

**Цель.** Выявление закономерностей изменения объема таламуса в зависимости от возраста у лиц мужского и женского пола.

**Материалы и методы исследования.** Для исследования использовались 52 томограммы, из которых 25 томограмм лиц мужского пола и, соответственно, 27 – женского. Расчеты проводились с помощью программы Excel.

Таламус - парное образование, имеющее форму, близкое к овоидной, расположен по обеим сторонам III желудочка.

Верхняя поверхность таламуса отделена от медиальной белой тонкой мозговой прослойкой таламуса (*stria medullaris thalamica*). Медиальные поверхности задних таламусов, правого и левого, соединены друг с другом межталамическим сращением (*adhesio interthalamica*). Латеральная поверхность таламуса прилежит к внутренней капсуле. Книзу и кзади таламус граничит с покрывкой ножки среднего мозга [1].

Таламус представляет собой терминальную станцию чувствительных трактов (кожная чувствительность, вкусовой, зрительный, слуховой и вестибулярный тракты). Таламус связан с корой головного мозга по средствам афферентных и эфферентных нервных волокон [2].

Измерение проводились во фронтальной, горизонтальной и сагиттальной плоскостях. Форму таламуса брали как овоидную. Объем рассчитывали по формуле:

$$V=l(S_1+S_2+\dots+S_n),$$

где  $l$  – толщина среза,

$S_1, S_2, S_n$  – площадь таламуса на 1-ом, 2-ом, ...  $n$ -ом срезе.

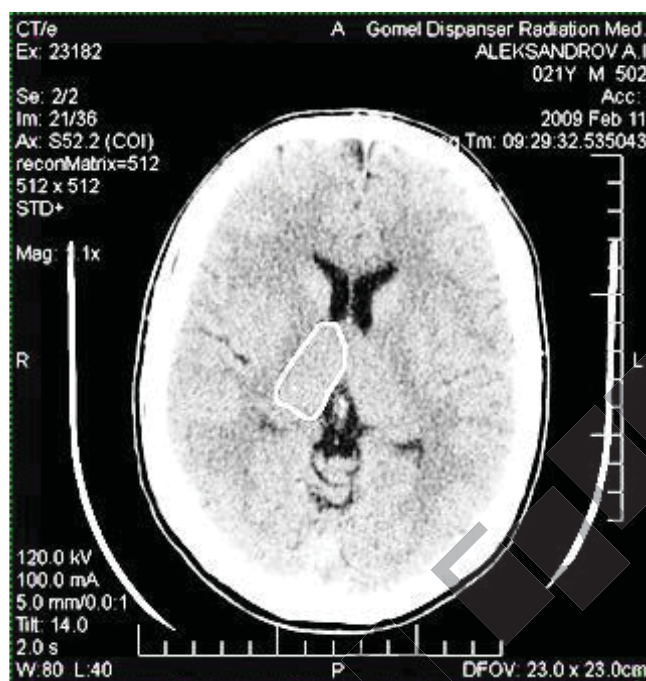

Рисунок 1. – горизонтальный срез головного мозга

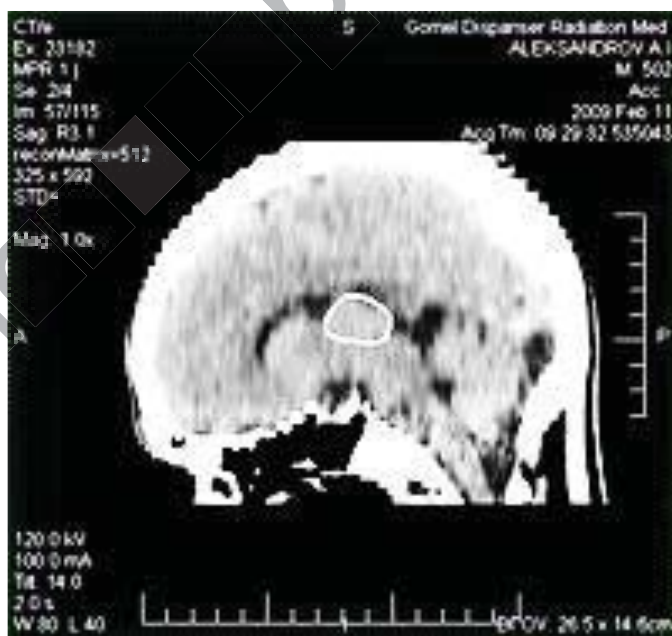

Рисунок 2. – саггитальный срез головного мозга

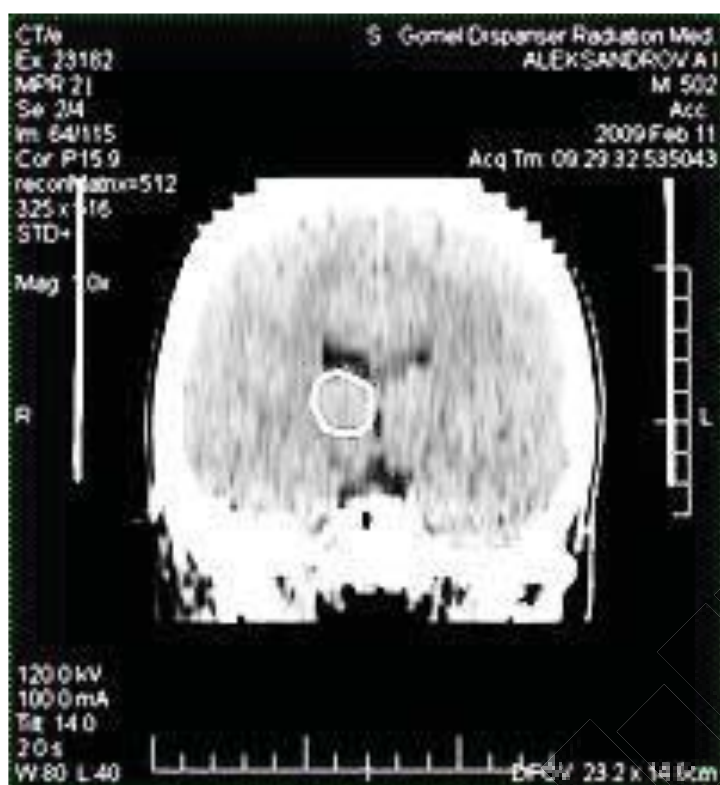

Рисунок 3. – вертикальный срез головного мозга

### Результаты исследования

Результаты проведенной работы приведены в таблице 1.

Таблица 1. Морфометрические показатели таламуса мужчин и женщин в возрасте 1-79 лет

Возрастной диапазон	Объем таламуса, см <sup>3</sup>	Стандартная ошибка
1-9	4,73±0,30	0,15
15-22	7,99±0,69	0,35
23-26	8,54±0,39	0,22
35-39	8,72±0,79	0,39
43-49	8,19±0,23	0,09
51-57	8,18±0,64	0,23
58-61,7	7,51±0,45	0,17
62-71,2	7,20±0,26	0,10
71,4-79	5,75±0,98	0,33

При анализе таблицы было выяснено:

1) в период с 1 до 35 лет происходит увеличение объема таламуса приблизительно в 2 раза, что связано с ростом мозга, который продолжается до 20-29 лет[1];

2) в период с 36 до 57 лет происходит незначительное уменьшение объема таламуса

3) в период с 58 до 79 лет также происходит уменьшение объема таламуса приблизительно в 1,4 раза.

Зависимость объема таламуса мужчин и женщин от возраста представлена на рисунке 1.

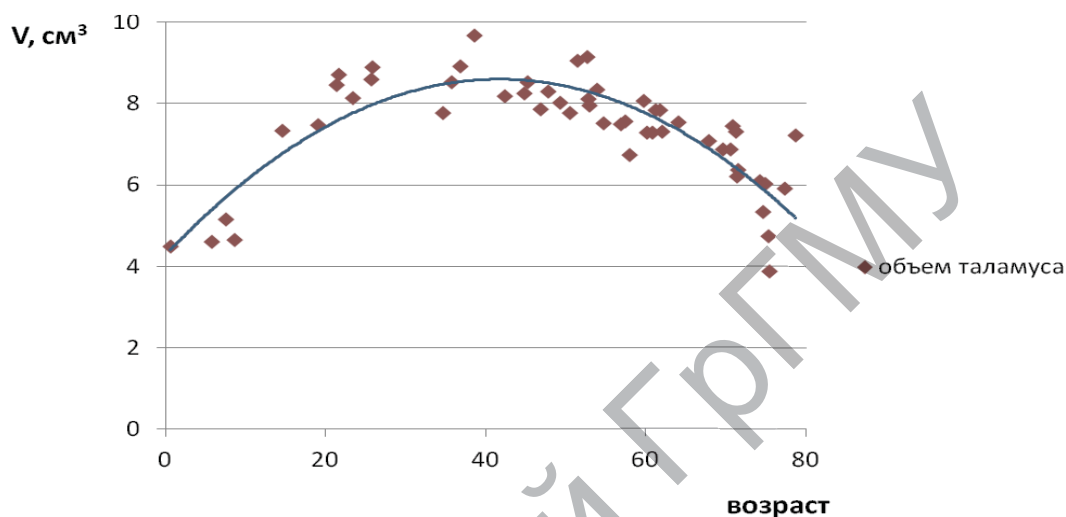


Рисунок 1 – Зависимость объема таламуса от возраста

При анализе графика можно заметить, что некоторые значения сильно отклоняются от среднего, что связано с индивидуальными особенностями развития организма человека.

**Выводы.** Результаты исследования показали, что с возрастом наблюдается сначала увеличение, а затем снижение объема таламуса, что может быть связано с развитием и старением организма в постнатальном периоде. Снижение объема таламуса может привести к таким патологиям как нарушение долговременной памяти, тремор, нарушение регуляции движений, их точности, расстройства сна. Данные нарушения могут наблюдаться у людей пожилого возраста.

#### Литература:

1. М.Р. Сапин, В.Я. Бочаров, Д.Б. Никитюк, Ю.М. Селин. Анатомия человека. – М.: Медицина, 1997, с. 413.
2. W. Kahle, H. Leonhardt, W. Platzer Color Atlas and Textbook of Human Anatomy. –George Thieme Verlag. 1986, volume 3, p. 160.